VI ENCUENTROS DE RESIDENTES DE LA SAHTA

# Historias Clínicas de HTA y Riesgo Vascular

Editores:

**José Manuel López Suárez**

**Antonio Espino Montoro**

**Ana López Suárez**

**José Manuel López Chozas**

**Andalucía, Noviembre 2017**

**Editores:**
José Manuel López Suárez
Antonio Espino Montoro
Ana López Suárez
José Manuel López Chozas

**Impresor:**

ISBN: 978-84-697-7394-9
Depósito Legal:

© Copyright 2017 Sociedad Andaluza de Hipertensión Arterial y Riesgo Vascular (SAHTA ).

Reservados todos los derechos.

El contenido de la presente publicación no puede ser reproducido ni transmitido por ningún procedimiento electrónico o mecánico, incluyendo fotocopias, grabación magnética, ni registrado por ningún sistema de recuperación de información, en ninguna forma, ni por medio alguno, sin la previa autorización por escrito de los titulares del Copyright.

A los efectos previstos en el artículo 32.1, párrafo segundo del vigente TRLPI, se opone de forma expresa al uso parcial o total de las páginas de Riesgo Vascular con el propósito de elaborar resúmenes de prensa con fines comerciales.Cualquier acto de explotación de la totalidad o parte de las páginas de Riesgo Vascular con el propósito de elaborar resúmenes de prensa con fines comerciales necesitarán oportuna autorización.

# PRÓLOGO

Este libro que os presentamos sobre Historias Clínicas de HTA y Riesgo Vascular es el SEXTO que, de forma consecutiva y anual ha sido elaborado gracias al esfuerzo de una serie de residentes de diferentes especialidades médicas. Esta andadura se inició en el año 2012 gracias a la motivación e inquietudes que tenía nuestra Sociedad Andaluza de HTA y Riesgo Vascular (SAHTA) de elaborar documentos de gran validez que dieran una visión general de lo que es la HTA y otros factores de riesgo vascular y lo que conlleva un mal control. Para ello se contó con un plantel de médicos y residentes (editores de los libros) con la idea principal de elaborar un documento de casos clínicos reales llevado a cabo por los residentes de diferentes especialidades relacionados con el riesgo vascular (internistas, nefrólogos, cardiólogos, neurólogos, médicos de familia, endocrinos, pediatras, intensivistas, vasculares, etc.) de toda Andalucía e incluso de otras comunidades autónomas.

Todos los años nos reunimos en Osuna (Sevilla) en un fin de semana, primero de abril, donde los residentes exponen sus mejores Historias Clínicas tras una selección previa llevada a cabo por los editores. Este año se ha celebrado el "X Encuentro de Residentes de la SAHTA 2017" y sólo hemos editado los últimos 6 años de estos encuentros. Os puedo asegurar que la progresión ha sido espectacular y que este año hemos tenido que rechazar algún caso clínico debido a la imposibilidad de tiempo de leerlos todos en ese fin de semana ya que hemos recibido más de 70 Historias clínicas. El comité de editores evaluó, de forma objetiva e individualizada, todos y cada uno de los casos clínicos la semana previa al evento para poder elegir los que obtuvieron mejor puntuación que son los que se presentaron públicamente y que se recogen en esta monografía. Para darle más rigor científico y con vistas a la mejora de la publicación se le anotó a los residentes durante su exposición algunos matices para la mejora del caso clínico (aspectos formales, estructura, conceptos, etc.) y que añadiesen entre los autores al adjunto/s responsables del paciente con el objetivo de que revisasen las galeradas antes de su publicación.

Este libro se edita todos los años con un ISBN y se regala a los asistentes al Congreso que nuestra SAHTA celebra cada año junto a la documentación. Puedo deciros, con gran satisfacción, que los médicos que acuden a nuestro Congreso nos han dado la enhorabuena por dicho libro porque dicen que de forma rápida, didáctica y práctica ven los diagnósticos y tratamientos actualizados de los pacientes antes diferentes enfermedades en relación con la HTA y Riesgo Vascular llegándonos a decir que para ellos es mejor que un manual ya que son sobre casos reales.

Los editores de este libro nos gustaría deciros que los contenidos científicos aquí incluidos seguro que van a ser de utilidad práctica, fuente de conocimientos y que van a cumplir con nuestro reto fundamental que es el mejor manejo del paciente que padece de hipertensión arterial. Además, no podemos despedirnos sin expresar nuestro agradecimiento a los patrocinadores que han sido los Laboratorios LÁCER y la propia SAHTA.

Esperamos como siempre y como en años anteriores que esta monografía despierte ese interés que ya estamos viendo y animamos a todos sus lectores y fundamentalmente a los residentes a que participen activamente en los próximos años con sus propias aportaciones de Historias Clínicas de HTA y Riesgo Vascular para que en un futuro se incremente la calidad científica de esta publicación.

Andalucía, noviembre 2017

**José Manuel López Suárez**
**Antonio Espino Montoro**
**Ana López Suárez**
**José Manuel López Chozas**

# PRÓLOGO

La hipertensión arterial (HTA) es uno de los principales problemas médicos, no sólo por ser uno de los factores de riesgo más prevalentes en la población general sino que también por su repercusión sanitaria, ya que su detección puede ser a raíz de la aparición de un evento vascular grave e incluso en población joven. De ahí que algunos autores le hayan llamado "asesino fantasma". La HTA y su implicación sobre órganos diana claves de nuestro cuerpo (corazón, cerebro, riñón, retina y vasos) va a condicionar la aparición de infartos de miocardio o cerebrales (isquémicos o hemorrágicos), isquemia arterial aguda, nefropatías y retinopatías que hoy día constituyen la principal causa de muerte de nuestra población.

Tanto la Junta Directiva como los socios de la Sociedad Andaluza de Hipertensión Arterial y Riesgo Vascular (SAHTA), que está formada por médicos de diferentes especialidades junto a enfermeros/as y farmacéuticos, están muy entusiasmados con el desarrollo de actividades científicas y entre las cuales se incluye la elaboración de un documento donde se recojan las mejores historias clínicas de HTA y Riesgo Vascular.

Siguiendo con el mismo ímpetu que teníamos al principio, la monografía que tiene usted en su mano es la 4ª que, de forma consecutiva y anual, ha sido elaborada gracias al esfuerzo de una serie de residentes de diferentes especialidades de toda Andalucía que sin su trabajo y constancia no hubiera sido posible. Se han incluido una selección de los mejores casos clínicos que fueron presentados en el "VIII Encuentro de Residentes de la SAHTA 2015" que se celebró el 22-23 de mayo en Osuna (Sevilla). Estos médicos lo que han hecho es poner en conocimiento de la comunidad científica una selección de sus mejores casos clínicos y lo que intentan es hacer una puesta al día y en común, incluida ilustraciones, sobre el diagnóstico y tratamiento actual de la enfermedad que está relacionada con la HTA.

Indudablemente los directores de esta monografía cada año estamos más satisfechos no sólo por la gran cantidad de casos clínicos aportados sino por la calidad de ellos que suponen una visión clara y práctica sobre el diagnóstico y el manejo terapéutico de diferentes entidades clínicas.

La idea de esta monografía es describir y resolver los problemas médicos relacionados con la HTA y el Riesgo Vascular mediante la presentación y discusión de casos clínicos reales, seleccionados y valorados por cada médico

residente, cuál fue su protocolo diagnóstico, tratamiento recibido y evolución final del paciente.

En el día a día, tanto el médico de Familia, de Urgencias o de Atención Especializada se va a ver más involucrado en la atención del paciente con HTA. Esta monografía va a servir de ayuda para dar respuesta a muchos de los problemas que se nos presentan y para la toma correcta de decisiones clínicas por parte de médico.

Nuestra Sociedad científica lo que intenta con este tipo de documentos es poner a disposición de la comunidad médica diferentes casos clínicos vividos en nuestra comunidad y de ellos aprender a realizar un mejor diagnóstico y tratamiento de la enfermedad para disminuir los eventos vasculares. Si logramos controlar y descender la prevalencia de los diferentes factores de riesgo habremos conseguido nuestro fin último, descender la aparición de enfermedades cardiovasculares y la morbi-mortalidad en nuestro país y en Andalucía.

Los directores de esta monografía no queremos despedirnos sin expresar nuestro agradecimiento a los patrocinadores que son los Laboratorios LACER y la propia SAHTA y esperamos para el lector que los contenidos científicos sean de utilidad práctica, fuente de conocimientos y cumplan con nuestro reto fundamental que es el mejor manejo del paciente que padece hipertensión arterial. Esperamos como siempre y como en años anteriores que este libro despierte el interés de cada uno animándolo a participar activamente en los próximos años con sus propias aportaciones y de casos clínicos para que en un futuro se incremente la calidad de esta publicación.

Andalucía, noviembre 2015

**Dr. Antonio Espino Montoro**
**Dr. José Manuel López Chozas**
**Dra. Ana López Suárez**
**Dra. Pilar Segura Torres**

# PRÓLOGO

Las enfermedades vasculares, son la primera casusa de enfermedad y de mortalidad en los países industrializados.

Tan solo en Estados Unidos las enfermedades cardiovasculares son responsables de prácticamente un millón de muertes al año y casi 5 cinco millones son hospitalizadas cada año.

Las primeras manifestaciones histológicas de la arteriosclerosis se observan en la íntima, en forma de acumulación de células repletas de grasa, aunque la disfunción endotelial de la arteria puede preceder a la acumulación de los lípidos.

El mecanismo etiopatogénico es, como concepto general, simple: sobre una base genética permisiva se instaura y desarrolla un estilo de vida inadecuado en el que, además, predomina una reducción progresiva del ejercicio y del trabajo físico.

Dietas ricas en grasas saturadas para unos organismo no adaptados genéticamente en su asimilación (recordemos que la arteriosclerosis es una enfermedad exclusivamente humana) y regímenes alimenticios generosos en azúcares simples, que actuando sobre una sensibilidad diferencial a la acción de la insulina, resistencia insulinica, conducen casi inevitablemente al sobrepeso, la obesidad y la diabetes méllitus tipo 2. Si añadimos , hábitos de vida como el tabaquismo, sedentarismo , junto con otro importante factor de riesgo como es la hipertensión arterial ; el resultado es inevitable: la enfermedad vascular.

En este contexto científico la Sociedad Andaluza de Hipertensión Arterial y Riesgo Vascular (SAHTA ), surge con la misión de combatir los distintos factores de riesgo para luchar contra las enfermedades vasculares. Está constituida por profesionales sanitarios de diferentes ramas de las ciencias de la salud: médicos, enfermeros, farmacéuticos, que aunando esfuerzos, criterios y conocimientos científicos implementan formación y medidas terapéuticas para disminuir la variabilidad de la práctica clínica y mejorar la asistencia sanitaria.

La SAHTA , una vez más, utiliza este libro, a través del caso clínico, para fomentar el conocimiento de la enfermedad vascular. Queremos dar las gracias desde aquí a todos sus colaboradores y en especial a los pacientes, pues gracias a ellos otros muchos pueden beneficiarse.

Nuestro agradecimiento a los laboratorios farmacéuticos Lacer por su ayuda desinteresada en la publicación de este libro.

**Juan Diego Mediavilla García**
*Presidente de la SAHTA*

ÍNDICE

PRÓLOGOS..... 7

**BLOQUE CARDIOLOGÍA**

CASO CLÍNICO 1. Factores de riesgo cardiovascular. Espada de Damocles.... 13
CASO CLÍNICO 2. Papel de la denervación renal percutánea en la Hipertensión Arterial refractaria..... 19
CASO CLÍNICO 3. Posibles repercusiones del mal control de factores de riesgo cardiovascular en pacientes no ancianos..... 27
CASO CLÍNICO 4. Intoxicación por monóxido de carbono (co), un factor etiopatogénico cardiovascular infravalorado..... 33
CASO CLÍNICO 5. Y tu, ¿que edad vascular tienes? A propósito de un caso... 37
CASO CLÍNICO 6. Síndrome Coronario Agudo en ausencia de enfermedad coronaria..... 45

**BLOQUE ENDOCRINOLOGÍA**

CASO CLÍNICO 7. AIT Síntoma Guía de Insulinoma. A propósito de un caso.. 55
CASO CLÍNICO 8. Hipertensión secundaria tumor del Wilms productor de esteroides endógenos..... 63

**BLOQUE MEDICINA INTERNA**

CASO CLÍNICO 9. Bradicardia e hipertensión arterial en el puerperio..... 71
CASO CLÍNICO 10. Hipertensión arterial secundaria a estenosis renal bilateral por arteritis de Takayasu..... 77
CASO CLÍNICO 11. Hipertension Arterial E Incumplimiento Terapéutico..... 85
CASO CLÍNICO 12. Alternativas a la vía oral en el tratamiento antihipertensivo... 91
CASO CLÍNICO 13. LDL-Aféresis en paciente con hipercolesterolemia familiar heterocigota resistente a tratamiento médico..... 97
CASO CLÍNICO 14. El silencio de una muerte inesperada..... 105

## BLOQUE NEFROLOGÍA


CASO CLÍNICO 15. Manejo y control de cifras tensionales elevadas en HTA postrasplante renal con rechazo crónico del injerto y tratamiento inmunosupresor..... 115

CASO CLÍNICO 16. Edema agudo de pulmón asociado a estenosis bilateral de arteria renal: síndrome de Pickering..... 119

CASO CLÍNICO 17. Una forma atípica de anemia en hemodiálisis..... 125

CASO CLÍNICO 18. Consecuencias de una HTA no tratada en un varón joven... 131

CASO CLÍNICO 19. Estenosis bilateral de arteria renal tras denervación simpática renal..... 137


## BLOQUE NEUROLOGÍA


CASO CLÍNICO 20. Hematoma intraparenquimatoso espontaneo. Cuando la patología crónica se hace crítica..... 147

CASO CLÍNICO 21. Diplopía en paciente con estenosis severa del tronco braquicefálico: a veces las cosas no son lo que parecen... 157

CASO CLÍNICO 22. Relación cerebro corazón: a propósito de una paciente con disección aórtica. Cuando la aorta y el cerebro enferman juntos..... 165


## BLOQUE MEDICINA DE FAMILIA


CASO CLÍNICO 23. ¿Soy hipertenso o tengo fobia a los médicos?..... 173

CASO CLÍNICO 24. El dolor: enemigo desconocido de la hipertensión..... 179

CASO CLÍNICO 25. ¿Es una autentica emergencia hipertensiva?..... 185

CASO CLÍNICO 26. Manejo de los factores de riesgo cardiovascular en el embarazo. Un embarazo no programado multirriesgo..... 191

CASO CLÍNICO 27. Mal control de tensión arterial en paciente pluripatologica con trastorno obsesivo compulsivo..... 199

CASO CLÍNICO 1

# HIPERCOLESTEROLEMIA GRAVE POR LIPOPROTEÍNA X EN PACIENTE CON COLESTASIS HEPÁTICA

Fátima Espinosa Torre.
*MIR 2, Medicina Interna. Unidad de Riesgo Vascular. Hospital Universitario Virgen del Rocío. sync578@hotmail.com.*

Ana Camacho Carrasco.
*MIR 3, Medicina Interna. Unidad de Riesgo Vascular. Hospital Universitario Virgen del Rocío. anacamcar@gmail.com.*

Luis Matías Beltrán Romero.
*Facultativo Adjunto Especialista, Medicina Interna. Unidad de Riesgo Vascular. Hospital Universitario Virgen del Rocío.*
*luism.beltranromero@gmail.com.*

Paula Patricia García Ocaña.
*MIR 5, Medicina Interna. Unidad de Riesgo Vascular. Hospital Universitario Virgen del Rocío. paulagarciaocana@gmail.com.*

Verónica Alfaro Lara.
*Facultativo Adjunto Especialista, Medicina Interna. Unidad de Riesgo Vascular. Hospital Universitario Virgen del Rocío.*
*valfarolara@hotmail.com.*

Ovidio Muñiz Grijalvo.
*Facultativo Adjunto Especialista, Medicina Interna. Unidad de Riesgo Vascular. Hospital Universitario Virgen del Rocío.*
*omunizg@gmail.com.*

## RESUMEN

Una paciente de 36 años con historia de síndrome de superposición (cirrosis biliar primaria y hepatitis autoinmune), fue remitida a la unidad de riesgo vascular por hipercolesterolemia grave dos años tras dicho diagnóstico. Se registraron cifras de colesterol cLDL de hasta 1443 mg/dl, habiéndose documentado niveles previos normales. La paciente no presentaba antecedentes familiares ni personales de cardiopatía isquémica precoz, estaba asintomática desde el punto de vista cardiovascular y en la exploración destacaba la presencia de xantomas palmares.

El tratamiento con estatinas no produjo ningún efecto sobre las cifras de colesterol.

Se inició tratamiento con plasmaféresis semanal, presentando cifras de cLDL preaféresis en torno a 400-500 mg/dL y post-aféresis en torno a 140 mg/dL. Posteriormente se continuó con LDL- aféresis tras detectarse disminución de eficacia con plasmaféresis. El tratamiento definitivo consistió en un trasplante hepático que normalizó por completo el lipidograma y la clínica de la paciente.

Se detectó y caracterizó la lipoproteína X (LpX) mediante ultracentrifugación y metabolómica, concluyéndose que la paciente presentaba unas cifras reales de LDL colesterol normales y un porcentaje de colesterol esterificado en todas sus lipopartículas muy descendido, que se corresponde con una actividad reducida de Lecitin Colesterol Acil Transferasa (LCAT) y una fracción LDL con un patrón compatible con la LpX.

En conclusión se trató de un caso de hipercolesterolemia grave secundaria a colestasis, que condiciona deficiencia de LCAT y secundariamente defecto en la esterificación del colesterol con acúmulo de lipoproteína X.

## PALABRAS CLAVE

Lipoproteína X, LDL-aféresis, hepatopatía colestásica, Lecitin Colesterol Acil Transferasa (LCAT).

## INTRODUCCIÓN

La etiología de dislipemia secundaria cuenta con diversas causas entre las que se encuentran la hepatopatía colestásica, el síndrome nefrótico, la insuficiencia renal crónica, la diabetes mellitus tipo 2, fármacos, hipotiroidismo, tabaco, obesidad, etc.

Las enfermedades colestásicas pueden producir hipercolesterolemia secundaria por acumulación de lipoproteína X (LpX). Dicha lipoproteína es una variante anómala de LDL, con un diámetro de aproximadamente 30-70 nm rica en colesterol libre (22%) y fosfolípidos (66%), y bajo contenido en proteínas (6%), triglicéridos (3%) y colesterol esterificado (3%). El principal componente proteico es la albúmina (60% del total de proteína), mientras que en su superficie presenta pequeñas cantidades de apolipoproteína C, AI y E.

La LpX se considera el parámetro bioquímico más sensible y específico para el diagnóstico de colestasis intra o extrahepática, y puede hallarse además de en pacientes con enfermedad colestásica, en el déficit de lecitina colesterol aciltransferasa (LCAT), en recién nacidos con función hepática inmadura y en pacientes en tratamiento con nutrición parenteral rica en lípidos.

La importancia clínica de la detección de LpX es debida a que se trata de un marcador bioquímico de colestasis y a su papel en el desarrollo de la hiper-

colesterolemia propia de la colestasis, ya que no inhibe la síntesis hepática de novo del colesterol.

Describiremos a continuación el caso clínico de una paciente con hepatopatía colestásica por cirrosis biliar primaria +/- síndrome de solapamiento con hipercolesterolemia por acúmulo de lipoproteína X y deficiencia de LCAT.

## DESCRIPCIÓN DEL CASO CLÍNICO

### ANTECEDENTES MÉDICOS

Nuestra paciente no presentaba antecedentes familiares de interés en relación a complicaciones derivadas de dislipemia.

Entre sus antecedentes personales destacaban, exfumadora de 1 paquete diario desde hacía 12 años, no consumo enólico, HTA o dislipemia (realizado estudio lipídico tres años antes al diagnóstico actual que resultó normal), diabetes gestacional, tiroiditis resuelta en el embarazo y osteopenia de columna lumbar.

Diagnosticada a la edad de 33 años de cirrosis biliar primaria, sin embargo ante la hipertransaminasemia mantenida tras un año de tratamiento con ácido ursodesoxicólico se realizó biopsia hepática, sin poder descartar síndrome de solapamiento asociado.

Realizó tratamiento con azatioprina y corticoides a dosis elevadas pese a lo cual presentó varios episodios de reactivación de su patología hepática llegando a presentar cifras de bilirrubina total superior a 7 mg/dL y transaminasas superiores a 600. Durante uno de los ingresos que presentó en el servicio de Digestivo, se detectaron cifras elevadas de colesterol total y c-LDL, así como niveles bajos de c-HDL. Por este motivo se consensuó junto con la Unidad de Lípidos comenzar añadir a su tratamiento colestiramina para control del prurito y del lipidograma, descartándose asimismo obstrucción de la vía biliar mediante colangioRMN. Pese al tratamiento, hubo de comenzar tratamiento mediante plasmaféresis para regulación del lipidograma.

### ENFERMEDAD ACTUAL

Paciente de 38 años de edad, con los antecedentes previamente descritos, derivada desde el servicio de Digestivo por presentar niveles de c-LDL de hasta 1446 mg/dL, sin presentar en la actualidad clínica relacionada con enfermedad cardiovascular. El tratamiento que realizaba en ese momento consistía en deflazacort, ácido micofenólico, ezetimibe y resincolestiramina, además de haber comenzado recientemente con sesiones semanales de plasmaféresis. El tratamiento definitivo tras el diagnóstico de acúmulo de LpX consistió en un

trasplante hepático que reguló por completo las cifras de colesterol e hizo desaparecer los xantomas y pigmentación amarillenta de la paciente.

EXPLORACIÓN FÍSICA

TA 113/86. Facies cushingoide. No soplos arteriales. Xantomas palmares, peribucales y en mucosa labial. Depósitos de colesterol en las líneas de ambas palmas de las manos. Pigmentación amarillenta muy llamativa en paladar duro de cavidad oral (Figura 1).

**Fig 1:** *Exploración física de la paciente*

PRUEBAS COMPLEMENTARIAS

- ECG: ritmo sinusal a 83 latidos por minuto sin alteraciones de la conducción ni de la repolarización.
- Doppler carotídeo: en modo B se evidencian todos los vasos estudiados permeables y sin anomalías a nivel parietal. Adecuado relleno en el Doppler color. En el Doppler pulsado se objetivan espectros con ritmo adecuado, ventanas limpias y velocidades sistólicas y diástolicas dentro de los límites normales. No hay evidencia de placa aterosclerótica o estenosis vascular a ningún nivel. En resumen: Exploración que no demuestra hallazgos patológicos.
- Analítica general: Colesterol 1511 mg/dl, Triglicéridos 243 mg/dl, Colesterol-HDL 19 mg/dl, Colesterol-LDL 1443 mg/dl, LDL/HDL 75.9, TSH 2.93 µU/ml, BT 6,45, GPT 435, GGT 637.
- Ultracentrifugación secuencial preparativa: se analizó la composición de la fracción LDL de la paciente cuyos resultados fueron: colesterol total (CL 33%), colesterol esterificado (CE <0.50%), triglicéridos (TG 5%), apoproteína B (ApoB100 10%) y fosfolípidos (PL 52%), siendo los valores de la población general: CL 8%, CE 42%, TG 6%, ApoB100 22% y PL 22% (Tabla 1). La actividad LCAT estaba disminuida un

20% mientras que la proteína de transferencia de ésteres de colesterol (CETP) estaba aumentada un 25% tras comparar con individuos sanos (Tabla 2).

| Tabla 1: Composición de colesterol LDL en población normal y en el caso índice | |
|---|---|
| **Composición LDL Paciente en %** | **Composición LDL Población normal en %** |
| Colesterol libre 33% | Colesterol libre 8% |
| Colesterol esterificado 0,0% | Colesterol esterificado 42% |
| Triglicéridos 5% | Triglicéridos 6% |
| Apoproteínas 10% | Apoproteínas 22% |
| Fosfolípidos 52% | Fosfolípidos 22% |

| Tabla 2: Niveles de LCAT y CETP del caso índice | | | |
|---|---|---|---|
| **Lecitina ColesterolAciltransferasa (LCAT)** | **LCAT Proteína (ug/ml)** | **LCAT Actividad (470/390)** | **unidades fluoresc./ug/h** |
| **Paciente** | 8,43 | 1,55 | 45,99 |
| **Proteína de Transferencia de Ésteres de Colesterol (CETP)** | **CETP Proteína (ug/ml)** | **Actividad (pmol/ul/h)** | **nmol/ug/h** |
| **Paciente** | 5,44 | 10,36 | 1,90 |
| Comparadas con valores de controles de nuestro centro, la actividad LCAT está por debajo del valor mínimo, es decir tiene deficiencia LCAT. Mientras que la CETP está por encima del valor más alto, es decir está aumentada | | | |

- Estudio metabolómico: el espectro de difusión mostró un patrón donde el pico del metilo se desplazaba a frecuencias más bajas. En cuanto al tamaño de la fracción LDL se encontraron dos poblaciones, unas muy pequeñas (14nm) y otras muy grandes (43nm), siendo la media en la población general entre 19-23nm diámetro (Figura 2).

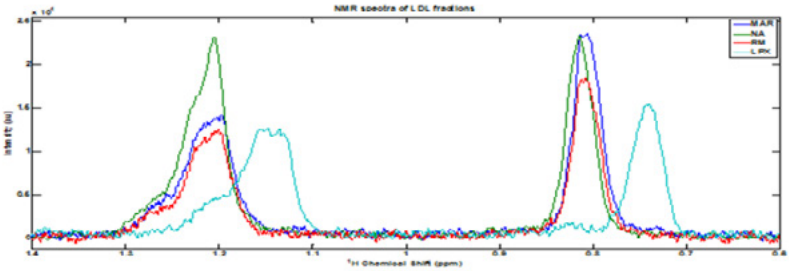


**Fig 1.** *Espectros de RMN de las fraciones LDL*
*Se han utilizado fracciones LDL de 4 individuos sanos (MAR, NA, RM y LpX) aisladas por ultracentrifugación secuencial. Seguidamente las fracciones se han analizado por Resonancia Magnética Nuclear (RMN) utilizando gradientes de difusión para extraer el tamaño medio. Para obtener el tamaño se ha acotado la atenuación del pico del metilo con una o dos componentes. Se muestra el espectro de difusión de las cuatro fracciones LDL. Como puede verse, el pico del metilo resuena aproximadamente a la misma frecuencia que las muestras control. En cambio en la muestra con LpX el pico del metilo se desplaza a frecuencias más bajas*

## DIAGNÓSTICO DIFERENCIAL

Nos encontramos ante una paciente con cifras extremadamente elevadas de colesterol a expensas de LDL con antecedentes de enfermedad hepática colestásica resistente a tratamiento. Ante dichos antecedentes, se deben descartar en primer lugar causas secundarias, como lo son, el alcohol, tabaco, diabetes mellitus tipo 2, obesidad, síndrome nefrótico, enfermedad renal crónica, enfermedades hepáticas colestásicas, hipotiroidismo, y fármacos tales como corticoides, andrógenos, amiodarona o ciclosporina.

Por otro lado también habría que descartar trastornos primarios del metabolismo lipídico, como la hipercolesterolemia familiar, la cual puede ser heterocigota u homocigota, con mutaciones a nivel RLDL, APOB o PCSK9. En este caso dado que todas las analíticas previas de la paciente hasta la fecha mostraban un perfil lipídico en rango, podría descartarse la hipercolesterolemia familiar razonablemente. Las características clínicas de estas hipercolesterolemias según el tipo de mutación son similares, por lo que estas entidades solo pueden distinguirse mediante análisis genético. Además deberían descartarse otras dos causas comunes de la hipercolesterolemia, la hiperlipidemia familiar combinada (HFC) e hipercolesterolemia poligénica (HP).

Otra causa menos frecuente de hipercolesterolemia puede presentarse en trastornos que no afectan al metabolismo de las LDL como la sitosterolemia, la cual presenta niveles plasmáticos elevados de fitoesteroles y de colesterol

que responden a la dieta y a ezetimibe. El diagnóstico se confirma asimismo mediante análisis genético.

## DISCUSIÓN

Según el diagnóstico diferencial y los antecedentes de la paciente, la etiología más probable en este caso sería la hipercolesterolemia severa secundaria a colestasis. El diagnóstico se basa en la sospecha clínica dados los antecedentes de colestasis por hepatopatía autoinmune en este caso, la presencia de niveles elevados de c-LDL y bajos de apoproteínas y el análisis posterior mediante estudio metabólomico que demostró deficiencia de LCAT y acúmulo de lipoproteína X.

Por lo tanto, una vez comprobados los niveles extremadamente elevados de c-LDL, se planteó la posibilidad, ante la ausencia de eventos isquémicos en la paciente, de que se tratase de un error de laboratorio. Es decir, que nuestro laboratorio, que sólo es capaz de detectar LDL y no otro tipo de lipoproteínas, estuviese por tanto dando por LDL algo que no lo era. Ante esta sospecha, el siguiente paso fue solicitar niveles de apoproteínas; como sabemos, en pacientes que han presentado eventos isquémicos o de alto riesgo, la apo B suele estar elevada y la apo A disminuida. En el caso de nuestra paciente, la apo B no sólo no estaba elevado sino disminuida respecto a la población general; fue precisamente dicha discordancia la que llevó a plantear la sospecha de LpX, que como se ha explicado puede elevarse en la colestasis siempre que haya un déficit adquirido asociado de LCAT. Por este motivo, es importante tener presente la posibilidad de LpX siempre que se objetive colestasis, cifras previas de colesterol total y LDL normales y Apo B normales o bajas.

El mecanismo de producción de la lipoproteína X se ha relacionado con el reflujo de colesterol biliar y de fosfolípidos o bien por la alteración de la enzima LCAT; en el caso de nuestra paciente se demostraron ambos mecanismos patogénicos.

La Lp X presenta unas características muy diferentes a las lipoproteínas que se encuentran en condiciones normales en el plasma humano; consta de un 94% de lípidos y un 6% de proteínas, compuestas a su vez por apo-C y albúmina. Se trata de partículas con un tamaño similar a las VLDL, aunque con la densidad de las LDL4. La Lp-X se ha detectado y caracterizado principalmente en el plasma de pacientes con colestasis, en los cuales se reduce la secreción de ácidos biliares y colesterol hepático. Dicha disminución en la síntesis hepática de colesterol no reduce los niveles séricos de colesterol ya que hay una progresiva disminución de los receptores LDL. Por este motivo, el aumento del

colesterol total en sangre se puede atribuir parcialmente al LDL que no ha sido aclarado por los hepatocitos.

La fisiopatología en estos casos no está completamente aclarada; normalmente el hígado excreta complejos de lipoproteínas en la bilis con fosfolípidos y colesterol no esterificado en concentraciones similares a la Lp X. Estos hallazgos sugieren que el reflujo de la bilis en el compartimento plasmático causa la formación de LpX en la colestasis.

Esta alteración, además de presentarse en pacientes con colestasis como en nuestro caso clínico, también se ha observado en pacientes con nutrición parenteral a los que se les administran emulsiones ricas en fosfolípidos o en neonatos con función hepática inmadura.

Como conclusión, debemos tener presente que la hipercolesterolemia es una complicación común en la hepatopatía colestásica que nos debe hacer pensar en la presencia y acúmulo de lipoproteína X.

## BIBLIOGRAFÍA


1. Heras Ibañez, Mercedes; Ibarretxe Guerediaga, Daiana; Mallol Parera, Roger; Masana Marín, Luis; Sousa Martin, José Manuel; Muñiz Grijalvo, Ovidio. Caracterización de la lipoproteína X mediante ultracentrifugación y estudio metabolómico con RMN en una paciente con cirrosis biliar primaria. Comunicación de la Sociedad Española de Arteriosclerosis; 2014; Barcelona.

2. Fei H, Maeda S, Kirii H, Fujigaki S, Mewkawa N, Fuji H, et al. Evaluation of two different homogeneous assays for LDL-cholesterol in lipoprotein-X-positive serum. Clin Chem 2000;46:1351-6.

3. Masato Nishiwaki, Katsunori Ikewaki, Giovanni Bader, Hassan Nazih, Minna Hannuksela, Alan T. Remaley et al. Human Lecithin:Cholesterol Acyltransferase Deficiency : In Vivo Kinetics of Low-Density Lipoprotein and Lipoprotein-X. Arterioscler Thromb Vasc Biol. 2006;26:1370-1375.

4. Dormans TPJ, Swinkels D, de Graaf J, Hendriks JCM, Stalenhoef AFH, Demacker PNM. Single spin density ultracentrifugation vs gradient gel electrophoresis: two methods for detecting low density lipoprotein heterogeneity compared. Clin Chem 1991;37:853-8.

5. E. Zapico-Muñiza, E. Llarguès, R. Bonet-Marqués, O. Jorba-Castanya, J. Julve-Gila et al. Detección y caracterización de la lipoproteína X en una paciente con colestasis. Clin Invest Arterioscl 2003;15(3):106-10.

6. J.L. Sánchez-Quesada, Fernández ML, Muñoz E. Lipoproteína X. Revisión. Química Clínica 2002; 21 (2): 47-51.

7. Sorokin A, Brown JL y cols. Primary biliary cirrhosis, hiperlipidemia, and atherosclerotic risk: a systematic review. Atherosclerosis 2007; 194: 293-9.

8. Stepien KM, Divyateja H y cols. Lipoprotein X in a patient with cholestasis and hypertriglyceridaemia. 2013 Mar; 50 (Pt 2): 173-5.

CASO CLÍNICO 2

# OCLUSIÓN SIMULTÁNEA DE ARTERIA Y VENA RETINIANAS EN CONTEXTO HIPERTENSIVO

Antonio Manuel Moruno Rodríguez
*Médico Residente de Oftalmología en Hospital Universitario Virgen del Rocío.*
*antoniomoruno_89@hotmail.com*

Luisa María Vizuete Rodríguez
*Médico Residente de Oftalmología en Hospital Universitario Virgen del Rocío.*
*luisavizu89@gmail.com*

Antonio Medina Tapia
*Médico Adjunto en el servicio de Oftalmología de Hospital Universitario Virgen del Rocío.*
*obdulia_gm@hotmail.com*

José Luis Sánchez Vicente
*Médico Adjunto en el servicio de Oftalmología de Hospital Universitario Virgen del Rocío.*
*jolusavic@gmail.com*

Fernando López Herrero
*Médico Adjunto en el servicio de Oftalmología de Hospital Universitario Virgen del Rocío.*
*currolopez@gmail.com*

## RESUMEN

Presentamos un caso de oclusión simultánea de ramas venosa y arterial en la retina del ojo derecho de una paciente de 52 años, hipertensa e hiperlipidémica sin tratamiento previo para ello, que fue tratada mediante láser y antiangiogénico intravítreo, antiagregación plaquetaria y control de tensión arterial y de dislipemia.

## DISCUSIÓN

El caso sirve para ilustrar la rareza de un cuadro así en la retina, observando coexistencia de ambas oclusiones y un flujo retrógrado que intenta suplir la isquemia retiniana por la oclusión arterial. Es fundamental conocer la relación entre factores de riesgo cardiovascular y afectación visual para prevenir eventos retinianos, así como entender la alerta que supone este cuadro para evitar episodios sistémicos que afecten a la vida del enfermo, mediante protocolos de búsqueda de anomalías sanguíneas, cardíacas o carotídeas. Un accidente vascular retiniano equivale a un accidente vascular cerebral y debe ser estudiado como tal en un trabajo multidisciplinar entre Oftalmología, Medicina de Atención Primaria y Medicina Interna.

## PALABRAS CLAVE

Hipertensión arterial; Oclusión arterial retiniana; Oclusión venosa retiniana; Evento cardiovascular; Factor de riesgo cardiovascular

## INTRODUCCIÓN

La hipertensión arterial, como otros factores de riesgo cardiovascular (FRCV), tales como la diabetes mellitus o la hipercolesterolemia tienen repercusión en los vasos de la retina y del nervio óptico, y por ello en la función visual. Los diferentes grados de retinopatías hipertensiva y diabética, reflejan el impacto a nivel microvascular de dichas patologías. Los estadios iniciales no tienen siempre afectación visual, siendo necesario un cribado para detectar una evolución que requiera tratamiento oftalmológico. En el caso de la retinopatía hipertensiva la vasoconstricción, el aumento de la permeabilidad y la arterioesclerosis producen signos oftalmoscópicos como cruces arteriovenosos (predisponen a oclusiones vasculares), exudados duros (depósito lipídico), exudados algodonosos (zonas de isquemia), hemorragias intra-retinianas o desprendimientos serosos maculares. Además, se pueden producir trombosis o embolias de ramas vasculares (como en este caso) o afectación del nervio óptico (edema de papila) en las crisis de hipertensión maligna.[1,2].

La oclusión venosa retiniana es la segunda causa más frecuente de afectación vascular tras la retinopatía diabética. Se estima una frecuencia de 0,52% para la población general (3). Se trata de un serio evento, no sólo por su repercusión sobre la función visual, sino por sus implicaciones pronósticas sobre la expectativa vital del paciente ya que asocia un mayor riesgo de muerte por causa vascular (4). Si bien se encuentra habitualmente relacionada con los factores clásicos (hipertensión, diabetes, dislipemia y glaucoma), en determinadas circunstancias se recomienda el estudio de factores de hipercoagulabilidad. Una reciente publicación observó cómo el evento oftálmico supuso el primer evento trombótico documentado en el 83% de oclusiones vasculares oculares en el subgrupo de pacientes con factor V de Leiden o mutación del gen de la protrombina (11% del total de la serie) [5]. Otras trombofilias relacionadas son hiperhomocisteinemia, niveles elevados de proteína C y S, bajos de antitrombina III, síndrome antifosfolípido (figura 1), y síndromes de hiperviscosidad (policitemia, niveles elevados de fibrinógeno).

Se deben descartar en pacientes jóvenes, sin FRCV, o en casos bilaterales.

En el caso de las oclusiones arteriales se debe investigar una posible fuente embolígena, para lo cual disponemos de ecografía doppler de arterias carótidas (placas de ateroma), electrocardiograma (fibrilación auricular) y ecocardiografía (persistencia de foramen oval o comunicación interauricular)[6].Tanto la retinopatía

diabética avanzada como las obstrucciones vasculares retinianas producen zonas de isquemia que inducen la liberación de factores de crecimiento vascular endotelial (VEGF)(7). Esto lleva a la formación de neovasos en las zonas colindantes a la isquemia retiniana. Estos son más frecuentes y abundantes en cuadros oclusivos venosos que arteriales.

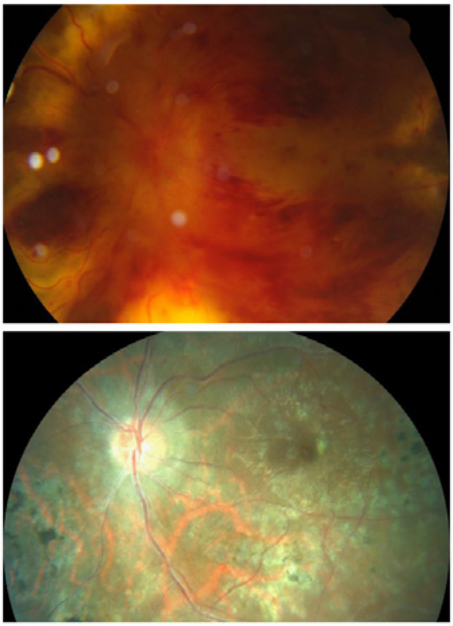

**Fig 1.** *Ejemplo de otro caso del centro con oclusión de vena central retiniana por síndrome antifosfolípido; antes y después del tratamiento*

## DESCRIPCIÓN DEL CASO CLÍNICO

Presentamos el caso de una mujer de 52 años de edad, con antecedentes familiares de diabetes mellitus tipo II. Entre los antecedentes personales encontramos hipertensión arterial, hipercolesterolemia, asma y fibromialgia. Acude al servicio de urgencias de nuestro centro refiriendo disminución de la agudeza visual súbita e indolora en el ojo derecho de tres horas de evolución, no asociada a esfuerzos ni valsalva. Durante la anamnesis la paciente refiere que no es diabética y que a veces tiene la tensión arterial alta, sin tratamiento. En la primera exploración oftalmológica se apreció una agudeza visual (AV) de percepción de luz (PL) en ojo derecho (OD) y de 1.0 en ojo izquierdo (OI). El polo anterior era

normal en ambos ojos (AO) y la presión intraocular (PIO) era de 12 mmHg AO. En el fondo de ojo (FO) del OI no se detectaron alteraciones, pero en el OD se observaron hemorragias intra-retinianas puntiformes, en mancha y en astilla ocupando el polo posterior, con tortuosidad vascular en rama venosa temporal inferior y rectificación de rama arterial temporal superior, que aparecía blanquecina (figura 2). El disco óptico era normal. La tensión arterial era de 150/85 mmHg. Se estableció el diagnóstico provisional de oclusión venosa central de retina de OD.

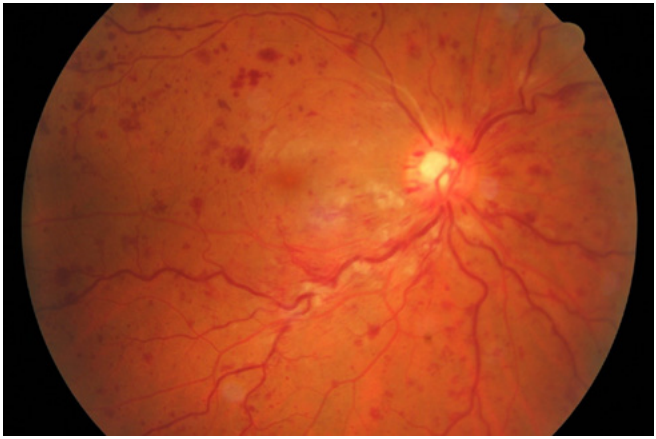

**Fig 2.** *Retinografia de OD que muestra rama arterial ocluida temporal superior, exangüe, y rama venosa ocluida temporal inferior, junto a hemorragias intrarretinianas por todo el polo posterior y algún exudado algodonoso*

La paciente fue tratada con 125 mg de ácido acetilsalicílico (AAS) cada 24 horas, con control de la tensión arterial y estudio de FRCV por parte de Médico de Atención Primaria (MAP). La enferma fue remitida a las consultas de Retina Médica para valoración. Durante la exploración en Consultas Externas se realizaron retinografías y angiofluoresceingrafía (AFG) de AO, observándose una oclusión venosa de la rama temporal inferior retiniana (OVRTI) y una oclusión de rama arterial temporal superior (OARTS), coexistiendo ambos cuadros de forma simultánea (figuras 2 y 3), anomalía raras veces descrita en la retina. En la AFG puede apreciarse cómo se produce una suplencia del territorio vascular paramacular temporal superior gracias a ramas venosas colaterales de origen paramacular temporal inferior, con flujo retrógado mediante anastomosis (figuras 3 y 4), circunstancia también muy poco frecuente. Además se detectaron zonas de isquemia en la periferia de los cuatro cuadrantes. La tomografía de coherencia óptica (OCT) no reveló edema macular.

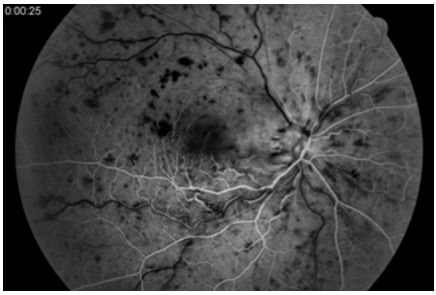


***Fig. 3.-*** *Retraso en el llenado más acuciado en rama arterial temporal superior, mientras que la rama venosa temporal inferior empieza a llenarse; se observa inicio de suplencia con flujo retrógrado de inferior a superior por colaterales paramacularese*

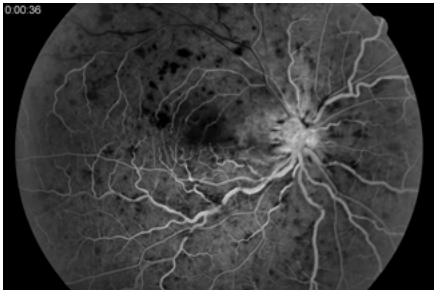


***Fig 4.-****Unos segundos más tarde la vena ya se ha canalizado, el flujo retrógrado colateral alcanza zonas más superiores y se inicia débilmente el llenado de la rama arterial*

Se indicó tratamiento mediante una inyección intravítrea de anticuerpos anti-VEGF (bevacizumab) y se realizó fotocoagulación con láser argón en las zonas de isquemia (figura 5) para evitar la formación de neovasos. Aún así, en media periferia y sobre papila aparecieron (figura 5). Se usaron impactos de láser argón en extrema y media periferia retiniana, hasta completar el proceso de panfotocoagulación (figura 6). Finalmente la agudeza visual se estabilizó en 0.05 en OD y 1 en OI.

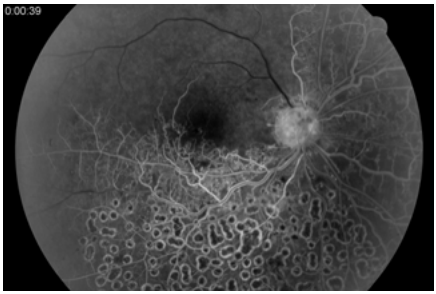


***Fig. 5.-*** *Figura 5. Isquemia coroidea nasal e inferior, neovasos papilares y en región nasal y temporal inferior, fotocoagulación inferior, rama colateral supliendo riego macular*

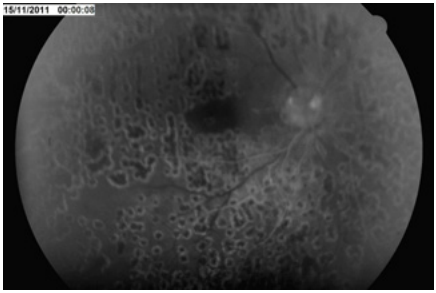


***Fig 6.-****Panfotocoagulación*

## JUICIO CLÍNICO /DIAGNÓSTICO DIFERENCIAL

La imagen inicial fue reconocida como oclusión venosa central debido al llamativo cuadro hemorrágico presentado, pero en un análisis más detallado se diferenció claramente la oclusión venosa de rama temporal inferior, y la oclusión de rama arterial temporal superior, identificadas mediante retinografía y AFG.

Mientras la rama arterial superior aparecía como filiforme, exangüe y con un retraso en el llenado en la AFG más llamativo que en una trombosis venosa, la rama temporal inferior se presentaba tortuosa, dilatada, con abundantes hemorragias intra-retinianas adyacentes. Había exudados algodonosos adyacentes a la vena trombosada, y en la zona nasal superior al disco óptico, lo cual indicaba zonas de isquemia y microinfartos.

## EVOLUCIÓN /DIAGNÓSTICO FINAL

La recuperación visual fue escasa, debido al mal pronóstico de este tipo de cuadros vasculares severos. La agudeza visual máxima corregida fue de 0.05 en ese ojo. Se solicitó ECO doppler carotídeo, debido a que la oclusión de rama arterial puede estar asociada a una embolia originada en una placa de ateroma ubicada en dichas arterias. En nuestro caso tal prueba fue informada como «zonas de engrosamiento en la pared vascular levemente estenosantes». No se solicitó un estudio de coagulación para descartar trombofilias causantes de la oclusión venosa, ya que se asumieron como etiología los FRCV descritos, orientados por la guía de la Sociedad Española de Retina- Vítreo (SERV) que así lo indica en casos mayores de 50 años, afectación unilateral y con FRCV asociados. La glucemia no era elevada y se descartó diabetes mellitus. Se pautó tratamiento antihipertensivo e hipolipemiante por parte de MAP y se mantuvo la antiagregación plaquetaria. El diagnóstico final fue de oclusión unilateral simultánea de ramas venosa y arterial retinianas originada por retinopatía hipertensiva evolucionada.

## DISCUSIÓN /TRASCENDENCIA CLÍNICA

En casos de accidente vascular retiniano severos como este, el pronóstico visual es pobre. El objetivo primordial es tratar las zonas de isquemia para evitar la formación de neovasos retinianos, iridianos y en el ángulo iridocorneal, lo que llevaría al cierre del mismo y a un glaucoma neovascular. El objetivo terapéutico no es por tanto tan funcional como profiláctico. En nuestro caso, se realizó fotocoagulación de las zonas isquémicas y se administró bevacizumab intravítreo para ello. Por otro lado, existen casos más moderados de trombosis venosa que al afectar a una rama más terminal y ser tratados a tiempo, pueden recanalizarse, en cuyo caso la recuperación visual puede ser mayor. Esto es más raro en caso de oclusiones arteriales, ya que se produce una isquemia retiniana aguda que infarta la región no irrigada, provocando un defecto visual severo.

Además, destacamos la mayor prevalencia de neovasos en oclusiones venosas, hecho constatable en las figuras angiográficas, donde observamos zonas extensas de neovascularización adyacentes a la oclusión de la rama temporal inferior. En esta paciente apreciamos la formación de ramas colaterales procedentes de la región venosa trombosada, que tratan de suplir la isquemia retiniana superior macular debida a la oclusión de rama arterial, mostrando flujo retrógrado. Por último, destacamos la rareza de un caso como este, en el que por un lado coexisten en la retina dos tipos de oclusiones vasculares, la venosa y la arterial, diferenciándose claramente ambas entidades y su imagen clínica y angiográfica típicas de forma simultánea; y por otro lado se produce una suplencia del riego sanguíneo interrumpido en la zona temporal superior debido a la oclusión de rama arterial, gracias al flujo retrógado de ramas colaterales originadas cerca de la oclusión de rama venosa temporal inferior.

A nivel general, recordamos que en casos bilaterales o jóvenes habría sido necesario descartar patología trombofílica incluido estudio genético, debido al componente obstructivo venoso del cuadro. Ante una oclusión arterial retiniana debe ser estudiada su causa y medir parámetros como la velocidad de sedimentación globular, triglicéridos, colesterol, glucemia y tensión arterial

Se debe evaluar el estado de las arterias carótidas (ecografía doppler) y de las estructuras cardíacas (ecocardiografía) así como descartar fibrilación auricular (electrocardiografía), ya que son fuentes embolígenas frecuentes. Se ha demostrado que no es rara la presencia de isquemia cerebral subclínica en pacientes con un accidente vascular retiniano agudo y se debe manejar este como si de un episodio cerebral se tratara, requiriendo pruebas de imagen cerebral y hospitalización por alto riesgo de infarto a corto plazo, a fin de detectar FRCV modificables para evitar un nuevo episodio[6]. Es fundamental que el protocolo de actuación a seguir en estos casos sea conocido y se lleve a cabo para evitar nuevos eventos cardiovasculares.

Como conclusión se puede destacar la importancia del buen control de FRCV para evitar el cuadro retiniano. Y una vez producido el daño oftalmológico, para evitar un cuadro vascular sistémico que ponga en riesgo la vida del enfermo. Recordamos que el accidente vascular retiniano puede preceder a la afectación de arteriolas cerebrales, y que el cuadro oftalmológico puede alertarnos del riesgo de un cuadro vascular sistémico que amenace la vida.

## BIBLIOGRAFÍA

1. Sánchez Salorio M, Díaz-Llopis M, Benítez del Castillo JM, Rodríguez Ares MT. Manifestaciones oftalmológicas de las enfermedades generales. LXXVII Ponencia Oficial de la Sociedad Española de Oftalmología 2001.

2. Rodríguez NA, Zurutuza A. Manifestaciones oftalmológicas de la hipertensión arterial. Anales Sis San Navarra. 2008; 31( Suppl 3 ): 13-22.

3. Rogers S, McIntosh RL, Cheung N, et al. The prevalence of retinal vein occlusion: pooled data from population studies from the United States, Europe, Asia, and Australia. Opthalmology. 2010; 117 (2): 313319.

4. Cugati S, Wang JJ, Knudtson MD, Rochtchina E, Klein R, Klein BE, et al. Retinal vein occlusion and vascular mortality: pooled data analysis of 2 population base cohorts. Opthalmology. 2007; 114: 52024.

5. Schlockman S, Glueck CJ, Hutchins RK, Patel J, Shah P, Wang P. Diagnostic ramifications of ocular vascular occlusion as a first thrombotic event associated with factor V Leiden and prothrombingene heterozygosity. Clin Ophthalmol. 2015; 9: 591600.

6. Moss HE. Retinal vascular changes are a marker for cerebral vascular diseases. Current Neurology and Neuroscience Reports, 2015; 15 (7): 40.

7. Bharadwaj AS, Appukuttan B, Wilmarth PA, Pan Y, Stempel AJ, Chipps T, et al. Role of the retinal vascular endothelial cell in ocular disease. Prog Retin Eye Res. 2015; 32: 102–180.

CASO CLÍNICO 3

# CARDIOPATÍA ISQUÉMICA TRAS AÑOS DE HIPERTENSIÓN ARTERIAL NO CONOCIDA SECUNDARIA A NEFROPATÍA MESANGIAL IG A

Alba Gil Morillas
*MIR de Medicina Interna.*
*albagilm@hotmail.com*

ML. Garnica Álvarez
*Facultativo Especialista de Área de Nefrología. Centro de Hemodiálisis BBraun Úbeda.*

María Julia García Gómez
*MIR de Medicina Interna*

## RESUMEN

Presentamos el caso de un varón de 30 años, sin antecedentes de interés, que es derivado a Urgencias por dolor torácico opresivo irradiado a brazo izquierdo con cortejo vegetativo asociado, mientras practicaba senderismo. Se realiza ECG ante la sospecha de cardiopatía isquémica donde observamos elevación de ST en cara anterior, siendo diagnosticado de infarto agudo de miocardio anterior. Derivado a unidad coronaria, se evidencia lesión severa en la descendente anterior que es revascularizada de forma completa. A su llegada destaca hipertensión arterial previamente no conocida. Tras su estabilización se inicia estudio de posibles secundarismos. En control analítico realizado detectamos insuficiencia renal, asociada a proteinuria en rango nefrótico y hematuria. Siendo nuestra primera sospecha una hipertensión secundaria de causa nefrogénica. La normalidad de las pruebas complementarias con inmunología negativa, junto con el antecedente de hematuria macroscópica coincidente con proceso infeccioso, apuntaban a una posible enfermedad de Berger, que se confirmó tras el hallazgo de proliferación de la matriz mesangial con fijación granular de Ig A en la inmunoflorescencia directa, en la biopsia renal realizada.

## PALABRAS CLAVE

Cardiopatía isquémica, hipertensión arterial, glomerulonefritis mesangial Ig A

## INTRODUCCIÓN

La hipertensión arterial (HTA) es un importante factor de riesgo para el desarrollo de enfermedades cardiovasculares, tales como la enfermedad coronaria, cerebrovascular, insuficiencia cardiaca, enfermedad renal crónica o enfermedad arterial periférica. En la mayoría de los casos se trata de una HTA esencial aunque existe un porcentaje menor de casos de HTA secundaria (5-15%) que sería importante identificar ya que la posibilidad de su erradicación o control en algunos casos, podría evitar desenlaces adversos mayores, como fue nuestro caso.

## CASO CLINICO

### ANTECEDENTES PERSONALES

Varón de 30 años, sin antecedentes personales o familiares de interés. No presentaba factores de riesgo cardiovascular (FRCV) conocidos, practicaba deporte de manera habitual y no tenía hábitos tóxicos.

### ENFERMEDAD ACTUAL

Atendido en Urgencias por presentar de manera súbita, mientras realizaba senderismo, dolor torácico opresivo irradiado a brazo izquierdo con cortejo vegetativo asociado. En ECG se evidenció elevación de ST en cara anterior por lo que ante la sospecha de cardiopatía isquémica se derivó al hospital de referencia para realizar angioplastia primaria. A su llegada se encontraba estable, con tensión arterial elevada (190/110 mmHg) y persistencia del dolor torácico. Se revasculariza la arteria descendente anterior con stent convencional. Tras la revascularización el paciente permanece hemodinámicamente estable con HTA mantenida pese a perfusión de nitroglicerina. En control analítico se detectó insuficiencia renal previamente no conocida, contactándose con Nefrología para control de la tensión arterial y despistaje de secundarismos.

Al volver a interrogar al paciente refiere edemas de meses-años de evolución en miembros inferiores, junto con espuma en la orina de manera habitual a la que no había dado importancia. Toma de tensión arterial elevada en dos ocasiones en Urgencias, la primera hacía al menos dos años. Se inició estudio nefrológico durante el ingreso, continuándose tras su alta en consultas. Durante su seguimiento destaca episodio de hematuria macroscópica coincidente con proceso gripal con deterioro de función renal y posterior recuperación paralela al cuadro infeccioso.

### EXPLORACIÓN FÍSICA

Regular estado general. Normocoloreado e hidratado. Eupneico en reposo. TA 190/110 mmHg. FC 80 lpm. Cabeza y cuello: No ingurgitación yugular ni soplos

carotídeos. AC: tonos rítmicos sin soplos ni extratonos. AR: MVC sin ruidos sobreañadidos. Abdomen: blando y depresible, sin masas ni organomegalias. No doloroso a la palpación. Extremidades inferiores: no edemas, pulsos pedios conservados

PRUEBAS COMPLEMENTARIAS

- ECG a su llegada: ritmo sinusal a 50 lpm. Bloqueo de rama derecha. Elevación de ST de V1 a V4, T negativa de V1 a V4. ECG Unidad Coronaria: ritmo sinusal a 70 lpm. Onda Q en V1 y V2 , T negativa de V1 a V3.
- Analítica: glucosa 76mg/dl, urea 53mg/dl, creatinina 1,8mg/dl, ácido úrico 8,3mg/dl, triglicéridos 105mg/dl, colesterol total 175mg/dl, HDL 39mg/dl, LDL 115 mg/dl. HbA1c 5 %. Hemograma normal. (Figura 1).

| | | | | | | |
|---|---|---|---|---|---|---|
| **Hb/Hto** | 14,3/38,3 | 14,3/37,7 | 14,1/38,3 | 14,6/84,7 | | |
| **Leu/Neu** | 15100/84 | 15600/76,6 | 14260/75,7 | 11320/66,8 | | |
| **Plaq** | 189000 | 191000 | 183000 | 175000 | | |
| **Urea** | 73 | | 50 | 53 | 60 | 80 |
| **Cr** | 1,75 | | 1,75 | 1,8 | 2,1 | 2,4 |
| **Glu** | 102 | | 93 | 76 | | |
| **Pt** | | | 5,4 | 5,2 | | |
| **Ca** | | | | 8,5 | | |
| **Ca ion** | | | | | | |
| **Mg** | | | | | | |
| **P** | | | | 3,9 | | |
| **Na** | 137 | | 139 | 140 | | |
| **K** | 4,7 | | 4,3 | 4,4 | | |
| **Cl** | 101 | | 103 | 102 | | |

***Fig 1.-****Tabla resumen de analítica durante el ingreso.*

- Estudio inmunológico: ANA, ANCAs, autoanticuerpos, anticardiolipina, Ig G, Ig A, Ig M, C3 y C4 en rango normal. Inmunocomplejos circulantes negativos. Estudio de trombofilia: normal. Serología negativa para VHC, VHB y VIH. Proteinograma sangre y orina normal. Cadenas ligeras en orina negativas. Metanefrinas, renina, aldosterona, TSH, T4 y T3 dentro de la normalidad. Orina: microalbuminuria 2260 mg/L. proteínas 293 mg/dl
- Rx de tórax: índice cardiotorácico aumentado, resto normal.
- Cateterismo cardiaco al ingreso: descendente anterior con lesión severa con contenido trombótico en el segmento proximal. Implante directo de stent convencional con buen resultado y sin complicaciones. Cateterismo cardiaco previo al alta: sin lesiones significativas. Ecocardiograma transtorácico previo al alta: compatible con cardiopatía isquémica con función global conservada.

- Ecodoppler renal: riñones de situación, tamaño y ecoestructura normal. En tercio medio de riñón izquierdo (RI) quiste de 2,3 cm. Grosor cortical conservado sin asimetría renal (algo más de 12 cm). La vascularización renal se distribuye adecuadamente y las curvas intrarrenales son de características normales. Las curvas y velocidades en el hilio renal y en ostium aórtico y trayecto de arterias renales no reflejan valores que sugieran causa de su patología hipertensiva. Suprarrenales y espacio retroperitoneal sin hallazgos. Ecografía abdominal: Quiste en tercio medio de RI. No otros hallazgos.
- Fondo de ojo: no signos de retinopatía hipertensiva ni patología oftalmológica

## JUICIO CLÍNICO

Cardiopatía isquémica: Infarto agudo de miocardio anterior. Killip I. Enfermedad coronaria de descendente anterior revascularizada de forma completa. Insuficiencia renal y proteinuria nefrótica en estudio, probable glomerulopatía. Hipertensión arterial probablemente secundaria a nefropatía

## DIAGNÓSTICO DIFERENCIAL

Nos encontramos ante un paciente joven, sin antecedentes de interés que ingresa por un infarto agudo de miocardio y en el que el único FRCV que destaca es la HTA. Ante esta situación, debemos realizar un estudio para llegar a la causa de la HTA. La causa secundaria de HTA más frecuente es la renal. Dentro de la primera encontramos:

Enfermedad renal parenquimatosa, que dados los datos de enfermedad renal crónica, parecían la opción más factible en nuestro caso. Dentro de las posibles causas de enfermedad renal, la nefropatía diabética, fue fácilmente descartada con unos niveles basales de glucemia normales. La ecografía renal no evidenció etiología obstructiva o poliquística. La posibilidad de estar ante una vasculitis tipo lupus eritematoso sistémico, esclerodermia, panarteritis u otras; no parecía probable con la inmunología negativa y sin datos de esclerosis sistémica. La edad, la presencia de hematuria y proteinuria en el sedimento junto con el antecedente de hematuria macroscópica coincidente con episodios infecciosos en nuestro paciente nos orientaba a una patología de origen glomerular primario.

HTA vasculorrenal, es una de las causas más prevalentes de HTA secundaria y disfunción renal. Existen muchas lesiones diferentes, incluyendo enfermedades fibromusculares y el infarto renal, pero la mayoría están causadas por

enfermedad arteriosclerótica. Pensaremos en esta entidad ante un empeoramiento de función renal tras la administración de IECA o ARA II, enfermedad aterosclerótica en otro territorio vascular, riñón atrófico o asimetría renal. En la exploración física es característico un soplo abdominal lateralizado. Ambos datos ausentes.

Respecto a la enfermedad endocrina: la normalidad de las pruebas analíticas, descarta que la causa sea hipo/hipertiroidismo, hiperparatiroidismo o hiperaldosteronismo; tampoco encontramos rasgos de Síndrome de Cushing.

Entre otras etiologías encontramos la coartación de aorta (sintomatología más frecuente no presente, no se auscultaban soplos, y el ecocardiograma no mostraba alteración). Tampoco mostraba datos de Síndrome de Apnea Obstructiva del Sueño, ni había historia de consumo de tóxicos ni fármacos.

No olvidemos que nuestro paciente presentaba edemas, proteinuria nefrótica, hematuria y elevación de creatinina, que unido a los resultados de las pruebas realizadas, nos orientaba hacia una HTA secundaria de causa renal. Para poder filiar la etiología y en ausencia de contraindicaciones, se realizó una biopsia renal.

## EVOLUCIÓN

Se realiza biopsia renal, se cuantifican 9 glomérulos, 5 esclerosados. Se observa de manera focal un incremento de la matriz mesangial. En el intersticio fibrosis moderada con atrofia tubular e infiltrado inflamatorio crónico. Los vasos arteriales muestran incremento en el grosor parietal a expensas de capa media. Inmunoflorescencia directa con fijación granular mesangial de Ig A y menor de C3. Diagnóstico: glomerulonefritis proliferativa mesangial Ig A. Nefroangioesclerosis en fase benigna. (Figuras 2 y 3).

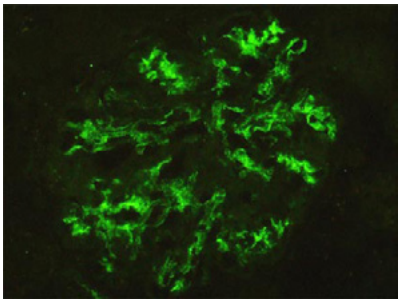

***Fig. 2.-*** *Biopsia renal: positividad para Ig A en áreas mesangiales.*

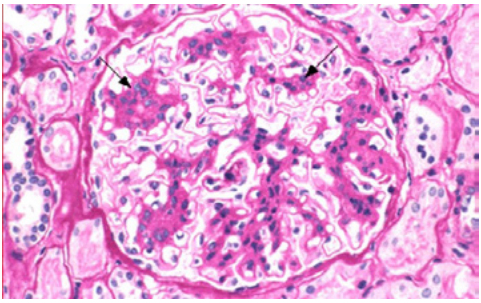

***Fig 3.-*** *Biopsia renal: incremento de matriz mesangial*

El tratamiento a su alta hospitalaria fue el siguiente, doble antiagregación, hipolipemiante y tres fármacos antihipertensivos (ARA II, Antagonista del Calcio y Betabloqueante). En consultas gracias al buen control de la tensión arterial y al efecto antiproteinúrico de los inhibidores del sistema renina-angiotensina-aldosterona, se consigue estabilización de la función renal y valores de proteinuria por debajo de 1 g/día, por lo que según marcan las guías de glomerulopatías, no fue necesario tratamiento inmunosupresor asociado.

Actualmente continúa en seguimiento por Nefrología con función renal estable (FG 45 ml/min/1,73 m2) y mínima proteinuria (<500 mg/día en últimos controles).

## DIAGNÓSTICO FINAL

Enfermedad renal crónica secundaria a nefropatía mesangial Ig A. Hipertensión arterial secundaria a nefropatía. Cardiopatía isquémica: Infarto agudo de miocardio anterior con angioplastia y stent en descendente anterior.

## DISCUSIÓN

La HTA constituye, junto con la dislipidemia, el tabaquismo y la diabetes, los llamados factores "tradicionales" implicados en el desarrollo de la aterosclerosis. La HTA es el más prevalente y determinante de la incidencia de cardiopatía isquémica. Los dos mecanismos fundamentales por los que aumenta el riesgo de padecer un episodio coronario son la aceleración del desarrollo de la arteriosclerosis con formación de placas de ateroma y el aumento de la masa miocárdica como adaptación inicial que produce la elevación mantenida de la presión arterial, que no se acompaña de un incremento proporcional del árbol arterial coronario, originando un déficit de perfusión especialmente durante el esfuerzo.

Por todo ello, es vital un diagnóstico correcto y precoz de HTA, valorando el riesgo cardiovascular y descartando posibles causas secundarias en casos de edad inferior a los 30 años o superior a los 60 años, HTA de difícil control, HTA maligna o con grandes repercusiones viscerales. La primera causa de HTA secundaria, la enfermedad renal, condiciona la elevación de la presión arterial y ésta, a su vez, potencia o produce por si misma afectación renal. El control de la hipertensión nefrógena es vital para disminuir la morbimortalidad cardiovascular de estos enfermos, que recordemos es su primera causa de muerte. Tengamos en cuenta que al protagonismo de la HTA, se añade el riesgo aportado por la presencia de insuficiencia renal o de proteinuria, factores independientes de riesgo cardiovascular.

Por último finalizar hablando de la glomerulopatía Ig A, glomerulonefrítis primaria más frecuente en el mundo; acontece más frecuentemente en varones en la tercera década de la vida, con una prevalencia variable de un lugar geográfico a otro, en Europa supondría un 30-35% de las primarias. Su presentación clínica varía desde la característica hematuria macroscópica recidivante paralela a un proceso infeccioso, pasando por alteraciones del sedimento urinario, como proteinuria y/o hematuria, síndrome nefrítico o nefrótico hasta su posible debut como glomerulonefrítis rápidamente progresiva. Característicamente un 50-70% de los pacientes presentan aumento de IgA con un defecto en la glicosilación. El diagnóstico definitivo nos lo dará la biopsia renal donde encontramos un aumento de matriz mesangial con depósito de Ig A en la inmunoflorescencia. El objetivo terapéutico se basará en conseguir un estricto control de la tensión arterial junto con una disminución en el grado de proteinuria, siendo ambos los principales factores pronósticos que marcaran el curso de esta enfermedad. Para ello, emplearemos inhibidores del sistema renina-angiotensina-aldosterona y solo en caso de persistir valores de proteinuria superiores a 1g/día tras un periodo de 3 a 6 meses, sería necesario el uso de corticoides u otro tratamiento inmunosupresor asociado.

## BIBLIOGRAFÍA


1. Barrios Alonso V et al. La hipertensión arterial, ¿un estado de hipercoagulabilidad latente? Hipertensión (Madr.). 2008;25(1):1-3
2. José Ramón González Juanatey et al. Impacto de la hipertensión en las cardiopatías en España. Estudio CARDIOTENS 1999. Rev Esp Cardiol 2001; 54: 139-149
3. Àngels Betriua,b, Cristina Farràs et al. Estudio de intervención aleatorizado para evaluar la prevalencia de enfermedad ateromatosa y renal ocultas y su impacto en la morbimortalidad: Proyecto ILERVAS. Nefrologia 2016;36(4):389–396
4. Rafael Santamaría et al. Hipertensión arterial secundaria: cuándo y cómo debe investigarse. Nefroplus 21-11:(1)7 ;2015.
5. Robert J. Wyatt, M.D., and Bruce A. Julian, M.D. IgA Nephropathy. N Engl J Med 2013; 368(25): 2402-14
6. KGIGO.KDIGO Clinical Practice Guideline for Glomerulonephritis. Kidney Int Suppl 2012; 2:209-217
7. Hemmelgarn y col. La proteinuria elevada es un factor de riesgo independiente de infarto de miocardio, progresión de la nefropatía y mortalidad. JAMA 2010;303(5):423-9.

CASO CLÍNICO 4

# HIPERTENSIÓN ARTERIAL DE RECIENTE COMIENZO, DOLOR LUMBAR IZQUIERDO Y SÍNDROME CONSTITUCIONAL

Laura Martín Piedra.
*Residente Medicina Interna, Hospital Reina Sofía de Córdoba.*
*lauramp30@gmail.com*

Juan Luis Romero Cabrera
*Residente Medicina Interna, Hospital Reina Sofía de Córdoba.*
*juanluroca855@gmail.com*

Laura Pérez Sánchez.
*Residente Reumatología, Hospital Reina Sofía de Córdoba.*
*lauraps1991@gmail.com*

Soraya Gutiérrez Alcalá.
*Residente Medicina Interna, Hospital Reina Sofía de Córdoba.*
*sgutierrezalcala@hotmail.com*

Ana Jurado Porcel.
*FEA Medicina Interna, Hospital Reina Sofía de Córdoba*

Juan Antonio Ortiz Minuesa
*FEA Medicina Interna, Hospital Reina Sofía de Córdoba.*

## RESUMEN

Un varón de 71 años que acude a consultas externas de Medicina Interna, derivado por su médico de atención primaria, presentando hipertensión arterial de reciente comienzo, en forma de crisis hipertensivas, asociada a dolor lumbar izquierdo. Se encontraba asimismo en estudio por el Servicio de Aparato digestivo por un cuadro de síndrome constitucional y estreñimiento, de varios meses de evolución, asociado a anemia ferropénica, estando pendiente la realización de endoscopia digestiva alta y colonoscopia para filiar su causa. Se decide el ingreso en nuestra unidad para realización de estudio y descartar una probable causa secundaría de hipertensión arterial, dado el inicio de esta de forma brusca, en un paciente de edad media-avanzada sin antecedentes previos de padecer hipertensión arterial ni ninguna otra patología relacionada. Se realizaron durante el ingresopruebas diagnósticas, dada la sospecha clínica inicial, llegando finalmente a un diagnóstico infrecuente como es el angiosarcoma epitelioide.

## PALABRAS CLAVE

Hipertensión arterial secundaria, dolor lumbar, síndrome constitucional, masa adrenal unilateral, angiosarcoma epitelioide.

## INTRODUCCIÓN

Paciente al que se le identificó una masa adrenal unilateral con hipertensión de debut brusco y síntomas constitucionales, que tras descartar la patología maligna más prevalente, obligó a ampliar el diagnóstico diferencial de malignidad de las glándulas suprarrenales. Las masas adrenales malignas son poco frecuentes siendo la mayoría de ellas carcinomas corticomedulares, feocromocitomas, melanomas o metástasis.[4] Las primeras pruebas de imagen nos aproximaban hacia diagnóstico de lesiones metastásicas, finalmente encontramos un angiosarcoma epiteloide del que se han descrito sólo 29 casos en la literatura científica.[1,5] La inmunohistoquímica y el análisis genético de la muestra permitieron esclarecer el diagnóstico de certeza.[2]

La posibilidad de lesiones sincrónicas benignas y malignas al mismo tiempo sobre la glándula adrenal ya fue descrita por Lepoutre-Lursey et al (2012). La sincronía de adenomas adrenales suele presentarse con mielolipomas, feocromocitomas y adenocarcinomas,[2] por lo tanto esto hace nuestro caso aún más infrecuente. Se ha sugerido que la naturaleza altamente vascular del parénquima de las glándulas suprarrenales explica la alta incidencia de metástasis tumorales en estas y la aparición y transformación en lesiones de naturaleza vascular.

El paciente consulta inicialmente por hipertensión y en el análisis de orina se observan cifras patológicas de cortisol. En la bibliografía se ha relacionado el angiosarcoma primario adrenal con síndrome de Cushing pero en ese caso era debido a un adenoma ACTH hipofisario, sin esclarecer la relación entre los mismos.[3] La negatividad de imagen craneal podría indicarnos la posibilidad de sincronía de angiosarcoma primario con adenoma funcionante adrenal o una situación de hipercortisolismo paraneoplásico.[3]

## DESCRIPCIÓN DEL CASO CLÍNICO

ANTECEDENTES PERSONALES

- No alergias medicamentosas conocidas, no HTA, no DM, no hiperlipemia. No cardiópata ni broncópata conocido. No otras enfermedades previas de interés.
- Exfumador desde hace 20 años con consumo acumulado de más de 30 paquetes/año. No intervenciones quirúrgicas.
- Tratamiento actual: primperam, tramadol/paracetamol, hierro.

ENFERMEDAD ACTUAL:

Varón de 71 años que acude a consultas externa de Medicina Interna por hipertensión arterial de reciente comienzo y dolor continuo en región lumbar izquierda acompañado de náuseas y vómitos. En las últimas semanas refiere aparición de lesión nodular a dicho nivel. No presentando síntomas urinarios, prostáticos, ni hematuria. No fiebre.

Se encuentra en seguimiento por cuadro constitucional y estreñimiento de meses de evolución asociado a anemia ferropénica. Sin productos patológicos en heces. Pérdida de peso no cuantificada. EDA y colonoscopia pendientes.

EXPLORACIÓN FÍSICA

Aceptable estado general. Normohidratado y normoperfundido. Afebril. TA 170/90, FC 80 lpm, SatO2 96%

Cabeza y cuello: No se observan hallazgos patológicos.

ACR: Tonos rítmicos con soplo sistólico 3/6 polifocal. Murmullo Vesicular Conservado, sin ruidos patológicos sobreañadidos.

Abdomen: Blando y depresible, doloroso a la palpación en hemiabdomen izquierdo sin signos de irritación peritoneal. En región lumbar izquierda presenta tumoración dura de aproximadamente 3 cm de diámetro, adherida a planos profundos, no dolorosa a la palpación y sin signos inflamatorios.

MMII: No se observan hallazgos patológicos.

PRUEBAS COMPLEMENTARIAS

- Analítica:
  - Hemograma: 13,7 leucocitos × 103 /L, (11,3 103 /L N abs), Hb 10.1 g/L, Hto 31%, VCM 71 fL, Plaquetas 325.000 /L
  - Bioquímica: glucosa, urea, creatinina y amilasa normales, GGT 130 mU/mL, AST 10 mU/mL, ALT 16 mU/mL, FA 80 mU/mL, PCR 166.6, Vit B12 114 pg/mL, Fe 19 µg/dL, ferritina 558 ng/mL, Transferrina 179 mg/dL, VSG 108 mm/h, ANA y FR negativos. Hepatitis B y C y VIH negativos. Perfil lipídico, LDH, fosfato, calcio, TSH dentro de la normalidad.
  - Coagulación: INR 1.2, TP Act 75%
  - Marcadores tumorales: CEA, Ca 19-9, SCC, Enolasa especifica neuronal, Cyfra 21-1 ng/ml , B2 microglobulina, AFP, PSA dentro de la normalidad.

- Combur test, Radiografía de tórax y radiografía de abdomen: Normales.
- Endoscopia digestiva alta y colonoscopia normales.
- TAC con contraste I.V. de tórax y abdomen: No hay lesión sugestiva de carcinoma broncogénico. Adenopatías hiliares derechas, de tamaño límite. Micronódulos pulmonares de pequeño tamaño bilaterales de predominio en LLSS, los mayores de 4mm, observándose algunos calcificados. Difíciles de catalogar, no pudiendo descartar que sean algunos metástasis. Nódulo en tejido celular subcutáneo lumbar izquierdo, de 25x17mm, sugestivo de nódulo sólido (accesible a PAAF por ecografía). Esteatosis hepática sin LOES. Lesión mal definida, irregular, en suprarrenal izquierda, sugestiva de lesión tumoral (metastásica como primera opción). No alteraciones renales. Engrosamiento concéntrico del antro. Enfermedad arterial difusa de aorta y ramas viscerales con estenosis del tronco celiaco en inicio del trayecto de la arteria hepática.
- PET- TC (TOMOGRAFIA POR EMISION DE POSITRONES) de cuerpo entero (fig. 1 y 2): Incremento del metabolismo con SUV de 4.83 en área adyacente a Bronqui Principal Derecho (peribronquial), en región hiliar izquierda (SUV: 4.23) y a nivel paratraqueal bajo izquierdo de origen no específico. Visualización de metabolismo incrementado en ambas glándulas suprarrenales especialmente en la izquierda y en área de aumento de densidad de partes blandas localizada en región lumbar baja izquierda (lesión accesible para biopsia).

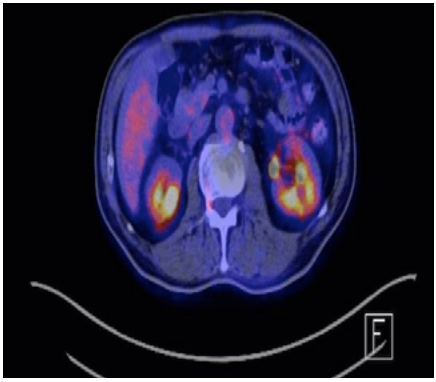

***Fig. 1.-*** *PET-TAC, en el que se observa captación en suprarrenal izquierda principalmente*

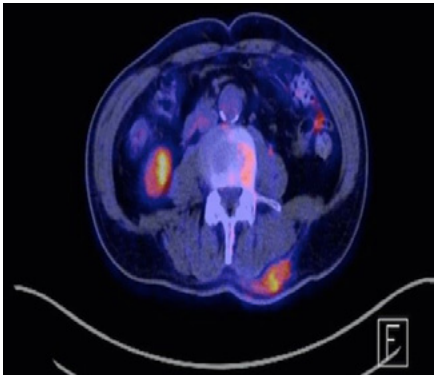

***Fig 2.-****PET-TAC, en el que se observa una captación en región lumbar izquierda*

## DIAGNÓSTICO DIFERENCIAL

Ante una masa adrenal debemos hacer el diagnóstico diferencial orientado por una serie de características procedentes de pruebas de imagen y analíticas; si es de tipo quística o sólida, si es unilateral o bilateral, si el origen radica en la corteza o médula suprarrenal, si tiene comportamiento benigno o maligno, y si esta tiene o no funcionalidad (tabla 1).

**TABLA 1: CLASIFICACIÓN DE LAS MASAS ADRENALES SEGÚN CARCATERÍSTICAS**

| FORMA DE DIAGNÓSTICO | ORIGEN | COMPORTA-MIENTO | QUÍSTICAS | SÓLIDAS | | FUNCIÓN | |
|---|---|---|---|---|---|---|---|
| Incidentales (Incidentalomas) | CORTEZA SUPRARRENAL<br>• Adenoma<br>• Carcinoma<br>• Metástasis | Malignos | Pseudoquiste | UNILATER. | BILATER. | FUNCIONANTES | NO FUNCIONANTES |
| NO incidentales | | Benignos | Quiste | Adenoma no funcionante | Linfoma | Feocromocitoma. | Tumores lipomatosos:<br>• mielolipoma<br>• lipoma,<br>• teratoma<br>• liposarcoma |
| | | | Hidatidosis | Adenoma funcionante | Hiperplasia adrenal bilateraL | Tumor secretor de cortisol | |
| | | | Neuroblastoma | Feocromocitoma | Hiperplasia adrenal congen. | Tumor secretor de andrógenos | |
| | MÉDULA SUPRARENAL<br>• Feocromocitoma<br>• Ganglioneuroma<br>• Ganglioneuroblast | | Feocromocitoma | Carcinoma corticodrenal | Hemorragia | Carcinoma adrenal primario o metastásico | Angiomielolipomas |
| | | | | Metástasis | Histoplasmosis | | Granuloma |
| | | | | Mielolipoma | Tuberculosis | | Hematoma |
| | | | | Neuroblastoma | Enf infiltrativas | | Quiste |
| | | | | Linfoma no Hodgkin | Feocromocitoma | | Carcinoma adrenal primario o metastásico |
| | | | | Hemorragia | Metástasis | | |

El paciente presentaba hipertensión arterial, pérdida de peso y en las pruebas de imagen aparecía una masa adrenal izquierda irregular y mal definida, así como lesiones en pulmón, no concluyentes de metástasis. El diagnóstico diferencial, dadas las características, fue centrado en:

- Neoplasia maligna metastásica.
- Neoplasia adrenal primaria: carcinoma adrenal cortical o feocromocitoma

## EVOLUCIÓN Y DIAGNÓSTICO FINAL

Se decide la realización de fibrobroncoscopia, para determinar la naturaleza de nódulos encontrados en TAC de tórax, determinación hormonal en orina previa a realización de PAAF (PUNCIÓN ASPIRACIÓN AGUJA FINA) de suprarrenal izquierda dado el aumento de metabolismo en PET-TAC y BAG (PUNCIÓN ASPIRACIÓN GRUESA) de lesión lumbar izquierda.

- Fibrobroncoscopia: Hipertrofia glandular. Signos de bronquitis crónica. Citología: Negativa para células malignas.Estudio microbiológico: Negativo.
- Hormonas: Excreción cortisol libre: 456.48(100 µg/24horas). Excreción de adrenalina y noradrenalina, dopamina 24 h., normetanefrinas,y Metanefrina, excreción de 3-metoxitiramina,ácido vanilmandélico, ácido homovalínico y resto de hormonas adrenales dentro de la normalidad.
- Se realiza biopsia con aguja gruesa (BAG) de lesión en tejido subcutáneo lumbar izquierdo, guiada por Ecografía. Tras primer pase aparece contenido hemático oscuro, lo que sugiere que el nódulo corresponda a un hematoma organizado, se evacúa más contenido hemático a través de la incisión, disminuyendo el nódulo de tamaño. Anatomía Patológica: La morfología muestra áreas hemorrágicas y células en tachuela que recuerdan endoteliales displásicas.
- Punción aspiración aguja fina (PAAF) de suprarrenal izquierda: Proliferación neoplásica maligna sugestiva de Angiosarcoma epitelioide. Inmunohistoquímica: CK AE1/AE3, Vimentina, CD31 +. CD34 + irregular. Sugestivo de angiosarcoma. Ki 67 20-30% de las células tumorales. D2-40 + focal, actina de musculo liso + difuso, C-kit.

## JUICIO DIAGNÓSTICO FINAL

ANGIOSARCOMA EPITELIOIDE e hipercortisolismo.

## DISCUSIÓN

Hay que conocer las diferentes situaciones clínicas en las que se debe realizar estudio y descartar una posible causa de HTA secundaria debido a su baja frecuencia y alto coste del estudio. En nuestro caso, ante un paciente mayor de 60 años, con inicio de HTA de forma brusca y presencia de signos o síntomas que orientan hacia una enfermedad subyacente, habría que descartarla.[6] Una masa adrenal, unida a dos masas pulmonares inespecíficas y lesión subcutánea lumbar dura, nos orientaban de inicio hacia una probable etiología maligna.

Según las guías británicas de radiología acerca del manejo de masas suprarenales, una primera imagen obtenida con TAC sin contraste, indicativa de malignidad, debería completarse con imagen de mayor resolución como RMN o PET-TC.[7] Obtuvimos muestras histológicas de las lesiones bronquiales y de la lesión subcutánea lumbar izquierda, que no nos dieron el diagnóstico definitivo sobre la lesión maligna suprarrenal. Las guías desestiman la realización de biopsia de masas adrenales por su baja aportación a las pruebas de imagen, y su añadido de complicaciones; a excepción de pacientes con historia previa de malignidad extraadrenal, lesiones no concluyentes, lesiones no funcionantes (descartando el feocromocitoma) y lesiones que requieran de un analísis anatomopatológico como diagnóstico.[7] La anatomía patológica y un panel adecuado de inmunohistoquímica que incluyan marcadores endoteliales y epiteliales, son fundamentales para realizar el diagnóstico de esta entidad.

Una vez obtenido el diagnóstico definitivo y conociendo el estado de hipercortisolismo en probable relación con la HTA, se planteó la posible existencia de lesiones adrenales concomitantes, transformación angiosarcomatosa de un tumor cortical o la situación de hipercortisolismo paraneoplásico.

## BIBLIOGRAFÍA


1. Hayashi T, Gucer H, Mete O. A mimic of sarcomatoid adrenal cortical carcinoma: epithelioid angiosarcoma occurring in adrenal cortical adenoma. Endocr Pathol. 2014 Dec;25(4):404-9.
2. Hendry S, Forrest C. Epithelioid Angiosarcoma Arising in an Adrenal Cortical Adenoma: A Case Report and Review of the Literature. Int J Surg Pathol. 2014 Dec;22(8):744-8.
3. Invitti C1, Pecori Giraldi F, Cavagnini F, Sonzogni A. Unusual association of adrenal angiosarcoma and Cushing's disease. Horm Res. 2001;56(3-4):124-9.
4. Fletcher CDM, Bridge J, Hogendoom PCW, Mertens F (Eds):WHO classification of Tumours of Soft Tissue and Bone. IARC: Lyon, 2013.
5. Kareti LR, Katlein S, Siew S, Blauvelt A. Angiosarcoma of the adrenal gland. Arch Pathol Lab Med 1988; 112: 1163-5.
6. Santamaría R., Gorostidi M. Hipertensión arterial secundaria: cuándo y cómo debe investigarse. NefroPlus 2015;7(1):11-21.
7. Sahdev A. et al. Recommendations For The Management Of Adrenal. Incidentalomas: What is pertinent for Radiologists? Br J Radiol. 2017 Feb 9:20160627. doi: 10.1259/bjr.20160627.

CASO CLÍNICO 5

# DE LA HIPERTENSION ARTERIAL AL INTERVENCIONISMO

Daniel Salas Bravo
*MIR-5 Cardiología. Complejo Hospitalario Jaén.*
*daniel.salasbravo@gmail.com. Teléfono: 649626868.*

Miriam Martin Toro
*MIR-3 Cardiología. Complejo Hospitalario Jaén.*
*mirmartoro@gmail.com*

Miriam Padilla Perez
*Facultativo especialista de área de Cardiología. Complejo Hospitalario Jaén*
*miriam_panarea@yahoo.com*

Javier Torres Llergo
*Facultativo especialista de área de Cardiología. Complejo Hospitalario Jaén*
*javiertoresllergo@gmail.com*

José Maria Márquez Moreno
*MIR-2 Cardiología. Complejo Hospitalario Jaén*
*jmmarquez2000@gmail.com*

Víctor Aragón Extremera
*Facultativo especialista de área de Cardiología. Complejo Hospitalario Jaén*
*vrmaragon@gmail.com*

## RESUMEN

Presentamos el caso clínico de un paciente de 27 años, tratado en la infancia de una coartación aórtica, que tras un periodo de abandono en su seguimiento clínico, es remitido a consultas de cardiología.

El debut de la hipertensión arterial junto con la exploración física, llevará a la sospecha clínica de una recoartación aortica.

El diagnóstico se realizará mediante nuevas técnicas de imagen cardiológica.

La confirmación de la sospecha clínica, planteará dudas en cuanto a las opciones terapéuticas más apropiadas para este paciente.

## PALABRAS CLAVES

Coartación aortica. Recoartación aortica. Síndrome Shone, Hipertensión arterial. Aorta Bicúspide

## INTRODUCCIÓN

La coartación aórtica es una obstrucción de la aorta descendente que suele localizarse yuxtaductal y que aparece en un 5-8% de las cardiopatías congénitas. Su incidencia se estima en un 2,09 por cada 10.000 recién nacidos y es dos veces más frecuente en varones[1, 2].

Esta lesión suele asociarse con otras malformaciones como válvula aortica bicúspide (%85), estenosis aortica o mitral, válvula mitral en paracaídas (síndrome de Shone)[3].

También puede asociarse con síndromes más complejos como Sd. Turner, Sd. Williams-Beuren o rubeola congénita, neurofibromatosis, arteritis de Takayasu[3].

El diagnóstico y su gravedad pueden realizarse mediante una ecocardiografía Doppler. Hoy en día, disponemos de la resonancia magnética y el angio-TAC que aportan imágenes de alta calidad en proyecciones sagital y parasagital, lo que mejora la evaluación de la localización, gravedad y anatomía del arco aórtico[4].

Actualmente, disponemos de dos opciones terapéuticas, el procedimiento quirúrgico o el intervencionismo percutáneo. El primero, trata de resolver el problema hemodinámico mediante la resección con anastomosis término-terminal, mientras que el segundo utiliza la angioplastia simple o con implante de prótesis intravasculares[3].

## CASO CLINICO

ANAMNESIS

Varón de 27 años, fumador como único factor de riesgo cardiovascular, remitido a consulta de cardiología tras alta hospitalaria de medicina interna por una neumonía adquirida en la comunidad.

Entre los antecedentes personales destacaba que había sido intervenido a los doce años de una coartación aortica y que tenía una estenosis mitral sin seguimiento en los últimos diez años.

Durante el ingreso es diagnosticado de hipertensión arterial y es dado de alta con Carvedilol 6.25 mg (medio comprimido cada 12 horas), Enalapril 5 mg (medio comprimido cada 12h) y Torasemida 5 mg (un comprimido cada 24h).

En consultas refería que había dejado la medicación por una supuesta ganancia ponderal. Llevaba una vida sedentaria, aunque caminaba dos veces por semana durante una hora y no describía semiología de insuficiencia cardiaca. No seguía ninguna dieta y no parecía estar comprometido con su salud.

EXPLORACIÓN FÍSICA

Se objetivó una elevación de la tensión arterial, 90/150 vs 85/140 mmHg entre el brazo derecho e izquierdo respectivamente.

En la exploración física, destacaba un soplo sistólico aórtico irradiado a espalda y un pulso más débil y retrasado entre las arterias radiales y femorales.

Esto llevó al clínico a valorar la TA de los miembros inferiores que era de 80/120 mmHg.

Ante estos hallazgos, se decidió iniciar un estudio dirigido para descartar una recoartación de aorta y se insistió en la necesidad de seguir los tratamientos médicos recomendados.

PRUEBAS COMPLEMENTARIAS

Hemograma: Hb 13g/dl, Leucocitos 10900, Plaquetas 159.000. Bioquímica: Creat 0.78mg/dL, Na 141 mEq/dL, K 3.8 mEq/dl, GOT 55 U/L, GPT 108 U/L, LDH 635 U/L. Coagulación: AP %98. Troponina <0.00 ng/mL.

Rx tórax: Índice cardiotorácico en límites normales. No infiltrados ni derrames.

ECG: ritmo Sinusal a 65 lpm. Eje a 10º. PR normal. QRS estrecho. Sin alteraciones en la repolarización.

Ecocardiografía (Fig 1): Válvula mitral en paracaídas con una estenosis ligera-moderada (gradiente medio de 5 mmHg, área estimada por planimetría de 2 $cm^2$ y por tiempo de hemipresión de 1.4 cm2). Válvula aortica bicúspide con una regurgitación ligera. La función biventricular conservada, destacándose una hipertrofia ventricular izquierda moderada (SIVd 14mm). En la aorta descendente se cuantificó un gradiente máximo de 27 mmHg.

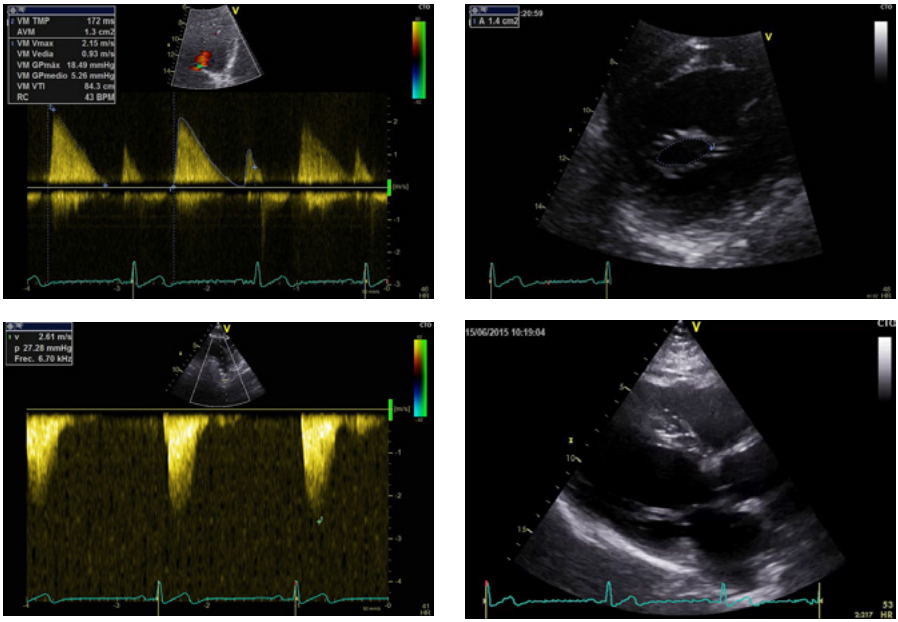


**Fig 1.** *Ecocardiograma. Estenosis mitral moderada (imagen de gradientes (arriba izquierda) y Planimetía (arriba derehca) de la válvula mitral. Gradientes en la coartación (abajo izquierda). Válvula mitral en paracaídas (abajo derecha)*

## EVOLUCIÓN

Al mes, acudió a consulta para recoger los resultados de las pruebas solicitadas. Describía un mejor cumplimiento terapéutico con un mejor control de las cifras tensionales. Seguía sin realizar actividad física lo que imposibilitaba la estimación funcional del paciente.

A pesar de los resultados ecocardiográficos, persistía la sospecha clínica de la recoartación de aorta, por lo que se decidió valorar funcionalmente el caso mediante una ergometría y ampliar el estudio de imagen con una resonancia magnética cardiaca.

La primera prueba, objetivó una buena clase funcional, con una grado de actividad fuerte (10 METs), aunque hubo que suspenderla por la aparición de una respuesta hipertensiva que alcanzó los 240/95 mmHg y por la aparición de un bloqueo de rama izquierda frecuencia cardiaca dependiente (Fig 2).

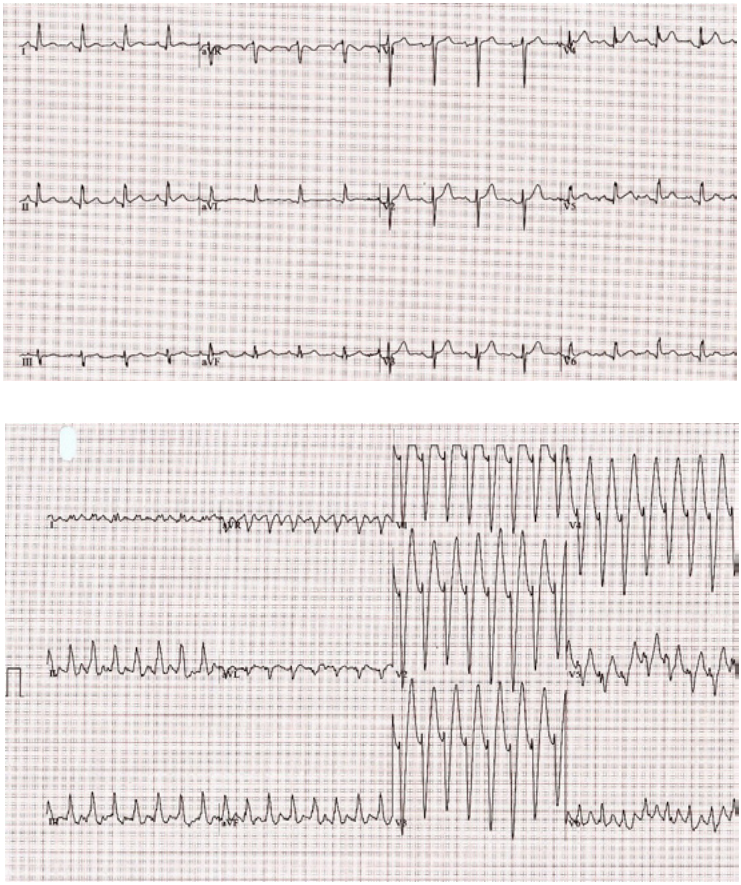

**Fig 2.** *Ergometría. En el registro electrocardiográfico se objetiva la aparición de BRIHH frecuencia cardiaca dependiente.*

La cardiorresonancia permitió evaluar correctamente la morfología de aorta, objetivándose un estrechamiento de la luz intravascular del 90%. La aorta tenía unas dimensiones de 20x20 mm, que se reducían hasta 9x5 mm durante una longitud de 24 mm, dilatándose posteriormente hasta los 25x27mm (Fig 3).

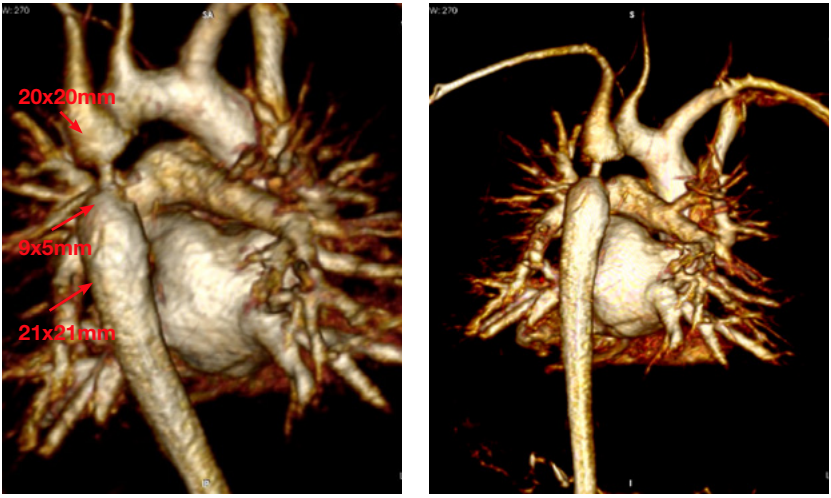


**Fig 3.** *Reconstrucción de aorta descendente mediante cardioRMN.*

Estos hallazgos fueron presentados en sesión clínica, se discutió el manejo clínico más adecuado y se optó por un procedimiento hemodinámico, por lo que se remitió el caso a nuestro centro de referencia.

A los seis meses, se le realizó una angioplastia con la implantación de un stent recubierto con un resultado óptimo tanto angiográfico como hemodinámico (Fig 4), desapareciendo del gradiente cuantificado inicialmente en hemodinámica (15 mmHg) y dándose de alta con Ácido Acetil Salicílico 100 mg, Omeprazol 20 mg e Hidroclorotiazida 12.5mg.

Actualmente, un año después de su intervención, el paciente ha suspendido el tratamiento antihipertensivo por normalización de la TA y lleva una vida activa, realizando ejercicio aeróbico tres veces por semana.

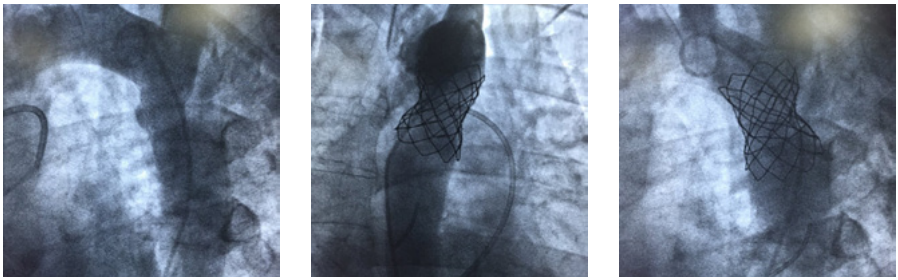

**Fig 4.** *Intervencionismo percutáneo de la recoartación. Izquierda (antes de angioplastia). Derecha (después de angioplastia)*

## JUICIO CLÍNICO

- Síndrome de Shone.
- Estenosis mitral moderada. Válvula aortica bicúspide con insuficiencia ligera
- Recoartación Aortica
- Angioplastia con Stent cubierto con buen resultado angiográfico.

## DISCUSIÓN

El caso clínico presentado es excepcional por tanto por su frecuencia como por la presentación clínica y diagnóstico.

El Síndrome de Shone es una patología muy infrecuente, representa un 1% de todas las cardiopatías congénitas y se presenta en menos de 1 de cada 10.000 recién nacidos. Es una malformación congénita que produce lesiones obstructivas en el lado izquierdo caracterizada por: a) una válvula mitral "en paracaídas", caracterizada por la existencia de un único músculo papilar; b) Estenosis en la válvula mitral, habitualmente asociado a una membrana supravalvular que limita su apertura o una hipoplasia del anillo mitral; c) Estenosis en la válvula aortica, secundaria a una membrana subvalvular, supravalvular o una hipoplasia del anillo aórtico; d) Coartación aortica[5].

Este trastorno puede presentarse de forma incompleta cuando se presenta la obstrucción de la válvula mitral asociada a la coartación aortica o a la obstrucción de la válvula aórtica.

En el caso presentado, se cumplen los criterios para ser un trastorno incompleto con la estenosis mitral, una válvula mitral en paracaídas y la coartación de aorta.

En cuanto al diagnóstico, la ecocardiografía aporta información de la estructura y grado de la coartación, función e hipertrofia ventricular, anomalías asociadas y diámetros de los vasos aórticos y supraaórticos. Sin embargo, los gradientes del Doppler no son útiles para la cuantificación en la coartación nativa ni en la postoperatoria. Esto se explica por la existencia de colaterales que infraestiman los gradientes reales[6].

El signo más fiable de la existencia de una coartación o recoartación significativa es el fenómeno diastólico de «fuga»[6].

Es por esta razón, por la que no encontramos gradientes elevados en la ecocardiografía transtorácica de nuestro caso, aunque tampoco evidenciamos este fenómeno diastólico de «fuga» descrito en la bibliografía.

Según las guías de práctica clínica europeas para el manejo de las cardiopatías congénitas, las recomendaciones para la reparación de la coartación o recoartación aórtica son[3]:

a) Clase de recomendación I / Nivel de evidencia C: Si existe una diferencia de presión no invasiva > 20 mmHg entre las extremidades superiores e inferiores, con independencia de los síntomas pero con hipertensión en las extremidades superiores (> 140/90 mmHg), respuesta patológica de presión arterial durante el ejercicio o hipertrofia ventricular izquierda relevante

b) Clase de recomendación IIa / Nivel de evidencia C: Con independencia del gradiente de presión, los pacientes hipertensos con estrechamiento aórtico ≥ 50% del diámetro aórtico a nivel del diafragma, en RMC, TC o angiografía invasiva, deberían ser considerados para la intervención

c) Clase de recomendación IIb / Nivel de evidencia C: Con independencia del gradiente de presión y la presencia de hipertensión, los pacientes con estrechamiento aórtico ≥ 50% del diámetro aórtico a nivel del diafragma, en RMC, TC o angiografía invasiva, podrían ser considerados para la intervención.

En el caso clínico que se ha presentado, cumplía criterios hemodinámicos no invasivos, la presencia de hipertensión arterial sistémica y el grado de estenosis (>50%).

El abordaje de esta patología puede ser quirúrgico o percutáneo. No existen recomendaciones generales, por lo que debe evaluarse cada caso de forma independiente.

La reparación quirúrgica suele requerir varias operaciones. Se recomienda el abordaje de la lesión principal, por ejemplo la coartación de aorta en el periodo neonatal, dejando para cirugías posteriores la estenosis valvular mitral y/o aórtica cuando el niño tiene 1-2 años de edad. Esto lleva a que se tengan que realizar varias intervenciones a lo largo de la vida del sujeto [7].

El pronóstico de esta patología es peor que otras patologías congénitas por dos motivos: a) Un mayor por el número de lesiones provoca un mayor riesgo quirúrgico b) Se van a requerir múltiples intervenciones porque las lesiones tienden a recurrir y las obstrucciones no reparadas por ser leves suelen evolucionar a la severidad[5].

Por todo esto, en la coartación aórtica congénita, el procedimiento percutáneo se ha convertido en el tratamiento de primera elección siempre que la anatomía sea apropiada. Para adultos con coartación aórtica recurrente o residual, la angioplastia con o sin implantación de stent se ha demostrado eficaz [3].

Existen lagunas en la literatura en cuanto a la idoneidad de la utilización de stents recubiertos o abiertos. Además se están desarrollando stents biodegradables que deben ser estudiados antes de un uso generalizado.

## BIBLIOGRAFÍA


1. Hoffman JI, Kaplan S. The incidence of congenital heart disease. J Am Coll Cardiol. 2002;39(12):1890-900.
2. Reller MD, Strickland MJ, Riehle-Colarusso T, Mahle WT, Correa A. Prevalence of congenital heart defects in metropolitan Atlanta, 1998-2005. J Pediatr. 2008;153(6):807-13.
3. Baumgartner H, Bonhoeffer P, De Groot NM, de Haan F, Deanfield JE, Galie N, et al. ESC Guidelines for the management of grown-up congenital heart disease (new version 2010). Eur Heart J. 2010;31(23):2915-57.
4. Muzzarelli S, Meadows AK, Ordovas KG, Hope MD, Higgins CB, Nielsen JC, et al. Prediction of hemodynamic severity of coarctation by magnetic resonance imaging. Am J Cardiol. 2011;108(9):1335-40.
5. Aslam S, Khairy P, Shohoudi A, Mercier LA, Dore A, Marcotte F, et al. Shone Complex: An Under-recognized Congenital Heart Disease With Substantial Morbidity in Adulthood. Can J Cardiol. 2017;33(2):253-9.
6. Teien DE, Wendel H, Bjornebrink J, Ekelund L. Evaluation of anatomical obstruction by Doppler echocardiography and magnetic resonance imaging in patients with coarctation of the aorta. Br Heart J. 1993;69(4):352-5.
7. Greenberg SB, Balsara RK, Faerber EN. Coarctation of the aorta: diagnostic imaging after corrective surgery. J Thorac Imaging. 1995;10(1):36-42.

CASO CLÍNICO 6

# HEMORRAGIA INTRAVENTRICULAR EN PACIENTE CON HIPERTENSIÓN ARTERIAL. EL RETO DE ID

Nora Palomo
*Médico Residente de 3º Año de Medicina Intensiva. Hospital Universitario Virgen del Rocío. Sevilla*

María Dolores Freire Aragón
*FEA de Medicina Intensiva. Servicio de Medicina Intensiva. Unidad de Neurocríticos. Hospital Universitario Vírgen del Rocío. Sevilla*

Isabel López García.
*FEA de Medicina Intensiva. Hospital Universitario Virgen del Rocío. Sevilla.*

## INTRODUCCIÓN

La hemorragia intracerebral (HIC) es una patología que afecta al 10-20% de la población, con una importante morbimortalidad[1]. Entre sus tipos distinguimos el primario, y los secundarios, como son principalmente aquellos debido a trauma o a transformación del ictus isquémico a hemorrágico[2]. Existen varios factores de riesgo asociados, entre los que destaca la hipertensión arterial (HTA) presente hasta en un 60 % de las HIC. La relación entre HIC e HTA es inferior en el caso de las hemorragias mesencefálicas (21%). Los HIC también se asocian a arteriosclerosis de arteria cerebrales y a aneurismas cerebrales. Se sabe que la HTA de forma crónica provoca hiperplasia y aumento del depósito de colágeno en las paredes de los vasos provocando una pérdida de la contractilidad vascular; por ello es la etiología más común en este tipo de hemorragias. El control de la HTA forma parte de la prevención primaria y secundaria, sin embargo, el control estricto durante la fase aguda de la hemorragia cerebral se ha discutido durante años. Las guías recientes de manejo del HIC de la American Heart Association/ American Stroke Association, recomiendan disminuir la TAS en la fase aguda a 140 mmHg, dado que varios estudios han demostrado que la HTA en este escenario está asociado con incremento del tamaño del hematoma, deterioro neurológico, mortalidad y peores resultados funcionales[5]. La mayoría de las hemorragias cerebrales suelen presentarse a nivel supratentorial (80-90%), siendo una localización menos común la zona mesencefálica[5] . Presentamos el un caso de hematoma mesencefálico primario en paciente con hipertensión arterial, que debuta con ptosis palpebral por afectación del III par craneal.

## DESCRIPCIÓN DEL CASO CLÍNICO

- Motivo de consulta. Cefalea, ptosis palpebral bilateral y disartria.
- Antecedentes médicos: Hipertensión arterial sin tratamiento y fumador 20 cigarrillos/día, sin otros antecedentes médico- quirúrgico de interés.
- Enfermedad actual :

ANAMNESIS

Paciente varón de 54 años de edad con antecedentes personales de hábito tabáquico e hipertensión arterial sin adherencia al tratamiento. Acudió a urgencias por episodio brusco de dificultad para articular la palabra, alteración de agudeza visual y cefalea. - Exploración física. A la valoración inicial consciente, orientado y colaborador, con 15 puntos en la Glasgow Coma Scale (GCS). Cefalea holocraneal leve (EVA 2), sin cervicalgia, ni náuseas o vómitos. Eupneico en reposo, saturación de oxígeno 95%. En ritmo sinusal a 88 lpm y TA 193-121 mmHg. Auscultación pulmonar con murmullo vesicular conservado bilateral y tonos puros, rítmicos sin soplos. Abdomen y extremidades sin hallazgos patológicos de interés. A nivel neurológico presentaba ojos cerrados por ptosis palpebral bilateral, más llamativa a nivel izquierdo. Anisocoria con midriasis izquierda arreactiva (afectación completa III par craneal izquierdo). Parálisis de la supraversión en la mirada conjugada. Balance motor y sensibilidad conservada en las cuatro extremidades. Ligera disartria, con dismetría y disdiadococinesia asociada. - Pruebas complementarias: Tomografía craneal urgente (TC): Hemorragia intraventricular en el tercer y cuarto ventrículo con extensión a las cisternas de la base. Pequeños infartos lacunares en territorio de ganglios de la base bilaterales. Hipodensidades periventriculares sugestivas de enfermedad de pequeño vaso. Atrofia cortical (Imagen 1) Se completó estudio radiológico con AngioTC craneal para descartar lesión vascular responsable del sangrado, mostrando adecuada repleción con contraste intravenoso de arterias exploradas, sin identificar imagen sugestiva de aneurisma cerebral (imagen 2A). El estudio analítico urgente no mostró hallazgos patológicos, con recuento de plaquetas, estudio de coagulación, función renal e iones en rango de normalidad. Electrocardiograma: ritmo sinusal a 70 lpm. Eje positivo. No alteraciones en la repolarización y signos de hipertrofia de ventrículo izquierdo. Radiografía de tórax sin evidencia de cardiomegalia ni complicación pleuropulmonar. El paciente fue trasladado a nuestro hospital para valoración por Neurocirugía, dado el alto riesgo de progresión a hidrocefalia obstructiva. Se realizó arteriografía cerebral (Imagen 2B) diagnóstica, sin objetivar alteraciones vasculares que pudieran justificar la hemorragia intraventricular ni en cisternas de la base.

**Imagen 1**. *TAC craneal (corte sagital). Hemorragia intraventricular a nivel del cuarto ventrículo y acueducto de Silvio con extensión hacia el receso posterior del tercer ventrículo y cisternas de la base.*

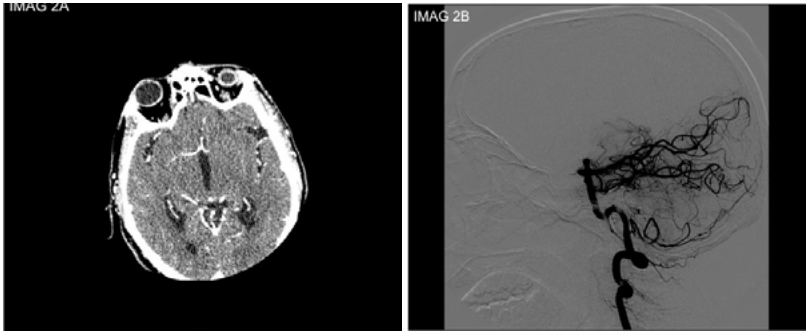


**Imagen 2.** *Estudios radiológicos que descartan lesión vascular a nivel cerebral como responsables del sangrado (A) AngioTAC craneal (corte axial). (B) Arteriografia cerebral diagnostica (proyección lateral)*

## JUICIO CLÍNICO Y/O DIAGNÓSTICO DIFERENCIAL

- Diagnóstico diferencial:
  - Hemorragia subaracnoidea de origen aneurismático Fisher IV. - Hemorragia intraventricular primaria
  - Hemorragia mesencefálica de origen primario con extensión a sistema ventricular

- Hemorragia mesencefálica de origen secundario con extensión a sistema ventricular (malformación vascular, tumoral, diátesis hemorrágica)

- Evolución y Diagnóstico final
  - El paciente se mantuvo estable desde el punto de vista neurológico, sin deterioro del nivel de consciencia ni desarrollo de hidrocefalia. La ausencia de lesión vascular responsable del sangrado y la presentación clínica con cefalea poco intensa y ptosis palpebral, orientó a un posible hematoma mesencefálico de origen hipertensivo con apertura a sistema ventricular como responsable del cuadro. Se realizó resonancia magnética nuclear (imagen 3A, 3B) donde se objetivó a nivel de la porción central de mesencéfalo -por delante del cuarto ventrículo- una lesión isointensa en su porción central en T1 e hiperintensa en su periferia, con marcada hipointensidad global en eco de gradiente T2 en relación a hematoma subagudo. Presentó evolución favorable, con deambulación independiente aunque con persistencia de parálisis de III par craneal, permitiendo alta hospitalaria con adecuado control de cifras tensionales tras introducción de tratamiento antihipertensivo al octavo día de su ingreso.

- Diagnóstico final:
  - Hemorragia mesencefálica de origen hipertensivo con extensión a sistema ventricular.

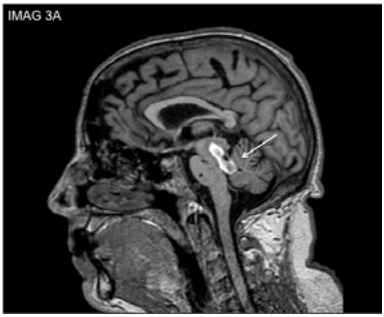


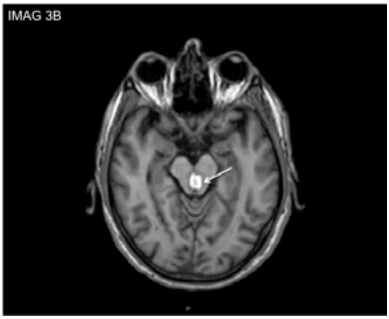


**Imagen 3.** *Resonancia magnética nuclear cerebral (A corte sagital, B corte axial) . Lesión isointensa en porción central de mesencéfalo en T1 e hiperintensa en su periferia, con marcada hipointensidad global en eco de gradiente T2 compatible con hematoma subagudo.*

## DISCUSIÓN Y/O TRANSCENDENCIA CLÍNICA

El hematoma mesencefálico es una entidad poco común entre los hematomas intraparenquimatosos. Solo el 5% de las hemorragias intracerebrales se producen en troncoencéfalo [1,2] y de ellas, la localización aislada mesencefálica es extremadamente infrecuente. Entre sus etiologías se han descrito malformaciones vasculares (40%), HTA (25%) y diátesis hemorrágicas (5%). Sin embargo existen series en las que hasta un 36% de los casos no se encontró causa subyacente del sangrado[3,4]. Las ramas perforantes posteriores de la arteria basilar son las encargadas de irrigar diencéfalo y mesencéfalo. Una oclusión a este nivel puede originar diferentes síndromes dependiendo de la suplencia colateral que exista. Los síndromes mesencefálicos clásicamente descritos son: síndrome de Weber, síndrome de Benedikt, síndrome de Claude y síndrome de Parinaud[5] . Cada uno de ellos presentan una clínica característica (Tabla 1), pero esta descripción es más académica que práctica, dado que en la asistencia clínica diaria es más frecuente encontrar signos de diferentes síndromes solapados, que síndromes mesencefálicos puros[6] . Debemos recordar que el sistema ventricular está constituido por cuatro cavidades llenas de líquido cefalorraquídeo - dos ventrículos laterales, tercer y cuarto ventrículo-, y que el mesencéfalo está atravesado por un angosto canal estrecho que conecta el tercer y cuarto ventrículo, denominado acueducto de Silvio. Es por ello, que una hemorragia a su nivel puede extenderse al sistema ventricular y presentarse como hemorragia intraventricular, con el riesgo asociado en su evolución de hidrocefalia obstructiva. La presencia de sangrado intraventricular y en cisternas de la base debe hacernos sospechar una lesión aneurismática dependiente del polígono de Willis. La realización de AngioTC en el caso que presentamos no identificó lesión vascular responsable del sangrado, aunque pequeños aneurismas inferiores a 3 mm pueden no ser detectados con esta exploración radiológica[7]. Se completó el proceso diagnóstico con arteriografía cerebral, que igualmente resultó negativa. Una vez descartada una lesión vascular como origen del sangrado y revalorando los síntomas de presentación en un paciente con antecedente de hipertensión arterial, la cefalea poco intensa -poco habitual en un episodio de hemorragia subaracnoidea aneurismática- la afectación de pares craneales III y IV junto con síntomas cerebelosos por afectación de pedúnculos cerebelosos, sugirieron una hemorragia a nivel mesencefálico con extensión ventricular, que finalmente se identificó en RMN cerebral. El planteamiento terapéutico se basa en la vigilancia neurológica y el tratamiento de soporte, a menos que evolucione con hidrocefalia obstructiva y se plantee la necesidad de colocación de drenaje ventricular externo[8]. El pronóstico de la HIC mesencefálica va indiscutiblemente relacionada con el tamaño del hematoma y la afectación de estructuras implicadas, encontrándose peores resultados cuando los pacientes se presentan con afectación del nivel de consciencia y necesidad de ventilación mecánica [7].

Diferentes sociedades científicas han sugerido recomendaciones sobre el manejo quirúrgico del HIC. De forma general coinciden en reservar el tratamiento neuroquirúrgico para HIC supratentoriales lobares con volumen superior a 30 ml que sufren deterioro neurológico, situados a menos de 1 cm de la certeza cerebral, no recomendándose la cirugía evacuadora en HIC profundos. En el caso de HIC infratentorial, la indicación de cirugía se indica en hematomas de 3 o más cm, con deterioro neurológico y oclusión del cuarto ventrículo o compresión de troncoencéfalo [8] . Por último queremos resaltar aspectos particulares del abordaje en urgencias del paciente con ptosis palpebral. El nervio oculomotor (III par craneal) es completamente motor, y tiene dos núcleos: a) el núcleo motor principal situado en la parte anterior de la sustancia gris del acueducto de Silvio e inerva musculatura extrínseca del ojo, y b) núcleo parasimpático accesorio, ubicado detrás del núcleo motor principal y encargado de inervar la musculatura intrínseca del ojo (esfínter de la pupila del iris y músculos ciliares). La ptosis palpebral secundaria a parálisis del III par craneal por tanto, puede acompañarse o no de afectación pupilar [5]. Su afectación es multifactorial y la lesión puede afectar a cualquier división del trayecto intracraneal afectado, desde su origen en mesencéfalo pasando por el seno cavernoso, hasta sus terminaciones en la órbita [9]. La edad y la forma de presentación clínica debe orientarnos a la hora de abordar el diagnóstico etiológico.

**TABLA 1:** Clasificación de síndromes mesencefálicos

| SINDROME | ANATOMIA AFECTADA | CLÍNICA |
|---|---|---|
| **WEBER** | III par craneal<br>Vía piramidal | Parálisis oculomotora ipsilateral<br>Hemiplejia contralateral |
| **BENEDIKT** | III par craneal<br>Núcleo rojo | Parálisis oculomotora ipsilateral<br>Movimientos coreicos y atetosicos contralaterales |
| **CLAUDE** | III par craneal<br>Núcleo rojo<br>Pedúnculo cerebeloso superior | Parálisis oculomotora ipsilateral<br>Signos cerebelosos prominentes<br>Movimientos coreicos y atetosicos contralaterales |
| **PARINAUD** | Núcleos pretectales<br>Comisura posterior<br>Sustancia gris peracueductal | Parálisis de la mirada conjugada vertical ascendente<br>Anomalías pupilares. Convergencia defectuosa, hiporreactividad a la luz. |

## BIBLIOGRAFÍA


1. Turkes M. Primary spontaneous mesencephalic hemorrhage. Acta Neurol Belg. 2016. DOI 10.1007/s13760-016-0702-6
2. Wang QT, Tuhrim S. Etiologies of intracerebral hematomas. Curr Atheroscler Rep. 2012;14(4):314–21.
3. Weisberg LA: Mesencephalic hemorrhages: clinical and computed tomographic correlations. Neurology 1986;36: 713-16.
4. Link MJ, Bartleson JD, Forbes G, Meyer FB: Spontaneous midbrain hemorrhage: report of seven new cases. Surg Neurol 1993; 39:58–65.
5. Moncayo J. Mid brain infarcts and hemorrages. Front Neurol Neurosci. 2012; 30: 158-61
6. Ruchalski K, Hathout GM. A Medley of Midbrain Maladies: A Brief Review of Midbrain Anatomy and Syndromology for Radiologists. Radiol Res Pract. 2012:1–11.
7. Morgenstern LB, Hemphill JC, Anderson C, Becker K, Broderick JP, et al. Guidelines for the management of spontaneous intracerebral hemorrhage: A guideline for healthcare professionals from the American Heart Association/American Stroke Association. Stroke. 2010; 41(9):2108–29.
8. Hemphill C, Greenberg S, Anderson C, Becker K, Bendok B et al. Guidelines for the Management of Spontaneous Intracerebral Hemorrhage. Stroke, 2015; 46(7), 2032-60
9. Isikay CT, Yucesan C, Yucemen N, Culcuoglu A, Mutluer N. Isolated nuclear oculomotor nerve syndrome due to mesencephalic hematoma. Acta Neurol Belg. 2000;100(4):248–51.

CASO CLÍNICO 7

# MUJER DE 76 AÑOS CON ASIMETRÍA DE CIFRAS TENSIONALES ENTRE AMBOS BRAZOS

Carlos Jiménez de Juan
*Médico Interno Residente. UGC Medicina Interna. Hospital Universitario Virgen del Rocío.*
*carlosjimjua@gmail.com*

Julia Lanseros Tenllado
*Médico Interno Residente. UGC Medicina Interna. Hospital Universitario Virgen del Rocío.*
*julantee@gmail.com*

Mª Rocío García Serrano
*Médico Interno Residente. UGC Medicina Interna. Hospital Universitario Virgen del Rocío.*
*rociogarser@hotmail.com*

Jara Eloísa Ternero Vega
*Médico Interno Residente. UGC Medicina Interna. Hospital Universitario Virgen del Rocío.*
*jaraeloisa@hotmail.com*

Bosco Barón Franco
*Facultativo Especialista de Área. UGC Medicina Interna. Hospital Universitario Virgen del Rocío.*
*boscobar@mac.com*

Nieves Ramírez Duque
*Facultativo Especialista de Área. UGC Medicina Interna. Hospital Universitario Virgen del Rocío.*
*nievesramirezduque@yahoo.es*

## RESUMEN

Mujer de 76 años que presentaba marcada asimetría de cifras tensionales entre ambos miembros, junto con cuadro compatible con ángor inestable. Los estudios analíticos fueron normales, salvo el perfil lipídico que mostraba hiperlipemia. El angio-TC practicado demostró estenosis severa de arteria subclavia izquierda, arteria renal derecha y tronco celíaco. El cateterismo cardíaco objetivó enfermedad coronaria significativa a nivel de arteria circunfleja y coronaria derecha, que precisó la implantación de stents. El estudio renal apreció un marcado descenso de la funcionalidad del riñón derecho, por lo cual se procedió a practicar una angioplastia sobre la arteria renal afecta. Tras estos procedimientos, la paciente quedó asintomática y consiguió control óptimo de cifras tensionales. Dados los hallazgos, se estableció el diagnóstico diferencial entre HTA esencial e HTA secundaria; y en el caso de la enfermedad arterial, entre arteriopatía aterosclerótica, vasculitis y displasia fibromuscular.

## PALABRAS CLAVE

hipertensión arterial esencial, hipertensión arterial secundaria, aterosclerosis, vasculitis, displasia fibromuscular.

## INTRODUCCIÓN

La hipertensión arterial (HTA) es una patología muy prevalente en nuestro medio, alcanzando en España el 42,6% de la población adulta, cifra que aumenta a medida que avanzamos en rango de edad[1]. La gran mayoría de los cuadros son de causa primaria o esencial, sin embargo, la aparición de HTA a determinadas edades, o cuando ésta se acompaña de una serie de signos y síntomas característicos, el clínico debe plantearse si está ante un caso de HTA secundaria. Existen muchas patologías que secundariamente pueden causar HTA, pero en este caso nos vamos a centrar en aquellas que tienen como origen causas vasculares, y que cursan con la estenosis de las arterias renales y otras zonas del árbol arterial. El objeto de este caso clínico es discutir el diagnóstico diferencial de la enfermedad arterial aterosclerótica, con otras causas de patología arterial obstructiva como las vasculitis o la displasia fibromuscular.

## DESCRIPCIÓN DEL CASO CLÍNICO

Se presenta el caso de una paciente de 76 años que fue derivada a Internista de referencia por su Médico de Familia tras detectar franca asimetría de cifras tensionales entre ambos miembros superiores, con el objetivo de estudiar posible patología obstructiva a nivel de troncos supraaórticos.

La paciente no refería alergias farmacológicas conocidas y negaba hábitos tóxicos. Fue diagnosticada de hipertensión arterial (HTA) hace más de diez años, para la cual recibía tratamiento con Nevibolol 5mg cada 24h y Amiloride 5mg-Hidroclorotiazida 50mg cada 24h. No era diabética ni dislipémica. No había sido sometida a intervenciones quirúrgicas. De profesión limpiadora, en aquel momento jubilada. Buena calidad de vida basal, sin deterioro cognitivo.

En consulta la paciente refería dificultad para el registro de las cifras de presión arterial en miembro superior izquierdo (MSI). Aportaba registro ambulatorio de tensión arterial (TA) con cifras promedio de tensión arterial sistólica (TAS) de 140 mmHg en MSD y 80-75 mmHg en miembro superior izquierdo (MSI). Los valores de tensión arterial diastólica (TAD) son similares en ambos brazos, con promedio de 55 mmHg. Además, la paciente comentaba la aparición de molestia retroesternal al caminar deprisa, que se acompañaba de disnea, sin cortejo vegetativo, y que cedía al detenerse. Negaba ortopnea, disnea paroxística nocturna o edemas en áreas declives.

A la exploración la paciente presentaba buen estado general, estaba consciente, orientada en las tres esferas, se encontraba normocoloreada y eupneica en reposo. TA en MSD 80/166mmHg y TA en MSI 78/123mmHg. Los pulsos braquial y radial izquierdos se palpaban más débiles. La auscultación cardiorrespiratoria y la exploración abdominal no mostraron hallazgos patológicos, salvo un soplo de alta intensidad en región centroabdominal. Ambos miembros inferiores se presentaban sin alteraciones.

Como pruebas complementarias se inició el estudio ambulatorio con una analítica completa en la que se objetivó función renal, función hepática, iones, hemograma y coagulación sin alteraciones; ANA, ANCA, proteinograma, inmunoglobulinas, microalbuminuria, función tiroidea y HbA1c normales. Sólo se encontraron alterados los niveles de Colesterol total (234mg/dl) y Colesterol-LDL (159mg/dl), con Colesterol-HDL y triglicéridos normales. Tras estos hallazgos se consideró prioritaria la realización de un Angio-TC. Esta prueba demostró la presencia de ateromatosis generalizada con estenosis mayor del %80 de la arteria subclavia izquierda (figuras 1 y 2), del %80 del tronco celíaco, y estenosis preoclusiva de la arteria renal derecha (figura 3).

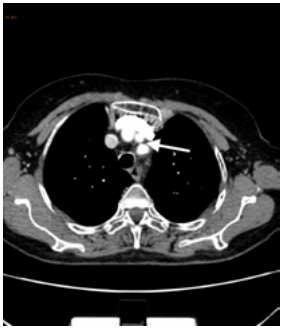

*Figura 1*

*Figura 2*

*Figura 3*

## JUICIO CLÍNICO / DIAGNÓSTICO DIFERENCIAL

Enfermedad arterial estenosante con afectación de troncos supraaórticos, arteria renal, tronco celíaco y posiblemente coronaria (con expresión en forma de Ángor Estable), de probable origen aterosclerótico, sin poder descartar otras etiologías.

## EVOLUCIÓN Y DIAGNÓSTICO FINAL

Unas vez obtenidos los resultados anteriormente citados, y establecido el diagnóstico diferencial, se continuó con el estudio de la clínica cardíaca. Se realizó una ecocardiografía en la que se objetivó hipertrofia septal basal, disfunción diastólica tipo 1 y fracción de eyección del 70%. La ergometría practicada resultó clínica y eléctricamente positiva precoz, con infradesnivelación del segmento ST de V4-V6. Ante este resultado se decidió ingreso de la paciente para coronariografía, apreciándose obstrucción del 85% de la arteria circunfleja y del 70% en el origen de la arteria coronaria derecha. Se realizó sobre ambos vasos angioplastia e implante de stent farmacoactivo.

Tras la realización de la coronariografía la paciente continuó su seguimiento por Medicina Interna. Cabe recordar en este punto que además la enferma presentaba estenosis arterial severa en arteria subclavia izquierda, renal derecha y tronco celíaco. A continuación, se procedió a estudiar la funcionalidad del riñón afecto para conocer el grado de afectación y la necesidad de actuar sobre él. Se solicitó un renograma isotópico que demostró una disminución moderada-severa de su función (test de captación relativo del 28% para el riñón derecho y del 72% para el izquierdo). Se considera indicación de intervencionismo un test de captación renal menor del 30% por lo que se practicó angioplastia con stent en arteria renal derecha.

En cuanto a los otros dos focos estenóticos se consideró que dado que la paciente no presentaba sintomatología relacionada con los mismos, no era prioritario su tratamiento. En la actualidad la paciente se encuentra asintomática desde el punto de vista cardiológico, y en tratamiento con Enalapril 5mg cada 24h, Bisoprolol 5mg cada 24h, Furosemida 40mg cada 24h, AAS 100mg cada 24h, Clopidogrel 75mg cada 24h y Atorvastatina 80mg cada 24h. En las últimas revisiones tras la angioplastia renal aporta cifras tensionales en rango óptimo.

## DISCUSIÓN

La causa más frecuente de patología arterial que cursa con estenosis de vascular a distintos niveles es la aterosclerosis(2). La aterosclerosis es una entidad que se caracteriza por la acumulación de material lipídico y células (sobre todo macrófagos y miocitos) en la capa íntima de las arterias de mediano y gran calibre. En estas zonas se desarrolla un proceso inflamatorio crónico que culmina con el desarrollo de una placa de ateroma, que puede obstruir total o parcialmente la luz vascular. Los factores de riesgo más importantes para el desarrollo de aterosclerosis son la hiperlipidemia, el tabaquismo, la hipertensión arterial, la diabetes mellitus, la obesidad y el sedentarismo. Los principales vasos afecta-

dos por este proceso son la arteria aorta, carótidas, coronarias, arterias renales y los troncos arteriales que irrigan los miembros inferiores. Sin embargo, hay otras enfermedades que pueden causar obstrucciones vasculares de causa no aterosclerótica. Entre ellas tenemos que descartar las vasculitis de mediano o gran vaso, y la displasia fibromuscular.

Dentro de los distintos tipos de vasculitis, debemos señalar dos de ellas que podrían cuadrar con el cuadro clínico que presentaba nuestra paciente, como son la Arteritis de Takayasu y la Panarteritis Nodosa. La primera de ellas es una arteritis granulomatosa que afecta a grandes vasos, con predilección de los troncos supraaórticos, aunque también se pueden ver afectadas las arterias pulmonares, femorales, renales, coronarias, etc… Es típica la aparición en mujeres de raza asiática en la segunda y tercera década de la vida. Se puede acompañar hasta en un 60% de los casos de HTA secundaria a la oclusión de la arteria renal o aorta torácica[3]. La Panarteritis Nodosa afecta fundamentalmente a vasos de mediano calibre (arterias viscerales principales), se relaciona con la infección por VHB, con pico de incidencia máxima entre los 40-60 años y leve predominio en varones. El cuadro clínico depende del órgano cuya arteria principal se ve afectada. Es muy frecuente la aparición de mononeuritis múltiple, la afectación cutánea con livedo reticularis, nódulos y úlceras, y la afectación intestinal con presentación en forma de isquemia mesentérica. Es característica la aparición de HTA renovascular, ocasionada por estenosis de la arteria renal, que también pueda dar lugar a cuadros más graves como infartos o hemorragias renales(4)because these entities were not distinguished prior to the Chapel Hill Consensus Conference (CHCC. En ambas patologías es frecuente la aparición de síntomas sistémicos como fiebre, artromialgias, pérdida de peso, junto con alteraciones analíticas como elevación de la velocidad de sedimentación globular y otros reactantes de fase aguda. En ninguna de las dos suelen observarse títulos positivos de ANCA. En nuestra enferma podemos descartar razonablemente estas dos patologías, entre otros motivos por la edad de la paciente, la ausencia de alteraciones analíticas o del cuadro constitucional que habitualmente se asocia a las vasculitis.

La displasia fibromuscular es una entidad clínica de carácter no inflamatorio causada por la proliferación y displasia de las distintas capas arteriales, y que puede llegar a producir estenosis a distintos niveles (muy frecuentemente en arterias renales)[5]. Es característica su aparición en mujeres de raza caucásica menores de 30 años. La edad de la paciente, cercana a los 80 años, nos aleja también de esta hipótesis diagnóstica.

En el caso de la paciente que nos ocupa, mujer mayor de 50 años y postmenopáusica podríamos concluir, sin necesidad de realizar más pruebas complementarias, que la causa más probable de la enfermedad arterial difusa

que presenta es causada por aterosclerosis. Por otro lado, podríamos afirmar que el cuadro hipertensivo que presentaba era el sumatorio de una HTA esencial y una HTA secundaria a la estenosis de la arteria renal. Llegamos a esta conclusión tras haber observado en nuestra paciente un regular control de sus cifras tensionales a pesar de tratamiento óptimo antes de someterse a la angioplastia renal, que se corrigió posteriormente, y que persiste en la actualidad, presentando la paciente en su última revisión un promedio de cifras tensionales en torno a 125/70 mmHg. También se consiguió un buen control lipídico, con cifras de colesterol total por debajo de 150 mg/dl y un colesterol-LDL inferior a 70 mg/dl.

## BIBLIOGRAFÍA


1. Menéndez E, Delgado E, Fernández-Vega F, Prieto MA, Bordiú E, Calle A, et al. Prevalencia, diagnóstico, tratamiento y control de la hipertensión arterial en España. Resultados del estudio Di@bet.es. Rev Española Cardiol. Elsevier; 2016 Jun 1;69(6):572–8.
2. Faxon DP, Fuster V, Libby P, Beckman JA, Hiatt WR, Thompson RW, et al. Atherosclerotic Vascular Disease Conference: Writing Group III: pathophysiology. Circulation. 2004 Jun 1;109(21):2617–25.
3. Arend WP, Michel BA, Bloch DA, Hunder GG, Calabrese LH, Edworthy SM, et al. The American College of Rheumatology 1990 criteria for the classification of Takayasu arteritis. Arthritis Rheum. 1990 Aug;33(8):1129–34.
4. Pagnoux C, Seror R, Henegar C, Mahr A, Cohen P, Le Guern V, et al. Clinical features and outcomes in 348 patients with polyarteritis nodosa: a systematic retrospective study of patients diagnosed between 1963 and 2005 and entered into the French Vasculitis Study Group Database. Arthritis Rheum. 2010 Feb;62(2):616–26.
5. Olin JW, Gornik HL, Bacharach JM, Biller J, Fine LJ, Gray BH, et al. Fibromuscular dysplasia: state of the science and critical unanswered questions: a scientific statement from the American Heart Association. Circulation. 2014 Mar 4;129(9):1048–78.

CASO CLÍNICO 8

# HIPERTENSIÓN, DISMINUCIÓN DE AGUDEZA VISUAL Y MUGUET ORAL

Paula P. Garcia Ocaña
*MIR Medicina Interna, Hospital Universitario Virgen del Rocío (Sevilla)*
*paulagarciaocana@gmail.com*

Jose Carlos Alarcón García
*MIR Medicina Interna, Hospital Universitario Virgen del Rocío (Sevilla)*
*jc.alarcon@gmail.com*

Verónica Alfaro Lara
*Facultativo Especialista del Área de Hipertensión (Medicina Interna). Hospital Universitario Virgen del Rocío (Sevilla)*
*valfarolara@gmail.com*

Julia Rodriguez Ortuño
*MIR Cardiología, Hospital Universitario Virgen del Rocío (Sevilla)*

Pablo Stiefel García-Junco
*Facultativo Especialista del Área de Hipertensión (Medicina Interna). Hospital Universitario Virgen del Rocío (Sevilla)*
*stiefel@cica.es*

Ovidio Muñiz Grijalvo
*Facultativo Especialista del Área de Hipertensión (Medicina Interna). Hospital Universitario Virgen del Rocío (Sevilla)*
*omunizg@gmail.com*

RESUMEN

La hipertensión maligna se caracteriza por crisis hipertensivas asociadas a retinopatía hipertensiva grado III o grado IV y que frecuentemente asocia afectación renal o clínica neurológica.

Este síndrome es la forma de presentación de la HTA esencial sin tratamiento o de una hipertensión secundaria no diagnosticada, siendo las etiologías más frecuentes la HTA vasculo-renal, la glomerular y, por último, los fármacos y tóxicos tipo anfetaminas y cocaína.

Presentamos un caso de un paciente que ingresa por síndrome constitucional en el contexto de una anemia en rango transfusional e hipertensión

maligna, con afectación renal asociada. Debido al muguet oral y la dermatitis seborreica, como manifestación de inmunosupresión se diagnosticó de infección VIH y tras multiples pruebas complementarias se confirmó la presencia de una microangiopatía trombótica asociada a la infección VIH causante de la hipertensión maligna, anemia,trombopenia, y disfunción renal que presentaba el paciente.

Debemos tener presente que la infección VIH se asocia a glomerulopatías que pueden desencadenar disfunción renal e hipertensión secundaria.

## INTRODUCCIÓN

La hipertensión maligna es una entidad infradiagnostiada en la actualidad debida a la disminción de la utilización del oftalmoscopio por los médicos no oftalmólogos. Puede ser la forma de presentación de una hipertensión arterial secundaria, aunque la hipertensión esencial es la responsable en la mayoría de los casos.

La retinopatía grado III (exudados y hemorragias) asociado o no al edema de papila confirma el diagnóstico. No es infrecuente la asociación a nefroangioesclerosis, conocida como nefroangioesclerosos maligna.

Dentro de las causas de hipertensión maligna, la glomerular es una de las causas. Tendremos que realizar el diagnostico diferencial entre una glomerulopatia primaria o secundaria y la nefroangioesclerosis maligna cuando encontremos un deterioro de la función renal asociado a la hipertensión maligna.

## CASO CLÍNICO

Varón de 49 años que consultó en urgencias por astenia, anorexia y pérdida de peso, progresivos, de aproximadamente dos meses de evolución. Negaba náuseas, vómitos o alteraciones del hábito intestinal, siendo las deposiciones de color y consistencia normales. A destacar disminución de agudeza visual, de cronología similar al cuadro constitucional, habiéndose descartado defecto de refracción. No había presentado fiebre ni sensación distérmica en ningún momento. Entre sus antecedentes personales destacaba ser fumador de 20 cigarrillos al día (consumo acumulado 34 paquetes/año) y bebedor excesivo (2L de cerveza y 4 combinados al día, 168g de alcohol/día) y reconocía relaciones heterosexuales no protegidas. Además, pénfigo benigno familiar.

A la exploración presentaba aceptable estado general, consciente, orientado y colaborador. Talla 177 cm, peso 86 kg, perímetro abdominal 113 cm. Palidez muco-cutánea, boca séptica, con pérdida de piezas dentales, placas blanquecinas en mucosa yugal y paladar duro sugerentes de muguet oral.

Dermatitis seborreica y lesiones de pénfigo liquenificado en la espalda. Estaba hipertenso (205/128 mmHg), con pulsos periféricos bilaterales y siméticos, sin soplos carotideos ni abdominales. A la auscultación cardio-respiratoria, los tonos eran rítmicos a 100 sístoles/ minuto, sin soplos, estando el murmullo vesicular conservado, sin ruidos sobreañadidos. A la exploración abdominal llamaba la atención hepatomegalia no dolorosa, de dos traveses de dedo, sin otros hallazgos. No presentaba edemas ni signos de trombosis venosa profunda. La exploración oftalmológica describía hallazgos similares en ambos ojos, con papila normo-coloreada, bien delimitada y a nivel, con infiltrados blanco-grisaceos yuxtapapilares y algunas hemorragias pequeñas, la mácula presentaba buen reflejo, con retina aplicada en 4 cuadrantes, arcadas vasculares bien y vitreo claro.

Se realizó una analítica urgente en la que se objetivó: creatinina 2.38 mg/dl, K 3.1 meq/L, Na 140 meq/L, bilirrubina total 1.58 mg/dl, bilirrubina directa 0.58 mg/dl, amilasa 458 mg/dL, proteína C reactiva 18.4 ng/L, GPT 9 mg/dL, hemoglobina 63 g/l, normocítica-normocrómica, ferritina 1836 µg/L, sideremia 34.9 µg/dL, transferrina 178 mg/dL, índice de saturación 14 %, haptoglobina 4mg/dL, LDH 350 UI/L, reticulocitos discretamente elevados, no leucocitosis ni neutrofilia, linfocitos 1300, plaquetas 103.000.

Ante los hallazgos encontrados en la exploración, sugerentes de inmunosupresión (muguet oral), se solicitó una serología VIH que resultó positiva, con carga viral de 1110000 copias/ml y CD4+ T-cells: 65 (12.73%)

Durante su estancia en Observación se decidió trasfusión de dos concentrados de hematíes y fue valorado por Oftalmología que recomendó inicio de tratamiento ante la sospecha de infección oportunista por Cándida o CMV, que podría justificar la pérdida de visión y las lesiones objetivadas en el fondo de ojo. Posteriormente ingresó en planta de hospitalización para continuar estudios por parte de Medicina Interna y Oftalmología.

Durante su ingreso en planta el paciente presentó crisis hipertensivas de difícil control, anemia a pesar de transfusiones de hematíes y trombopenia y persistía el deterioro de la función renal, que no mejoró a pesar de corrección de la anemia. Desde el punto de vista Oftalmológico, a pesar de tratamiento iniciado las lesiones en el fondo de ojo presentaron empeoramiento, con aumento de los infiltrados algodonosos y hemorragias en astilla.

## JUICIO CLÍNICO Y DIAGNÓSTICO DIFERENCIAL

Las alteraciones visuales asociadas a HTA con cifras de PAS superiores a 180 mmHg y/o PAD por encima de 110 mmHg obliga a descartar hipertensión maligna.

En el fondo de ojo, la presencia de hemorragias y exudados (retino-patía hipertensiva grado III), asociado o no a edemas de papila (retinopatía grado IV) confirman el diagnóstico. Además, la presencia de anemia hemolítica no autoinmune (esquistocitos en frotis de sangre periférica, aumento de LDH y test de coombs negativo) asociado a deterioro de la función renal apoya el diagnóstico.

Otra posibilidad a tener en cuenta, dado que se trata de un paciente inmunodeprimido, es el origen infeccioso de las lesiones oculares:

La retinitis o endoftalmitis por Candida spp. de origen endógeno (cuando no es secundaria a un traumatismo o como complicación de una cirugía ocular) afecta a pacientes portadores de catéteres venosos centrales, neutropenias severas o nutrición parenteral. En éstos puede deberse a bacteriemias transitorias con hemocultivos negativos presentando únicamente clínica ocular de curso subagudo o producir bacteriemia persistente, con o sin endocarditis, y signos sistémicos (fiebre, escalofríos, embolismos sépticos). La extracción de hemocultivos seriados, ecocardiografía urgente y valoración oftalmológica es prioritaria en estos casos.

La retinitis por CMV se produce por reactivación de la infección en pacientes con recuento de CD4 bajos, menor de 50 habitualmente y en la actualidad, más frecuentemente, por el fenómeno de reconstitución inmune. Sin tratamiento adecuado produce pérdida de visión irreversible y ceguera en un tiempo medio de 3 meses

## EVOLUCIÓN

Para llegar al diagnóstico se realizaron una serie de pruebas complementarias que incluyeron determinaciones analíticas y pruebas de imagen:

- Para descartar retinitis en contexto de patógenos opotunistas, de acuerdo con Oftalmología, y debido a que la perdida de agudeza visual se mantenía estable en los últimos 2 meses, se suspendió el tratamiento empírico y se solicitó PCR de CMV en sangre que resultó negativa. Los hemocultivos seriados también fueron negativos y la ecocardiografía transtorácica descartó endocarditis pero mostró engrosamiento severo de la pared del ventrículo izquierdo y disfunción diastólica grado II ventricular izquierda, con datos de elevación de presión diastólica.
- Como parte del estudio del cuadro constitucional se solicitó un TAC tórax-abdomen, en el que se apreciaron discretas áreas de enfisema en parénquima pulmonar, discretos ateromas aorto-ilíacos calcificados, que no afectaban a las arterias renales, y nódulo adrenal izquierdo de 11 mm, no caracterizable mediante este estudio.

- En cuanto al estudio de la hipertensión y la afectación renal, se realizó sedimento urinario sin signos de actividad, orina de 24h en la que se apreció proteinuria de 1g/24h y ecografía abdominal sin hallazgos (no asimetría en el tamaño de ambos riñones, adecuada diferenciación cortico-medular, sin dilatación del sistema excretor y doppler si datos de estenosis de arterias renales). El screening de hiperaldosterismo, solicitado por el hallazgo de nódulo suprarrenal izquierdo, resultó negativo.
- Debido a la anemia en rango transfusional al ingreso, se solicitó un estudio de anemias en el que se confirmó la trombopenia y la presencia significativa de esquistocitos (1,6%), con datos de hemólisis (LDH 350 UI/L, bilirrubina total 1,6 mg/dl, bilirrubina directa 0,56 mg/dl, haptoglobina 4 mg/dl, reticulocitos 4).

## DIAGNÓSTICO FINAL

La ausencia de empeoramiento de la agudeza visual sin tratamiento para la infección oportunista asociado al cuadro sistémico (HTA de difícil control, daño renal y anemia con datos de anemia hemolítica no autoinmune) y en el contexto de la infección por VIH recién diagnosticada, llevó al diagnóstico de HTA maligna secundaria a microangiopatía trombótica asociada a infección por VIH.

El tratamiento dirigido frente a la infección VIH y tratamiento hipotensor con antiproteinúricos, diuréticos (hidroclorotiazida) y b-bloqueantes permitió controlar las cifras de presión arterial, corregir la anemia y la trombopenia y conseguir mejoría de la función renal (al alta descenso de la proteinuria y creatinina estable en torno a 1,9 mg/dl).

Queda pendiente la biopsia renal para completar el diagnóstico.

## DISCUSIÓN

La hipertensión arterial maligna es una forma de presentación de la emergencia hipertensiva caracterizada por crisis hipertensiva asociada a afectación retiniana, que puede ser sintomática o no, y que puede asociarse además a encefalopatía o daño renal, conocido como nefroesclerosis maligna. Es una entidad infradiagnosticada en la actualidad, debido al declive del uso de oftalmoscopio por los médicos generalistas (internistas, médicos de atención primaria y médicos de urgencias) y a que un 25% de los casos puede no presentar clínica visual.

Las causas de HTA maligna por orden de frecuencia son la hipertensión arterial esencial no tratada, la hipertensión vasculorrenal, la glomerular y, por último, los fármacos.En función del contexto clínico del paciente resulta esencial buscar las claves que orienten hacia una posible HTA secundaria, siendo imprescindible evaluar el cumplimiento terapéutico en el caso de hipertensión ya conocida.

En nuestro paciente, la asociación de la infección VIH y la disfunción renal nos obligaba a descartar patología glomerular, no infrecuente en dicha infección. Además de la nefropatía VIH, en estos pacientes se han descrito distintos tipos de glomerulopatías como la nefropatía mesangial IgA y la microangiopatía trombótica (MAT). LA MAT asociada a VIH se produce por efecto citopático directo del virus sobre el endotelio vascular, con la consecuente activación plaquetaria y deposito en la microvasculatura renal.

Es más frecuente en varones jóvenes, con estadios avanzados de la enfermedad, pero también puede ser una forma de debut de la infección. La afectación renal de la microangiopatía (simulando un síndrome hemolítico urémico), es más frecuente que la afectación neurológica. La biopsia renal permite confirmar el diagnóstico, objetivándose fenómenos trombóticos en arteriolas preglomerulares y capilares glomerulares, con edema endotelial e imágenes en piel de cebolla.

## CONCLUSIONES

Ante un paciente con emergencia hipertensiva debe considerarse el diagnóstico de hipertensión maligna, interrogar sobre la presencia de síntomas visuales y realizar fondo de ojo para confirmarla. Si existe encefalopatía o daño renal debe iniciarse tratamiento emergente hipotensor con el objetivo de controlar las cifras de presión arterial.

La infección por VIH se asocia a HTA secundaria a glomerulopatía que debe investigarse activamente cuando estos pacientes tienen cifras de presión arterial de difícil control asociao a afectación renal.

## BIBLIOGRAFÍA


1. Fernández Vega F, Alcázar de la Osa JM, Sánchez Álvarez E. Hipertension arterial secundaria. Nefrología 2012, vol. 7, no 1, p. 0.
2. Morales E, Gutierrez-Solis E, Gutierrez E et al. Malignant hypertension in HIV-associated glomerulonephritis. Nephrol Dial Transplant (2008) 23 (12): 3901-3907.
3. Morales E, Gutierrez-Solis E, Gutierrez E et al. Glomerular Pathology in Patients with HIV Infection. An Update on Glomerulopathies - Clinical and Treatment Aspects", book edited by Sharma S. Prabhakar, ISBN 978-953-307-673-7, Published: November 2, 2011 DOI: 10.5772/22832
4. Alpers CE. Light at the end of the TUNEL. HIV-associated thrombotic microangiopathy. Kidney Int 2003; 63:385-396.

CASO CLÍNICO 9

# EMERGENCIA HIPERTENSIVA Y PROTEINURIA EN EL PACIENTE ANCIANO

Lucía Cantero Nieto.
*MIR de 4º año de Medicina Interna, Hospital Universitario Virgen de las Nieves, Granada.*
*luciam.cantero@gmail.com*

Carmen García Martinez.
*MIR de 3º año de Medicina Interna, Hospital Universitario Virgen de las Nieves, Granada.*
*cgmjaq@gmail.com*

Fernando Jaén Aguila.
*FEA Medicina Interna, Hospital Universitario Virgen de las Nieves (Unidad de Hipertensión y Riesgo vascular), Granada.*
*fer0602@gmail.com*

Juan Diego Mediavilla García.
*FEA Medicina Interna, Hospital Universitario Virgen de las Nieves (Unidad de Hipertensión y Riesgo Vascular), Granada.*
*juandiegomediavillagarcia@gmail.com*

## RESUMEN

Presentamos el caso de una mujer de 82 años, hipertensa y diabética de larga data, que acude urgencias en situación de emergencia hipertensiva. Presentaba cifras de presión arterial elevadas a pesar de tratamiento, asociando clínica de disnea, ortopnea intensa, disminución del ritmo de diuresis e insuficiencia renal. En los dos meses previos, había comenzado con aumento de la presión arterial, y se había detectado en una analítica previa, valores de creatinina elevados. Como antecedente clínico, destacaba la presencia de un cuadro de lesiones cutáneas que cedieron con antihistamínicos, en el mes previo. Una vez en urgencias, se instaura tratamiento intensivo para controlar la presión arterial y la situación de edema agudo de pulmón en la que la paciente se encontraba. El fracaso renal persistió siendo necesario iniciar tratamiento con hemodiálisis. Durante el ingreso, se estudiaron las causas que podrían haber desencadenado el empeoramiento progresivo de la función renal y la emergencia hipertensiva.

## PALABRAS CLAVE

Hipertensión arterial en el anciano, lesión de órgano diaria, proteinuria, fracaso renal, insuficiencia cardiaca.

## INTRODUCCIÓN

La hipertensión arterial puede ser secundaria a alteraciones vasculares, renales o metabólicas. Cuando se trata de un paciente anciano, hipertenso bien controlado con poco tratamiento que comienza con elevaciones de la presión arterial y mal control tensional, debemos plantearnos cual es su etiología y descartar causas secundarias[1]. En nuestro caso, un rápido deterioro de la función renal junto con proteinuria asociada nos llevó a realizar un amplio estudio para llegar al diagnóstico.

## CASO CLÍNICO

Presentamos una paciente de 82 años de edad, con antecedentes personales de hipertensión arterial, diabetes mellitus tipo 2 con retinopatía diabética, hipertrigliceridemia y artrosis. Estaba en tratamiento con enalapril 20 mg en el desayuno, lecarnidipino 20 mg en la cena, furosemida 40 mg en el desayuno, fenofibrato 600 mg en cena e insulina glargina 16 UI por la noche. Sin alergias conocidas, la paciente tenia buena calidad de vida siendo independiente para todas las actividades básicas de la vida diaria.

Acude a Urgencias por primer episodio de disnea aguda, junto con ortopnea y disnea paroxística nocturna, de dos días de evolución. Asociaba edematización de miembros inferiores de forma progresiva en la última semana, junto con disminución del ritmo de diuresis. En los dos últimos meses, había presentado mal control de sus cifras de presión arterial (PA), por lo que añadió lecarnidipino 20 mg, a su tratamiento previo. Hacía un mes, había presentado además una erupción cutánea pruriginosa, tratada con antihistamicos durante una semana. Destacar que en los últimos meses, se había detectado discreto empeoramiento de la función renal, con creatinina de 2.3 mg/dl, siendo la previa de 0.82 md/dl, por lo que realizó derivación a Nefrología, encontrándose aún pendiente de estudio. Se interrogó por adherencia al tratamiento antihipertensivo, consumo de corticoides, AINES, toma de sal con las comidas, y nefrotóxicos, así como acerca del control de glucemia, y no se encontró ninguna causa de descompensación cardiaca ni causa de empeoramiento de sus cifras de creatinina.

A la exploración física presentaba una presión arterial de 210/98 mmHg, una frecuencia cardiaca de 85 latidos por minuto, glucemia de 196 mg/dl, una temperatura de 36,6ºC y una saturación del 88% a aire ambiente, mejorando

hasta el 94% con oxigenoterapia a 2 litros por minuto. Glasgow 15/15, con exploración neurológica normal. Se encontraba taquipneica a 26 respiraciones por minuto, con uso de musculatura abdominal. Intolerancia al decúbito, sin ingurgitación yugular. La auscultación cardiorrespiratoria mostraba tonos cardiacos rítmicos, apagados, sin soplos, y crepitantes húmedos en ambas bases. La exploración abdominal era normal y en miembros inferiores tenia edemas hasta raíz de ambos muslos.

Se solicitaron las siguientes pruebas complementarias con carácter urgente entre las que destacaban: un hemograma con hemoglobina de 7.8 mg/dl, con VMC 84 fL, leucocitos 11.070/uL con 78% de Neutrófilos, bioquímica con urea de 149 mg/dl, creatinina de 5.85 mg/dl, iones normales con sodio de 132 mEq/l, albúmina de 2.5 gr/dl, PCR de 83 mg/L, BNP de 1157, coagulación normal y sedimento de orina con hematíes 1164.24/uL, proteínas de 500 mg/dl, sodio de 42 mEq/l (estando en tratamiento con diuréticos) y creatinina de 34.4 mg/dl. Se realizó curva de troponinas que se elevaron discretamente, con posterior descenso, sin significación clínica. En la gasometría venosa presentaba una acidemia metabólica con un pH de 7.23, HCO3 de 20.6 mmol/L y lactato de 1.9 mEq/L. Se calcularon los siguientes parámetros para determinar el origen del empeoramiento de la función renal: FeNa de 3.3%, osmolaridad urinaria de 196 mOsm/Kg, densidad de 1.005, y los cocientes de urea urinaria/urea plasmática y creatinina urinaria/creatinina plasmática fueron de 4.57 y 10.17 respectivamente. Todos estos datos son compatibles con necrosis tubular aguda (NTA) por lo que estamos ante un fracaso renal de origen parenquimatoso (Tabla 1). El electrocardiograma mostraba un ritmo sinusal a 85 latidos por minuto sin alteraciones y la radiografía de tórax que mostró una cardiomegalia global con infiltrado algodonoso-intersticial de predominio en ambas bases (Imagen 1).

**Imagen 1:** *Radiografía de tórax*

| TABLA 1. Características de la Necrosis tubular aguda. | |
|---|---|
| **Parámetros de laboratorio.** | **Parámetros de nuestra paciente** |
| Densidad <1010 | Densidad 1050 |
| Osmolaridad <350 | Osmolaridad 197 |
| FeNa > 3% | FeNa 3.3% |
| Na en orina > 40 | Na en orina 42 |
| Cr o/Cr p < 20 | Cr o/Cr p 10.17 |
| Ur o/Ur p < 10 | Ur o/Ur p 4.57 |

Tras la valoración inicial en urgencias, con diagnóstico de edema agudo de pulmón por emergencia hipertensiva, e insuficiencia renal crónica reagudizada, se inicia tratamiento con perfusión de nitroglicerina y furosemida a altas dosis para controlar las cifras tensionales. Horas después del inicio del tratamiento médico de su patología, se objetivó que desde su llegada a urgencias la respuesta al tratamiento diurético había sido muy escasa por lo que finalmente se optó por iniciar hemodiálisis. Dado que también presentaba anemia y se realizó transfusión de dos concentrados de hematíes durante la diálisis.

## DIAGNÓSTICO DIFERENCIAL

Estamos ante un caso de una paciente anciana con hipertensión de larga data, que presenta mal control tensional reciente, junto con insuficiencia renal progresiva, de causa parenquimatosa, por lo que nuestro diagnóstico diferencial (2) debe incluir los siguientes diagnósticos posibles:

- Abandono o mal cumplimiento de tratamiento, dieta inadecuada.
- NTA isquémica por FRA en el contexto de la insuficiencia cardiaca.
- Nefrotóxicos: AINES, contrastes yodados, aminoglucósidos, quimioterápicos.
- NTA por depósito de mioglobina, rabdomiolisis.
- Nefritis tubulointersticial aguda por fármacos.
- Trombosis arterial o venosa.
- Enfermedad vascular de pequeño vaso: enfermedad ateroembólica, síndrome hemolítico-urémico, síndrome antifosfolípido, vasculitis.
- Glomerulonefritis: postinfecciosa, Schölein-Henoch, membranoproliferativa, por anticuerpos antimembrana basal, GN rapidamente progresiva, poliangeitis microscópica.
- Neoplasias: mieloma, hipernefroma, feocromocitoma.

## EVOLUCIÓN Y DIAGNÓSTICO FINAL

Durante el ingreso se realizaron más pruebas complementarias con el objetivo de conocer la etiología de su enfermedad actual. El hemograma y la bioquímica fueron similares, con perfil hepático, TSH y perfil lipídico normal, salvo triglicéridos de 203. La hemoglobina glicosilada fue de 6%, lo que indicaba un buen control glucémico. Se solicito serología de virus hepatotropos y VIH que fue negativa. Se realizaron proteinograma e inmunoglobulinas que fueron normales. Se solicitó un estudio de orina de 24 horas donde se objetivo un excreción de albúmina de 1375 mg/ 24 horas, excreción de proteínas de 2263.5 mg/24 horas, con un cociente albúmina/creatinina de 3268 mg/24 horas. Estudio de proteinuria de Bence-Jones en orina detecto cadenas ligeras libres. La Beta-2-microglobulina era de 14.24 mg/L, y las cadenas Kappa y Lambda estaban aumentadas en suero con 165.85 mg/L y 103.44 mg/L respectivamente, con un cociente normal, de 1.6. El metabolismo fosfocálcico estaba alterado con un fósforo de 5.2 mg/dl, una Parathormona de 122.4 pg/ml y una vitamina D de 8.8 ng/ml. Se realizó estudio de anemias con ferritina, ácido fólico, Vitamina B12 normales y con transferrina de 159, con un índice de saturación de 15.2% compatible con anemia de trastornos crónicos. Se solicitó ecografía renal y de vías urinarias que fue normal.

Se solicitó además para descartar glomerulonefritis estudio de autoinmunidad con screening de ANAs y ENAs que fueron normales. Si fueron positivos los Anticuerpos anticitoplasma de neutrófilos (ANCAs) 1/320 con patrón perinuclear, en concreto, los anticuerpos antimieloperoxidasa (MPO) que fueron de 392.2 IA (Índice de anticuerpos). Las proteínas de complemento C3 y C4, fueron normales.

Con estos datos, el juicio clínico de nuestra paciente de una glomerulonefritis rápidamente progresiva por una vasculitis MPO positiva, como causa de Insuficiencia renal aguda y descompensación de su PA. Tras evaluación de su severidad (Tabla 2) y extensión, se decidió, según algoritmo de tratamiento del último consenso EULAR 2007, acerca del tratamiento de las vasculitis p-anca positivas, consistente en bolos de metilprednisolona de 500 mg y ciclofosfamida a dosis de 7.5 mg/Kg, intravenosos (Figura 1). A pesar del tratamiento instaurado la paciente continuó precisado diálisis y finalmente, tras episodio de hemoptisis masiva, la paciente falleció a causa de una hemorragia pulmonar.

| TABLA 2: Clasificación EULAR en función de la severidad. | | | |
|---|---|---|---|
| **Subgrupo** | **Síntomas constitucionales** | **ANCA/ órgano vital** | **Creatinina sérica** |
| Localizada | No | +/- No | <1.36 mg/dl |
| Sistémica de inicio | Sí | +/- No | <1.36 mg/dl |
| Generalizada | Sí | + Sí | <5.65 mg/dl |
| Renal severa | Sí | + Sí | >5.65 mg/dl |
| Refractaria | Sí | +/- Sí | Cualquiera |

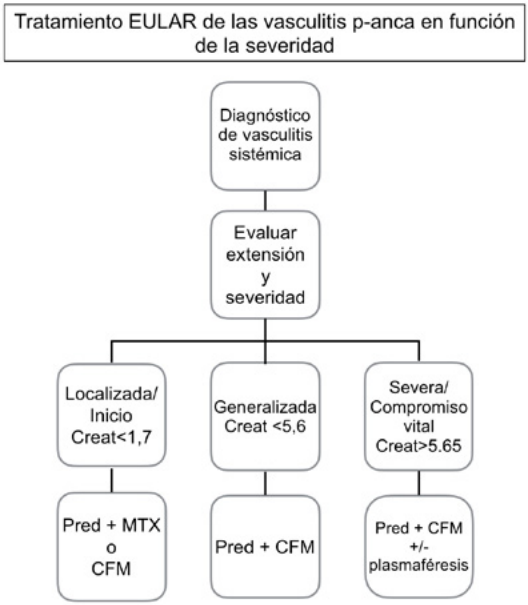


*Figura 1*

## DISCUSIÓN

El interés de nuestro caso reside en una rara causa de descompensación de PA en una paciente anciana con hipertensión y diabetes establecidas, que presenta un deterioro de la función renal rápidamente progresiva (3). Tras estudiar el caso, se llega a la conclusión de que se trata de una insuficiencia renal crónica reagudizada que puede ser causada por progresión de su enfermedad de base o una nueva entidad. Entre las causas renales de origen parenquimatoso, estamos ante una NTA establecida, existiendo datos como, la hiperfosfatemia y la alteración del metabolismo fosfocálcico, que orientan hacia cierto grado de cronicidad. En nuestro caso además podemos estar ante una causa multifactorial, ya que probablemente con un volumen extracelular aumentado y dado que la paciente presentaba clínica cardinal de insuficiencia cardiaca podría existir además un componente prerrenal asociado, que sabemos que si se prolonga el en tiempo puede producir una NTA de forma irreversible [(4)] .Ante un daño glomerular agudo existen diferentes mecanismos que podrían explicar el aumento de la PA en nuestra paciente. Cuando existe daño del glomerulo, se produce un aumento de volumen circulante por la disminución del filtrado y una alteración en la regulación del sistema renina-angiotensina-aldosterona. Además está demostrado que en la glomerulonefritis existe un aumento de reabsorción del sodio [(5)] y una resistencia parcial a la acción del péptido atrial natriurético [(6)].

Entre las causas de vasculitis p-anca positivas, estamos ante una posible poliangeitis microscópica (PAM). Se trata de una vasculitis necrotizante de mediano y pequeño vaso, de presentación en el adulto. La afectación renal de esta enfermedad puede estar hasta en el 80% según algunas series, estando presentes en la mayoría de los casos los anticuerpos antimieloperoxidasa [(7)]. La proteinuria suele ser importante pero no llega a rango nefrótico, y es consecuencia de la importante afectación glomerular. Hasta en un 85% de los paciente existen anticuerpos ANCAs positivos, y en el caso de la PAM, suelen ser de tipo MPO hasta en el 80%. El diagnóstico definitivo es anatomopatológico, pero en nuestro caso no pudimos realizar biopsia. Es importante en estos casos el diagnóstico precoz, sobre todo cuando a consecuencia de la vasculitis existe afectación orgánica grave [(8)], ya que la instauración del tratamiento es clave para la supervivencia.

Como conclusión, nuestra paciente presenta una glomerulonefritis con NTA establecida secundaria a una vasculitis MPO positiva, como causa de alteración, de sus cifras de PA. Se trata de una causa muy poco frecuente de descompensación en el anciano. Es importante en estos casos el diagnóstico precoz, y estratificar la gravedad, sobre todo cuando existe afectación orgánica grave, ya que la instauración del tratamiento es clave para la supervivencia.

## BIBLIOGRAFÍA


1. Hansen KJ, Edwards MS, Craven TE, et al. Prevalence of renovascular disease in the elderly: a population-based study. J Vasc Surg. 2002; 36(3): 443-51.
2. Grupo científico DTM. Medicina Interna, Diagnóstico y Tratamiento Médico. Marbán. 2015;1475-1495.
3. Catapano F, Chiodini P, De Nicola L, et al. Antiproteinuric response to dual blockade of the renin-angiotensin system in primary glomerulonephritis: meta-analysis and metaregression. Am J Kidney Dis. 2008; 52(3): 475-85.
4. Textor SC, Lerman L. Renovascular hypertension and ischemic nephropathy. Am J Hypertens 2010; 23(11): 1159-1169.
5. Buerkert J, Martin DR, Trigg D, Simon EE. Sodium handling by deep nephrons and the terminal collecting duct in glomerulonephritis. Kidney Int 1991; 39(5): 850-857.
6. Valentin JP, Qiu C, Muldowney WP, et al. Cellular basis for blunted volume expansion natriuresis in experimental nephrotic syndrome. J Clin Invest. 1992; 90(4): 1302-1312.
7. Seo P, Stone JH. The antineutrophil cytoplasmic antibody-associated vasculitides. Am J Med. 2004; 117(1): 39-50.
8. Rúa-Figueroa I, Erausquin A. Tratamiento de las vasculitis sistémicas asociadas a ANCA. Reumatol Clin. 2010; 6(3): 161-172.

CASO CLÍNICO 10

# SÍNDROME DE ENCEFALOPATÍA POSTERIOR REVERSIBLE. HIPERTENSIÓN ARTERIAL Y COMPLICACIONES INTRACRANEALES: MÁS ALLÁ DE LA HEMORRAGIA.

Mª Ángeles Calatayud Sánchez.
*MIR R-2 de radiodiagnóstico. Hospital Juan Ramón Jiménez.*
*calatayud.ma@gmail.com*

Ana María Rosales Vidal.
*FEA radiodiagnóstico. Hospital Juan Ramón Jiménez.*
*pachalana@hotmail.com*

Manuel Asencio Durán.
*FEA radiodiagnóstico. Hospital Juan Ramón Jiménez.*
*mjad1981@gmail.com*

Irene España Ramírez.
*MIR R-4 de radiodiagnóstico. Hospital Juan Ramón Jiménez.*
*ire_carna@msn.com*

## RESUMEN Y PALABRAS CLAVE

El síndrome de encefalopatía posterior reversible (SEPR) describe un conjunto de síntomas neurológicos y unos hallazgos de imagen potencialmente reversibles con una distribución predominante en regiones posteriores del encéfalo.

Encefalopatía: Cuadro de alteraciones de la consciencia y otros síntomas neurológico por neurotoxicidad.

Posterior: Mayor compromiso en regiones parietales y occipitales en TC y RM.

Reversible: El cuadro clínico y las alteraciones en las pruebas de imagen reviertan completamente tras el tratamiento.

Generalmente se da en pacientes con hipertensión arterial (HTA) no controlada.

Mostramos los hallazgos de un caso con diagnóstico por imagen de SEPR en nuestro centro en el 2015. Se describen los síntomas y signos más importantes, el contexto clínico (antecedentes o patología de base de la paciente), los

estudios radiológicos iniciales, la evolución clínica y los estudios radiológicos de control. La paciente fue estudiada inicialmente con tomografía computerizada (TC) craneal y resonancia magnética (RM). Disponemos de control evolutivo con resonancia magnética.

## PALABRAS CLAVE

Encefalopatía posterior reversible, SERP, hipertensión arterial, encefalopatía hipertensiva, TC, RM.

## INTRODUCCIÓN

El síndrome de encefalopatía posterior reversible es una patología habitualmente definida por los hallazgos radiológicos y por la reversibilidad de los síntomas y alteraciones evidenciadas en las pruebas de imagen. Se presenta con signos y síntomas inespecíficos que incluyen cefalea, confusión, alteraciones visuales, presión arterial elevada, convulsiones y, en menor medida, signos de foco neurológico.

Los hallazgos clínicos no son lo suficientemente específicos para establecer el diagnóstico, sin embargo, el patrón de hallazgos en RM es a menudo característico y representa un componente esencial en el diagnóstico de SEPR.

Descrita por Hinchey en 1996 es una entidad cada vez más reconocida y estudiada. Aunque su etiopatogenia aún nos es desconocida, se relaciona a diversas causas; entre ellas, hipertensión arterial, preeclampsia/eclampsia, tratamientos inmunosupresores, lupus eritematoso sistémico, uremia, síndrome urémico hemolítico y porfiria aguda intermitente.

## DESCRIPCIÓN DEL CASO CLÍNICO

Mujer de 84 años que acude a urgencias por TCE en relación con debilidad en miembros inferiores, inestabilidad y alteraciones en la visión. Niega dolor precordial, disnea ni palpitaciones. Como antecedente personal tiene un adenocarcinoma tratado con gastrectomía y carcinoma velloso de colon hace 12 años. No toma ningún tratamiento habitual. A su llegada a urgencias presenta tensión arterial de 174/78 mmHg; la paciente no refiere diagnóstico previo de hipertensión. No presenta alteraciones en la exploración neurológica. Se realiza TC craneal urgente, que no evidencia alteraciones (Figura 1). Se da de alta.

Pasados 5 días es traída por el 061 a urgencias, en esta ocasión por crisis convulsiva tónico-clónica y vómitos de 4 días de evolución. Durante el traslado

y en el hospital presenta varias crisis convulsivas más, pérdida de conciencia, oculoversión, mordedura de lengua y movimientos tónico-clónicos generalizados. Las crisis ceden con diazepam. La exploración neurológica es difícil de valorar, aunque presenta reflejos cutáneo-plantares abolidos. En la analítica destaca hipernatremia, hipopotasemia y leucocituria con leucocitosis, que se trata con cloruro potásico y antibioterapia. Tensión arterial de 154/71 mmHg.

Se solicita TC de cráneo en el que se observa un cambio fundamental respecto al realizado hace 5 días: se ha desarrollado un edema de distribución subcortical, en ambos lóbulos occipitales que se informa como posible síndrome de encefalopatía posterior reversible (Figura 1).

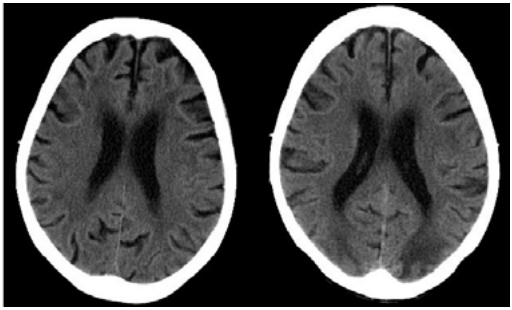

**Fig 1.** *TC normal en la primera visita a urgencias. TC cinco días después con hipodensidad bilateral occipital de la sustancia blanca, compatible con SEPR.*

Ingresa en planta y se solicita nuevo estudio de TC, en esta ocasión con contraste 24 horas después del previo, sin cambios con respecto al previo y sin zonas de captación de contraste patológico (Figura 2).

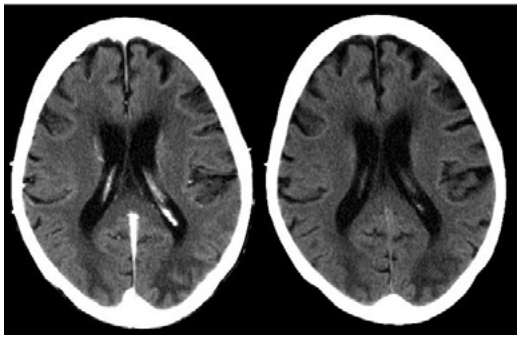

**Fig 2.** *TC axial sin cambios con respecto al previo; sin focos de captación de contraste.*

Durante el ingreso no repite las crisis convulsivas y presenta exploración neurológica normal. Se realiza RM cerebral con hallazgos compatibles con SEPR así como con enfermedad de pequeño vaso, todo ello en el contexto de encefalopatía hipertensiva aguda sin complicaciones hemorrágicas (Figura 3).

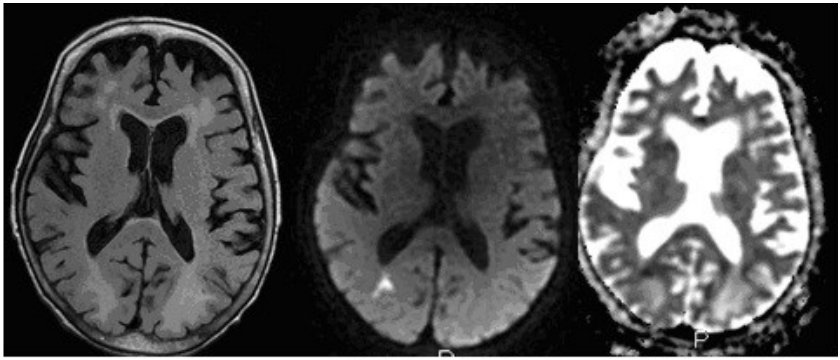

**Fig 3.** *RM cortes axiales en secuencias FLAIR, difusión (B1000) y mapa ADC. Hiperintensidad en FLAIR bilateral en sustancia blanca occipital que no restringe en difusión compatible con SEPR. Foco occipital derecho de hiperintesidad en difusión que restringe en difusión y con caida de señal en ADC compatible con microinfarto agudos/subagudos en las localizaciones descritas, en el contexto de encefalopatía hipertensiva aguda.*

La RM de control a los 35 días mostró resolución completa de las lesiones, presentando la sustancia blanca subcortical y profunda de ambas regiones parieto-occipitales una intensidad de señal normal en el estudio actual (Figura 4). La reversibilidad de los hallazgos radiológicos supone un criterio altamente específico para el diagnóstico que se plantea.

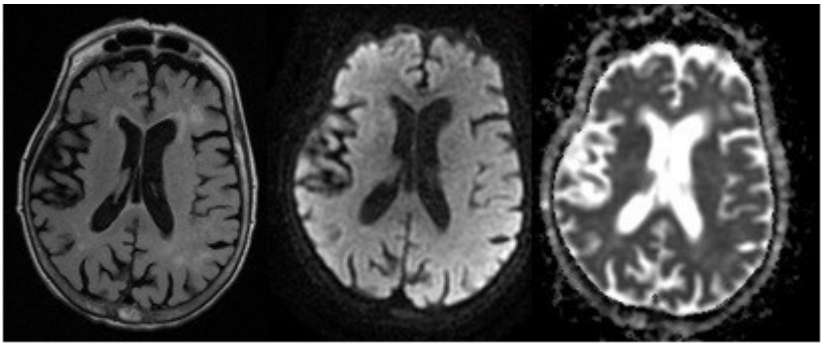

**Fig 4.** *RM de control. Secuencias FLAIR, DWI y mapa ADC. Resolución completa de las lesiones.*

Se realizan también un electroencefalograma con trazado de fondo desorganizado y enlentecido en grado leve-moderado congruente con el diagnóstico radiológico de SEPR y una punción lumbar con LCR normal.

## JUICIO CLÍNICO Y/O DIAGNÓSTICO DIFERENCIAL

Pese a que en un principio los datos clínicos que presenta la paciente puedan hacer plantearnos un ictus, bien de perfil hemorrágico bien de perfil isquémico, no podemos descartar que, dados sus antecedentes personales de adenocarcinoma de estómago y adenoma velloso de colon, nos encontremos ante una metástasis cerebral o un primario no conocido, o incluso, por los datos analíticos de leucocitosis, una meningoencefalitis, motivo que justifica la solicitud del estudio de TC con contraste (Figura 2).

El diagnóstico diferencial basado en los hallazgos en RM, que es la prueba más específica en el diagnóstico de SEPR, debe realizarse con infartos cerebrales y edema agudo en encefalopatía hipóxico-isquémica, aunque éstos muestran restricción más evidente en secuencias potenciadas en difusión. Con el síndrome de desmielinización osmótica, aunque suele observarse la distribución típica de afectación de la protuberancia con respeto de la periferia. La rombo-encefalitis se puede confundir con la variante central del SEPR, aunque el contexto clínico suele ser diferente. La encefalopatía aguda hepática también puede comportarse como SEPR en imagen, no obstante, una historia de hepatopatía crónica y señal hiperintensa en secuencia T1 en ganglios basales nos permite diferenciarlos.

## EVOLUCIÓN Y DIAGNÓSTICO FINAL

La paciente estuvo ingresada en el servicio de medicina interna 20 días y fue valorada por el servicio de neurología. Cursó con mejoría del nivel de conciencia, hipo-reactividad y sin evidencia de paresias de pares craneales. La evolución de la paciente fue favorable cediendo los síntomas sin dejar secuelas. El tratamiento consiste en normalizar la presión arterial, electrolitos y líquidos, anticonvulsivantes y ventilación. También se pautó antibioterapia por infección respiratoria.

Pese a que nuestra paciente no presentaba una etiología clara de las relacionadas con el desarrollo de SEPR, salvo picos puntuales de hipertensión arterial, los hallazgos radiológicos y la reversibilidad de los mismos nos hacen compatible el diagnóstico de SEPR.

## DISCUSIÓN Y/O TRASCENDENCIA CLÍNICA

El SEPR es un cuadro subagudo cuya forma de presentación más frecuente son las crisis convulsivas tónico-clónicas generalizadas y puede evolucionar

a estatus mental. Generalmente se da en pacientes con hipertensión arterial mal controlada o desconocida por parte del paciente. Se ha encontrado una mayor asociación de SEPR en pacientes hipertensos, inmunosuprimidos en terapia con ciclosporina o tacrolimus, sépticos (sobre todo por gram positivos), con preeclampsia o eclampsia (más frecuentemente después del embarazo) y en pacientes con enfermedades autoinmunes.

A pesar de que no está del todo aclarada la fisiopatología del síndrome, se han elaborado varias teorías:

Hiperperfusión: La circulación posterior está especialmente predispuesta a este síndrome debido a que la densidad de inervación simpática perivascular está reducida en las regiones posteriores (territorio vertebrobasilar) en relación con las regiones anteriores (territorio carotideo). Esto conduce a una pérdida de la vasoconstricción como mecanismo protector frente a la HTA aguda en la circulación posterior y con ello se desencadena una vasodilatación y otros trastornos hemodinámicos con incremento en la presión hidrostática local y extravasación de líquido en el tejido cerebral circundante

Hipoperfusión: la vasoconstricción resultante del mecanismo regulador de la tensión arterial produciría un daño isquémico con alteración de la integridad de la barrera hemato-encefálica y consiguiente edema vasogénico.

Daño endotelial: la toxicidad sistémica producida por el hiperaflujo de leucocitos acaba por producir disfunción endotelial y por tanto a una mayor permeabilidad.

Los hallazgos radiológicos clásicos del síndrome de encefalopatía posterior reversible quedan representados por la presencia de señal hiperintensa en secuencias T2 y Flair en la sustancia blanca de lóbulos occipitales y parietales, sin representación en la secuencia de difusión (Figura 3). Sin embargo, en algunos casos, puede afectar otros territorios, presentar edema citotóxico, hemorragia y ser irreversible. Estos hallazgos atípicos conllevan un peor pronóstico y por ende una mayor mortalidad.

Su reconocimiento es de gran importancia para la confirmación de la sospecha clínica y el establecimiento de una terapéutica precoz.

Habitualmente los síntomas resuelven en pocas semanas sin dejar secuelas, y tiene un pronóstico muy favorable. Este dato es de gran relevancia de cara a la información tranquilizadora que se daría a los familiares de un paciente que acude en un estado alarmante.

## BIBLIOGRAFÍA

1. Jeffrey B.Rykken, MD, and Alexander M. McKinney, MD. Posterior Reversible Encephalopathy Syndrome. Semin Ultrasound CT MR. 2014; 35:118-135.

2. Hugonnet E, Da Ines D, Boby H, Claise B, Petitcolin V, Lannareix V, Garcier JM. Posterior reversible encephalopathy syndrome (PRES): features on CT and MR imaging. Diagn Interv Imaging. 2013 Jan;94(1):45-52. doi: 10.1016/j.diii.2012.02.005.

3. Marder CP, Donohue MM, Weinstein JR, Fink KR. Multimodal imaging of reversible cerebral vasoconstriction syndrome: a series of 6 cases. AJNR Am J Neuroradiol. 2012 Aug;33(7):1403-10. doi: 10.3174/ajnr.A2964.

4. Fugate JE, Claassen DO, Cloft HJ, Kallmes DF, Kozak OS, Rabinstein AA. Posterior reversible encephalopathy syndrome: associated clinical and radiologic findings. Mayo Clin Proc. 2010 May;85(5):427-32. doi: 10.4065/mcp.2009.0590.

5. Bartynsky WS. Posterior reversible encephalopathy syndrome, Part 2: Controversias Surrounding Patophysiology of Vasogenic Edema. AJNR Am J Neuroradiol 2008; 29: 1043-9.

6. Chou WH, Messing RO. Hypertensive encephalopathy and the blood-brain barrier: is &PKC a gatekeeper? J Clin Invest 2008; 118: 17-20.

7. Bianco F. Reversible posterior leukoencephalopathy syndrome: a changing concept; Neuroradiology 2005;47:703-704.

CASO CLÍNICO 11

# ALIROCUMAB COMO TRATAMIENTO EN HIPERCOLESTEROLEMIA FAMILIAR HETEROCIGOTA RESISTENTE A TRATAMIENTO

Ana Camacho Carrasco.
*MIR 3, Medicina Interna. Unidad de hipertensión arterial y lípidos. Hospital Universitario Virgen del Rocío.*
*anacamcar@gmail.com Correspondencia.*

Paula García Ocaña.
*MIR 5, Medicina Interna. Unidad de hipertensión arterial y lípidos. Hospital Universitario Virgen del Rocío.*
*paulagarciaocana@gmail.com*

Aurora González Estrada.
*Facultativo Adjunto Especialista. Medicina Interna. Unidad de hipertensión arterial y lípidos. Hospital Universitario Virgen del Rocío.*
*aurora.gonzalez.e@gmail.com*

José Carlos Alarcón García.
*MIR 4, Medicina Interna. Unidad de hipertensión arterial y lípidos. Hospital Universitario Virgen del Rocío.*
*jc.alarc88@gmail.com*

Fátima Espinosa Torre.
*MIR 2. Medicina Interna. Unidad de hipertensión arterial y lípidos. Hospital Universitario Virgen del Rocío.*
*sync578@hotmail.com*

Ovidio Muñiz Grijalvo.
*Facultativo Adjunto Especialista, Medicina Interna. Unidad de hipertensión arterial y lípidos. Hospital Universitario Virgen del Rocío.*
*omunizg@gmail.com*

## RESUMEN

Mujer de 60 años con niveles de c-LDL de hasta 400 mg/dl y cardiopatía isquémica precoz. Entre sus antecedentes personales destacan HTA, DM tipo 2, IAM precoz a los 59 años, xantomas tendinosos aquíleos, estenosis bifemoral con implante de stent femoral derecho y angioplastia con balón izquierdo. Presentaba importantes antecedentes familiares de cardiopatía isquémica pre-

coz, 3 hermanos (uno de ellos muerte súbita a los 54 años) y 2 hijos con niveles de LDL por encima de 150mg/dl. Al ser el caso índice, se pasan los criterios de la red de clínicas de lípidos holandesa para diagnóstico de Hipercolesterolemia Familiar, con un total de 20 puntos, por lo que se realiza estudio genético, manifestando la mutación en el gen del Receptor de LDL tipo alelo nulo. Ante el diagnóstico final de Hipercolesterolemia familiar heterocigota tipo alelo nulo, se intensifica el tratamiento hipolipemiante, con estatinas de alta potencia, más ezetimiba y resinas de intercambio, con escasa respuesta, por lo que se decide inicio de sesiones de LDL-aféresis. La respuesta inicial es excelente, sin embargo, tras 1 año de sesiones quincenales, muestra imposibilidad de accesos vasculares, por lo que se decide inicio de tratamiento con Alirocumab a dosis de 75 mg/14 días, que precisa de incremento a 150 mg/dl, logrando objetivos lipídicos de cLDL por debajo de 70 mg/dl.

## PALABRAS CLAVE

Hipercolesterolemia familiar, estatinas, LDL-aféresis, anti-PCSK9, alirocumab.

## INTRODUCCIÓN

La hipercolesterolemia familiar (HF) es una enfermedad autosómica dominante, monogénica, con una frecuencia media de 1/400 habitantes, caracterizada por el aumento del colesterol total (CT) y del colesterol unido a las lipoproteínas de baja densidad (c-LDL). Es causada por mutaciones del gen del receptor de LDL (RLDL) y menos frecuentemente a mutaciones en el gen de la apolipoproteina B (APOB) y del gen Protein Convertarse Subtilisin/kexin type 9 (PCSK9)[1]. Se asocia a enfermedad cardiovascular prematura, siendo fundamental el diagnóstico precoz debido a la elevada incidencia de enfermedad coronaria en edades tempranas de la vida. Sin tratamiento, al menos la mitad de los pacientes afectos de HF presentarán un infarto de miocardio antes de los 55 años de edad.

Todo adulto con HF debe ser tratado con medidas dietéticas, cambios del estilo de vida y con fármacos hipolipemiantes desde el momento del diagnóstico. Las estatinas son la primera opción terapéutica, pudiendo ser combinada con inhibidores de la absorción de colesterol como ezetimibe y/o resinas secuestradoras de ácidos biliares como el colesevelam. En España, menos del 5% de los casos HF confirmado por estudio genético están en objetivo terapéutico óptimo[2,3] (LDL<70-130 mg/dl, Figura 1). En algunos pacientes, la respuesta al tratamiento farmacológico es poco eficaz, para estos casos se han desarrollado otros métodos terapéuticos, entre ellos la aféresis de LDL y recientemente los nuevos fármacos comercializados denominados anti-PCSK9 (anticuerpos monoclonal anti-proteína convertasa subtilisina/kexina tipo 9).

## DESCRIPCIÓN DEL CASO CLÍNICO

### ANTECEDENTES MÉDICOS

Entre sus antecedentes familiares destacan hermano fallecido de muerte súbita a los 54 años (c-LDL 400 mg/dl), hermana con cardiopatía isquémica a los 42 años (c-LDL 330 mg/dl), otra hermana con c-LDL en 350 mg/dl. Tiene 6 hijos, 2 hijos y una nieta de 2 años con niveles de c-LDL por encima de 150 mg/dl.

Entre sus antecedentes personales, no hábitos tóxicos, HTA desde hace 5 años, DM tipo 2 desde hace 3 meses, sobrepeso. Infarto agudo de miocardio (IAM) a los 59 años, implantándose stent sobre arteria coronaria derecha y descendente anterior. Claudicación intermitente severa, presentado oclusión bifemoral en angioTC, tratada mediante ACTP más stent femoral derecho y angioplastia con balón izquierdo.

### ENFERMEDAD ACTUAL

Mujer de 60 derivada desde consultas de Cardiología para estudio de hipercolesterolemia tras episodio cardiopatía isquémica precoz y antecedentes mencionados. El tratamiento en el momento de la derivación: Atorvastatina 80 mg/día, clopidogrel 75mg/día, AAS 100mg/día, ramipril 2,5mg/día, bisoprolol 5 mg/día, metformina 875 mg: ½ comp/12 h, omeprazol 20mg/día.

### EXPLORACIÓN FÍSICA

Tensión arterial 178/85mmHg. Peso 58.5kg. Talla 1.48 (IMC 26.7). Perímetro cintura: 93 cm. Xantomas tendinosos aquíleos de forma bilateral (Figura 2), no arco corneal. Auscultación cardiorrespiratoria: tonos rítmicos a 80 latidos por minuto sin soplos cardiacos. Soplo periumbilical, ileofemoral bilateral y carotídeo izquierdo. Pulsos pedios y tibiliales posteriores ausentes de forma bilateral. Índice tobillo brazo (ITB) miembro inferior derecho 90/140: 0.64, ITB miembro inferior izquierdo 50/140: 0.36. Resto de la exploración sin hallazgos.

### PRUEBAS COMPLEMENTARIAS

- Analítica: Glucemia, función renal, proteínas totales, CPK, transaminasas e iones normales. TSH y tiroxina normales. Hemoglobina glicada 6.3%.
  - Perfil lipídico histórico más elevado sin tratamiento (previo al IAM): Colesterol total 486 mg/dl, c-LDL 404 mg/dl, c-HDL 51 mg/dl, triglicéridos 153 mg/dl
  - Perfil lipídico en el momento de la derivación (en tratamiento con atorvastatina 80mg): Colesterol total 390 mg/dl, c-LDL 311 mg/dl,

c-HDL 40 mg/dl, triglicéridos 160 mg/dl, apolipoproteina B 125 mg/dl, apolipoproteina A1 140 mg/dl. Lipoproteína (a) 86 mg/dl.

- ECG: ritmo sinusal a 80 lpm. PR 120 mseg. Bloqueo completo rama izquierda Haz de His.
- Radiografía Tórax: índice cardiotorácico dentro de la normalidad. No datos de insuficiencia cardiaca.
- Ecocardiografía post-IAM: función ventricular conservada, FE 65%, sin alteraciones segmentarias de la contractilidad.

## DIAGNÓSTICO DIFERENCIAL

Debemos descartar trastornos primarios del metabolismo lipídico como primera posibilidad diagnóstica, destacando la Hipercolesterolemia familiar heterocigota, la hiperlipidemia familiar combinada y la hipercolesterolemia poligénica[3] (Tabla 1).

**Tabla 1: Diagnóstico Diferencial de Hipercolesterolemia**

| | HF monogénica | HFC | HP |
|---|---|---|---|
| **Edad de comienzo** | Nacimiento | >20 años | >20 años |
| **Colesterol plasmático (mg/dl)** | Homocigotos: 600-1200<br>Heterocigoto: 250-450 | 250-450<br>También elevación de triglicéridos. | 250-350 |
| **Xantomas tendinosos** | Sí | No | No |
| **Enfermedad coronaria** | Homocigotos <20 años<br>Heterocigoto 30-50 años | <50 años | >60 años |
| **Antecedentes familiares 1er grado** | 50% | 50% | <10% |

HF: Hipercolesterolemia familiar; HFC: hiperlipidemia familiar combinada; HP: hipercolesterolemia poligénica.
Modificado de Mata P, et al. Aten Primaria. 2015;47(1):56---65

Se deben descartar igualmente causas secundarias, como el alcohol, tabaco, DM tipo 2, obesidad, enfermedad renal crónica, enfermedades hepáticas colestásicas, hipotiroidismo, y fármacos como andrógenos, amiodarona y esteroides entre otros.

## JUCIO CLÍNICO

El diagnóstico de HF se realiza en base a niveles elevados de c-LDL, historia familiar, enfermedad cardiovascular precoz y la presencia de xantomas y/o arco corneal. Existen diferentes escalas para establecer el diagnóstico, la más

utilizada en España son los criterios de la red de clínicas de lípidos holandesa (Tabla 2)[4], ya que han sido validados con el diagnóstico genético que es el gold standard. Nuestra paciente presentaba un total de 20 puntos.

| **Tabla 2. Criterios de la red de clínicas de lípidos holandesas para el diagnóstico de hipercolesterolemia familar.** | |
|---|---|
| **Historia familar** | |
| Familiar de primer grado con enfermedad coronaria prematura (hombres<55 años y mujeres<60 años) y/o<br>Familiar de primer grado con niveles de c-LDL>210 mg/dl. | 1 |
| Familiar de primer grado con xantomas tendinosos y/o arco corneal <45 años y/o<br>Familiar <18 años con c-LDL ≥150 mg/dl | 2 |
| **Antecedentes personales** | |
| Paciente con enfermedad coronaria prematura (hombres <55 años y mujeres <60 años) | 2 |
| Paciente con enfermedad cerebrovascular o arterial periférica prematura (hombres <55 años y mujeres <60 años) | 1 |
| **Examen físico** | |
| Xantomas tendinosos | 6 |
| Arco corneal <45 años | 4 |
| **Análisis laboratorio** | |
| c-LDL≥ 330 mg/dl | 8 |
| c-LDL≥ 250-329 mg/dl | 5 |
| c-LDL≥ 190-249 mg/dl | 3 |
| c-LDL≥ 155-189 mg/dl | 1 |
| **Análisis genético** | |
| Mutación funcional en el gen del RLDL, APOB o PCSK9 | 8 |
| Diagnóstico de HF<br>Certeza: ≥8 puntos, probable: 6-7 puntos, posible: 3-5 puntos<br>De: WHO publication No. WHO7HGN/FH/CONS/99.2 | |

Realizamos el estudio genético (caso índice) manifestando mutación en el gen del RLDL, tipo alelo nulo, llegándose por tanto al diagnóstico final de Hipercolesterolemia Familiar Heterocigota tipo Alelo nulo y síndrome metabólico (Tabla 3).

| Tabla 3. Criterios diagnósticos del Síndrome metabólico según ATP III | |
|---|---|
| **Perímetro cintura** | ≥ 102 cm en hombres<br>≥ 88cm en mujeres |
| **Triglicéridos** | ≥ 150 mg/dl |
| **Colesterol HDL** | < 40 mg/dl hombres<br>< 50 mg/dl mujeres |
| **Presión arterial** | Presión arterial sistólica ≥ 130mmHg y/o<br>Presión arterial diastólica ≥ 85 mmHg |
| **Glucemia plasmática basal** | > 100 mg/dl |

## EVOLUCIÓN

Se intensificó inicialmente el tratamiento con hipolipemiantes (rosuvastatina 40 mg/día, ezetimibe 10 mg/día, colesevelan 2 comp/8h) así como ajustes de la medicación antihipertensiva (losartan 100mg/hidroclorotiazida 25 mg/día, bardnidipino 20 mg/día), consiguiéndose un buen control de cifras tensionales, pero manteniendo cifras de c-LDL >160 mg/dl a pesar de terapia farmacológica combinada a dosis máxima toleradas. Por este motivo, se añadió al tratamiento farmacológico sesiones de LDL-aféresis (sesiones quincenales). Las sesiones se desarrollan con buena tolerancia. En cuanto al perfil lipídico, los niveles pre-aféresis están en torno a 225 mg/dl colesterol total, c-LDL 154 mg/dl, c-HDL 50 mg/dl, Lp(a) 70 mg/dl, ApoA 140 mg/dl, ApoB 125 mg/dl, triglicéridos 106 mg/dl. Post-aféresis se produce un descenso de todas las fracciones a excepción de HDL (c-LDL 40 mg/dl, CT 77 mg/dl, c-LDL 27mg/dl, Lp(a) 3 mg/dl, ApoA 0 mg/dl, ApoB 24 mg/dl, triglicéridos 52 mg/dl).

Tras un año de inicio de la terapia, la paciente comienza con dificultades de accesos venosos, siendo imposible canalización de vías para terapia con LDL-aféresis, por lo que se decide inicio tratamiento con Alirocumab 75 mg cada 14 días, antes de realización de fístula para continuar con sesiones de LDL-aféresis. Tras inicio de terapia con anti-PCSK9, el perfil lipídico es el siguiente: colesterol total 147 mg/dl, c-LDL 82 mg/dl, c-HDL 45 mg/dl, triglicéridos 105 mg/dl, apoA 138 mg/dl, apoB 82 mg/dl, Lp(a) 14 mg/dl. Dado que los niveles de c-LDL persistían elevados y no se alcazaba el objetivo (LDL<70 mg/dl), se decidió aumento de dosis de alirocumab a 150 mg/14 días, consiguiéndose cifras de c-LDL de 32 mg/dl. Dado los resultados, no fue necesaria la reintroducción de sesiones de LDL-aféresis.

La paciente se encuentra actualmente asintomática, sin clínica anginosa y sin nuevos episodios de cardiopatía isquémica.

## DISCUSIÓN

Existen diferentes métodos de LDL-aféresis, en nuestro hospital se utiliza el sistema de absorción directa de lipoproteínas (DALI), consiste en el paso de la sangre del paciente por esferas electroneutras de carácter hidrófilo cargado negativamente, que interacciona electrostáticamente con la Apo B100, cargada positivamente, lo que conduce a una absorción selectiva de todas las lipopartículas que contengan esta apoproteína. Tiene un efecto inmediato y a largo plazo sobre las cifras de colesterol LDL. Este sistema supone un descenso adicional del 45% al conseguido con terapia farmacológica y logra una disminución de eventos coronarios. El tratamiento farmacológico debe mantenerse para evitar el efecto rebote en el aumento del c-LDL[5].

En nuestro caso permitió la reducción de las cifras de c-LDL hasta objetivos terapéuticos, pero dada la falta de accesos venosos y la emergencia de nuevas opciones terapéuticas como los nuevos anti-PCSK9, se optó por inicio de dicha terapia.

El c-LDL es captado por los receptores de LDL en el hígado y es degradado, evitando el exceso de colesterol en sangre. Cuando el PCSK9 se une a los receptores de LDL, estos receptores son degradados por el hígado y dejan de estar disponibles para captar colesterol, por lo que los niveles de colesterol aumentan en la sangre. Los anticuerpos monoclonales impiden que el PCSK9 se una a los receptores de colesterol y así éstos no sean degradados por el hígado, de modo que puedan eliminar el exceso de colesterol de la sangre. Hasta el momento, la mayoría de los pacientes reducen en torno al 65% los niveles de cLDL y no se han descrito eventos adversos sistémicos.

Como conclusiones destacar que la HF se asocia a enfermedad cardiovascular prematura (ECP), especialmente coronaria, que se puede manifestar desde el nacimiento y es la primera causa de muerte súbita en adultos jóvenes en España. Su prevalencia, el elevado riesgo de desarrollar ECP, y el ser una enfermedad hereditaria, la convierten en un problema de salud pública. El diagnóstico precoz y en cascada familiar permite utilizar medidas preventivas, entre ellas el tratamiento con estatinas, que reduce de forma significativa el riesgo cardiovascular.

## BIBLIOGRAFÍA

1. Austin MA, Hutter CM, Zimmern RL, Humphries SE. Genetic causes of monogenic heterozygous familial hypercholesterolemia: a HuGE prevalence review. Am J Epidemiol. 2004;160(5):407.

2. Mata N, Alonso R, Badimón L, Padró T, Fuentes F, Muñiz O, et al. Clinical characteristics and evaluation of LDL-cholesterol treatment of the Spanish Familial Hypercholesterolemia Longitudinal Cohort Study (SAFEHEART). Lipids Health Dis. 2011;10:94.

3. Mata P, Alonso R, Ruiz A, Gonzalez-Juanatey JR, Badimón L, Díaz-Díaz JL, et al. Diagnóstico y tratamiento de la hipercolesterolemia familiar en España: documento de consenso. Aten Primaria. 2015;47(1):56-65

4. Goldberg AC, Hopkins PN, Toth PP, Ballantyne CM, Rader DJ, Robinson JG, et al. Familial hypercholesterolemia: screening, diagnosis and management of pediatric and adult patients: Clinical guidance from the National Lipid Association Expert Panel on Familial Hypercholesterolemia. J Clin Lipidol. 2011; 5(Suppl 3):S1-8.

5. Arbona C, Martinez-Herva S, Goterris R, Montoro J, Real JT, Ascaso JF. Aféresis de lipoproteínas de baja densidad en la hipercolesterolemia familiar resistente al tratamiento médico convencional intensivo. Med Clin (Barc). 2013;140(5):207–210.

CASO CLÍNICO 12

# HIPERTENSIÓN ARTERIAL E HIPERTROFIA CARDÍACA

Carlos García de los Ríos
*Médico Interno Residente de 2º año del Servicio de Medicina Interna, Hospital Universitario Virgen de las Nieves de Granada.*
*carlos.gar.rios@gmail.com*

José Antonio Vargas-Hitos
*Facultativo Especialista de Área del Servicio de Medicina Interna (Unidad de Enfermedades Sistémicas Autoinmunes), Hospital Universitario Virgen de las Nieves de Granada.*
*joseantoniovh@hotmail.com*

Juan Jiménez Jáimez
*Facultativo Especialista de Área del Servicio de Cardiología, Hospital Universitario Virgen de las Nieves de Granada.*

Ricardo Roa Chamorro
*Facultativo Especialista de Área del Servicio de Urgencias, Complejo Hospitalario Universitario de Granada.*
*ricardoroa@gmail.com*

Fernando Jaén Águila
*Facultativo Especialista de Área del Servicio de Medicina Interna (Unidad de Hipertensión y Riesgo Vascular), Complejo Hospitalario Universitario de Granada.*
*fer0602@gmail.com*

Juan Diego Mediavilla García
*Facultativo Especialista de Área del Servicio de Medicina Interna (Unidad de Hipertensión y Riesgo Vascular), Complejo Hospitalario Universitario de Granada.*
*juandiegomediavillagarcia@gmail.com*

## RESUMEN

La Arteritis de Takayasu es una vasculitis de grandes vasos con una etiología desconocida que se caracteriza por la inflamación crónica de la aorta y sus principales ramas, provocando oclusión, dilatación y/o aneurismas de las mismas. La afectación cardíaca también es común pudiendo presentarse como pericarditis, miocarditis e incluso patología coronaria. En cambio, la cardiopatía hipertrófica (CHT) es una complicación excepcional muy poco descrita en la literatura. A continuación, presentamos el caso de una mujer de 32 años que

consultó en nuestro servicio por cifras de presión arterial (PA) persistentemente elevadas objetivadas como hipertensión arterial (HTA) maligna, hallando un daño avanzado y severo de las arterias de gran calibre y asociado a CHT.


## PALABRAS CLAVE

Cardiopatía hipertrófica, angioplastia renal, Arteritis de Takayasu.


## INTRODUCCIÓN

En nuestro medio, la gran mayoría de hipertensiones arteriales (HTA) que se diagnostican se calfican como esenciales. El hecho de encontrar algún criterio de sospecha (hipertensión severa o resistente, incremento rápido de cifras de presión arterial (PA), edad menor de 30 años en pacientes no obesos, HTA maligna o acelerada, etc.) nos debe obligar a valorar una posible etiología secundaria. Entre estas destacan por su frecuencia la enfermedad renal crónica, el hiperaldosteronismo primario, la apnea obstructiva del sueño… siendo la primera causa de HTA secundaria la de etiología vasculorrenal.

A continuación presentamos un caso de una mujer de 32 años con Arteritis de Takayasu precisando la intervención sobre la estenosis de la arteria renal derecha por las implicaciones clínicas mediante angioplastia.

## DESCRIPCION DEL CASO CLÍNICO

Mujer de 32 años con antecedentes personales de cardiopatía hipertrófica (CHT) no obstructiva e HTA de difícil control. No fumadora ni otros hábitos tóxicos. Consulta en el Servicio de Urgencias por dolor abdominal de un mes de evolución asociado a sensación nauseosa que relaciona con las ingestas. En la anamnesis dirigida refería debilidad y claudicación en la extremidad superior izquierda así como dolor torácico asociado a los esfuerzos desde hace varios meses. No se hallaron síntomas de fallo cardíaco, inflamación articular, fiebre, alteraciones de visión o semiología de síndrome constitucional. El examen físico relevó unas cifras de PA de 183/59 en el miembro superior derecho y 84/62 en el izquierdo con un pulso radial significativamente menor en dicho miembro. En la auscultación destacaba a nivel cardíaco un soplo sistólico IV/VI irradiado al área carotídea de predomino en foco aórtico y un soplo abdominal irradiado a ambas arterias renales. El pulso en ambos miembros inferiores era simétrico y significativamente disminuido.

Los hallazgos de laboratorio más significativos fueron una anemia normocítica (Hb 9.9 mg/dL) y un fallo renal establecido grado IIIb (Creatinina 2.32 mg/

dL, con un filtrado glomerular estimado de 34 mL/min). Los reactantes de fase aguda incluyendo la proteína C reactiva se encontraron en rasgo normal, así como los marcadores cardíacos. Los tests de Autoinmunidad, incluyendo ANAs y ANCAs, fueron negativos. La radiografía de tórax realizada en Urgencias sólo mostró una cardiomegalia acompañándose de un electrocardiograma con signos de hipertrofia del ventrículo izquierdo según los criterios de Sokolow-Lyon (S en V1 y R en V6 mayor de 35 mm) con las consiguientes alteraciones de la repolarización secundarias a ésta (Fig. 1A). Se realizó un Test de Esfuerzo que reveló una isquemia subendocárdica marcada patente a los esfuerzos moderados. Tanto la Ecocardiografía Transtorácica como la Cardioresonancia magnética confirmaban la presencia de hipertrofia concéntrica del ventrículo izquierdo en grado moderado-severo con Fracción de Eyección conservada, sin dilatación de la aurícula izquierda y con una anchura máxima de 19 mm de la pared cardíaca a nivel anteroseptal (Fig 1B). La Ecografía con Doppler de ambos riñones reveló una disminución significativa del calibre de la pared de la aorta a nivel suprarrenal, con una velocidad superior a los 500cm/seg., y observándose un flujo patológico en ambas arterias renales (Índice de Resistencia Intrarrenal de 0.3 en la izquierda y 0.4 en la derecha) (Fig. 2). En Angiotomografía computarizada (angioTAC) torácico y abdominal se pudo apreciar disminución significativa del calibre de la aorta torácica, tronco braquiocefálico, ambas arterias carótidas comunes y la sección proximal de ambas arterias subclavias, con oclusión completa de la arteria sublclavia distal pero recanalizada con colaterales en su porción más distal. A nivel abdominal se observó estenosis significativa de la aorta, arteria mesentérica superior y arteria renal derecha, y una oclusión completa del tronco celíaco y arteria renal derecha correctamente reperfundidas por colaterales (Fig. 3). La Tomografía con Emisión de Positrones (PET-TC) no mostró ningún foco hipermetabólico sugerente de actividad inflamatoria en ninguna de las grandes y medianas arterias mencionadas previamente.

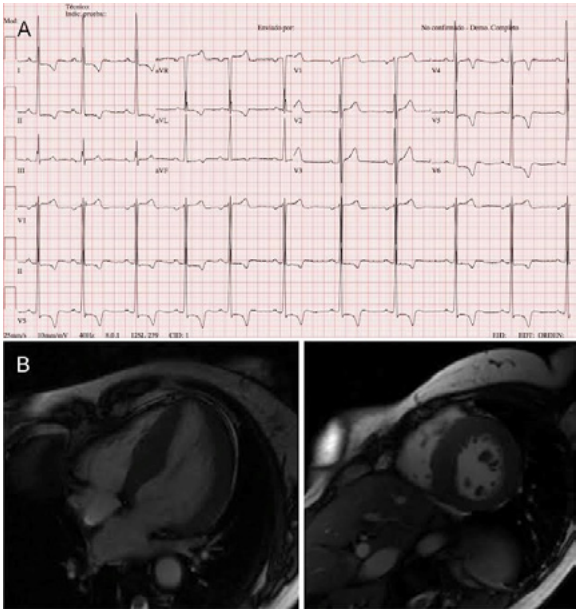


**Fig 1.** *EKG en Urgencias. Muestra signos de HVI según los criterios de Sokolow (S + R de V1 y V6 respectivamente > 35mm). Corte Cardio-resonancia mostrando HVI concéntrica.*

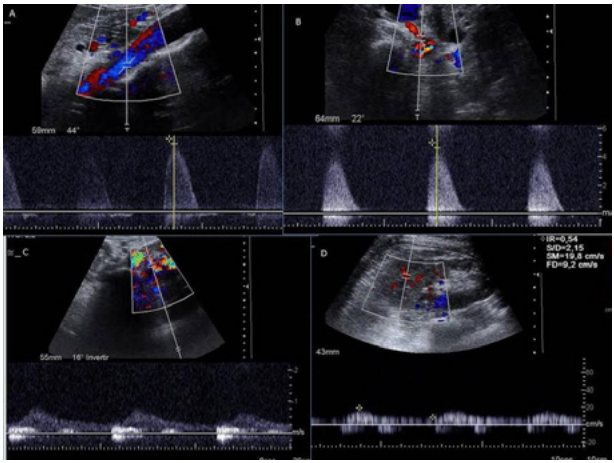


**Fig 2**. *ECO Doppler de arterias renales que muestra alteración significativa de los flujos*

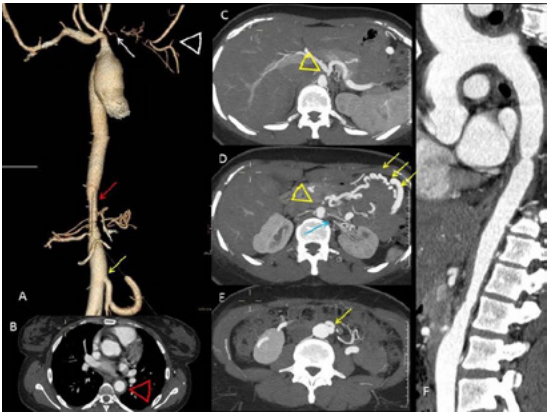


**Fig 3.** *Angiografía que muestra las distintas estenosis y disminuciones de calibre en las arterias abdominales previamente comentadas.*

## DIAGNÓSTICO DIFERENCIAL Y JUICIO CLÍNICO

Según los criterios del American College of Rheumatology la paciente presenta una Arteritis de Takayasu cumpliendo todos ellos. Dado el cuadro clínico y los hallazgos encontrados el diagnóstico diferencial que cabría plantearse incluye en primer lugar la Displasia Fibromuscular (DFM), esperando encontrar en las pruebas radiológicas la imagen típica en "rosario de cuentas". Otros diagnósticos menos probables incluirían la afectación vascular de Ehler-Danlos siendo el resto del cuadro clínico poco acompañante o la enfermedad ateroembólica ya establecida que dada la edad de la paciente y la ausencia de otros factores de riesgo cardiovascular se hace muy improbable.

Desde el punto de vista radiológico la arteritis de Takayasu y el resto de enfermedades inflamatorias sistémicas que afectan a grandes vasos es más complicado, siendo de utilidad el predominio de afectación de la aorta y sus ramificaciones principales en nuestro caso. Esta afectación no suele estar presente en la DFM. Añadir que en fases avanzadas de esta enfermedad (y resto de vasculitis sistémicas) los datos de laboratorio que reflejan actividad e inflamación pueden estar disminuidos o normales si se ha cronificado el proceso. En estos casos, el diagnóstico diferencial con la DFM puede ser más complicado.en general ayudan a hacer el diagnóstico.

## TRATAMIENTO Y EVOLUCIÓN

Durante su estancia en el Hospital, la paciente mantuvo un estado general conservado y estable hemodinámicamente, comprobando una mejoría progre-

siva del dolor abdominal y las náuseas simplemente con la reducción de la cantidad de alimento en cada comida. Dada la normalidad del PET-TC y la nula elevación de reactantes de fase aguda el tratamiento inmunosupresor no llegó a iniciarse. El tratamiento intervencionista de la estenosis de la arteria renal derecha sí se realizó dada la importancia clínica que presentaba (HTA, fallo renal), siendo imposible intentarlo en la izquierda dada la oclusión completa. También se procedió a una Angio-coronariografía en el mismo proceso que no mostró ninguna lesión significativa del árbol coronario.

En las semanas siguientes se apreció una mejoría progresiva de la función renal y un descenso significativo de la cifras de PA, alcanzando finalmente un filtrado glomerular de 50 mL/min y manteniéndose sólo con dos tratamientos antihipertensivos (bisoprolol y amlodipino). Tras seis meses del Alta Hospitalaria, la paciente se mantuvo clínicamente estable aunque con aceptable control de las cifras de PA aunque con clínica isquémica abdominal y mínimo dolor torácico con esfuerzos moderados.

## DISCUSIÓN

Aunque la mayoría de la hipertensiones arteriales son primarias o esenciales, debe sospecharse etiología secundaria en caso de HTA resistente al tratamiento médico, HTA de debut en personas menores de 30 años, HTA maligna o un aumento brusco no explicado de la cifras de PA. Se recomienda su estudio en diferentes situaciones como en el caso de nuestra paciente en el que presenta diferencia de PA entre ambos miembros superiores, soplo abdominal o asociando otra sintomatología de perfil vascular. Los hallazgos clínicos y la presencia de estenosis renal bilateral así como afectación de la aorta abdominal en la Ecografía, nos hizo sospechar de patología sistémica que se confirmó con el Angio-TAC, concluyendo el diagnóstico definitivo de arterirtis de Takayasu según los criterios del American College of Rheumatology. En este tipo de afectación vascular uno de los factores pronósticos más relevantes es que exista estenosis de las arterias renales, siendo aún más importante si asocia fallo renal. En los casos como el de nuestra paciente al existir manifestación sistémica como es la HTA y el descenso marcado del filtrado glomerular se hace recomendable el tratamiento invasivo con apertura mediante stent endovascular.

La arteritis de Takayasu es una vasculitis de grades vasos, crónica y de etiología desconocida (se ha estudiado posible base inmunogenética pero no se ha demostrado). Afecta a la aorta y sus ramas principales. A nivel epidemiológico, destaca que de cada 10 pacientes 9 son mujeres y en edades jóvenes (menor de 40 años). Es mayor la prevalencia en la población asiática.

Las manifestaciones clínicas varían entre un amplio espectro de posibilidades dependiendo del grado de afectación. En estadios tempranos es poco frecuente la clínica isquémica siendo la más relevante la claudicación de miembros, la patología coronaria, digestiva, pérdida de visión o mareos/síncopes por descenso de flujo a nivel central. Debido a las citoquinas inflamatorias también puede presentarse como síndrome constitucional predominando la astenia, la anorexia y la pérdida de peso. Más del 50% de los pacientes desarrollan hipertensión arterial secundaria a la estenosis u oclusión de las arterias renales. Cabe destacar que dentro de las posibles complicaciones ampliamente descritas una de las más importantes comorbilidades es la afectación cardíaca (ver introducción). En nuestro caso, se observa la peculiaridad de que la patología concomitante es la CHT, muy poco descrita en la literatura como posible complicación de la arteritis de Takayasu, y pudiendo tratarse de un hallazgo casual, sin poder descartar cierta base etiológica.

La patogénesis de la arteritis de Takayasu se define como similar a la arteritis de células gigantes, predominando los mecanismos mediados por células proinflamatorias. En la biopsia de las arterias afectas se aprecian granulomas en la pared arterial. También suelen afectarse la lámina elástica y la capa musuclar media, provocando tras ello la afectación aneurismática característica. Si la afectación progresa puede llegar a la capa luminal y provocar estenosis. Por tanto, en la arteritis de Takayasu pueden apreciarse en las arterias afectadas engrosamientos de la pared, aneurismas y estenosis dependiendo del grado y el tipo de afectación. En casos muy avanzados, como es el caso de nuestra paciente, puede llegar incluso a la oclusión total de la arteria, provocando una red colateral para irrigar la zona distal a la porción afecta.

Para el diagnóstico es prioritario establecer una sospecha clínica basada en las anamnesis por órganos y aparatos así como una exploración clínica minuciosa. En el caso de nuestra paciente ambas fueron claves. Tras ello una elevación de reactantes de fase aguda puede apoyar el diagnóstico si sospechamos actividad en esta fase de presentación. Es reseñable que en estadios tan evolucionados como es este caso el proceso inflamatorio puede llegar a cronificarse haciendo que a nivel analítico no encontremos como hallazgos la elevación de reactantes de fase aguda e incluso no apreciar signos de actividad en el PET-TC. Posteriormente, para confirmar el diagnóstico es necesario realizar pruebas de imagen que encuentren lesiones sugerentes de afectación arterial en los vasos característicos. Por tanto, aquellas que puedan demostrar afectación arterial son las más interesantes como la Ecografía con potenciador Doppler, el TAC y el angioTAC e incluso, en caso de ser necesario, la aortografía. El PET-TAC se utiliza para medir actividad, siendo sugerente de esta el hallar focos hipermetabólicos a nivel de las paredes arteriales afectas.

En caso de actividad el tratamiento con inmusupresores es necesario, siendo los glucocorticoides y las terapias anticitoquinas inflamatorias los más utilizados. A su vez, puede ser necesario como en el caso de nuestra paciente el aplicar tratamientos invasivos para paliar las complicaciones.

Por último, destacar la importancia de estudiar e investigar las posibles causas de HTA secundaria, por sus posibles efectos a largo plazo si no se controlan correctamente este tipo de patologías. En el caso de nuestra paciente, hemos podido mejorar parcialmente con tratamiento invasivo parte de la sintomatología y de la afectación sistémica, pero quedando en una mujer de 32 años comorbilidades crónicas imposibles de recuperar.

| **TABLA 1: Criterios de clasificiación de 1990 de la Arteritis de Takayasu según el American College of Rheumatology:** | |
|---|---|
| **CRITERIOS** | **DEFINICIÓN** |
| **Edad ≤40 años** | Desarrollo de síntomas o hallazgos relacionados con arteritis de Takayasu con edad ≤40 años |
| **Claudicación de extremidades** | Desarrollo o empeoramiento de cansancio y mialgias de una o más extremidades con el esfuerzo, especialmente las extremidades superiores. |
| **Disminución de la presión en la arteria braquial** | Descenso de pulso en una o ambas arterias braquiales. |
| **Diferencia de presión superior 10mmHg** | Diferencia de al menos 10mmHg en PAS entre ambos brazos. |
| **Soplo sobre subclavia o aorta abdominal** | Soplo audible con auscultación sobre una o ambas subclavias o sobre aorta abdominal. |
| **Anormalidades en arteriografía** | Arteriografía muestra estrechamiento u oclusión de la aorta, ramas principales o grandes arterias en la parte proximal de las extremidades, no debido a arteriosclerosis, displasia fibromuscular u otras causas. |

## BIBLIOGRAFÍA


1. Keser G, Direskeneli H, Aksu K (2014) Management of Takayasu arteritis: a systematic review. Rheumatology (Oxford) 53:793-801.
2. Miloslavsky E, Unizony S (2014) The heart in vasculitis. Rheum Dis Clin North Am 40:11-26.
3. Dwivedi SK, Kharwar RB, Mehrotra A, Saran M, Chandra S, Saran RK (2014) Dilated cardiomyopathy with inferior wall myocardial infarction: a rare presentation of Takayasu arteritis. J Am Coll Cardiol doi: 10.1016/j.jacc.2013.10.095.

4. Satish OS, Ravikumar A, Koshy G, Patnaik AN, Rao DS (2002) Apical hypertrophic cardiomyopathy in association with Takayasu's arteritis. Indian Heart J 54:208-211.

5. Kim GB, Kwon BS, Bae EJ, Noh CI (2012) Takayasu arteritis presenting as dilated cardiomyopathy with left ventricular thrombus in association with ulcerative colitis. J Am Coll Cardiol doi: 10.1016/j.jacc.2011.11.080.

6. Baruteau AE, Martins RP, Boulmier D, Basquin A, Briard D, Gandemer V, Schleich JM (2012) Acquired left ventricular submitral aneurysms in the course of Takayasu arteritis in a child. Congenit Heart Dis 7:76-79.

7. Mason JC (2015) Takayasu arteritis: surgical interventions. Curr Opin Rheumatol 27:45-52.

8. Park HS, Do YS, Park KB, Kim DK, Choo SW, Shin SW, Cho SK, Hyun D, Choo W (2013) Long term results of endovascular treatment in renal arterial stenosis from Takayasu arteritis: angioplasty versus stent placement Eur J Radiol 82:1913-1918.

9. Vasbinder GB, Nelemans PJ, Kessels AG, Kroon AA, Maki JH, Leiner T, et al Accuracy of computed tomography angiography and magnetic resonase angiography for diagnosing renal artery stenosis. Ann Intern Med 2004;141:674-82.

10. Gowda MS, Loeb AL, Crouse IJ, Kramer PH. Complementary roles of color-flow duplex imaging and intravascular ultrasound in the diagnosis of renal artery fibromuscular displasia: should renal arteriography serve as the «gold standard»? Am J Coll Cardiol 2003;41:1305-11.

CASO CLÍNICO 13

# HIPOPOTASEMIA EN HIPERTENSION ARTERIAL REFRACTARIA

Ignacio Sánchez Molina
*MIR de nefrologia. Complejo hospitalario Jaen.*
*ignaciosanchezmolina90@gmail.com*

MARIA TERESA JALDO RODRIGUEZ
*FEA nefrologia. Fresenius Medical Care. Madrid.*
*maitejaldo86@hotmail.com*

ENOC MERINO GARCIA
*FEA nefrologia. Servicio de nefrología. Complejo hospitalario de Jaen.*
*enocmg@hotmail.com*

Mª CARMEN SANCHEZ PERALES
*FEA nefrologia. Servicio de nefrología. Complejo hospitalario de Jaen.*

MANUEL POLAINA RUSILLO
*FEA nefrología. Unidad de hipertensión arterial. Servicio de nefrología. Complejo hospitalario de Jaen.*
*nefropolaina@yahoo.es*

## RESUMEN

Presentamos el caso de un paciente varón de 40 años, fumador y obeso, que es derivado por hipertensión de reciente debut, conocida a raíz de dos crisis hipertensivas acompañadas de palpitaciones, tratadas en urgencias, con mal control tensional (>180/100 mmHg), a pesar de haber iniciado tratamiento con triple terapia en las consultas de Medicina Interna. En el estudio completo realizado en consulta de Nefrología destacan niveles de renina bajos con niveles de aldosterona normales, y cociente aldosterona/actividad de renina plasmáticas (arp) elevado, por lo que se solicita TAC abdomen con contraste siendo las glándulas suprarrenales normales. Se diagnóstica de hipertensión arterial esencial y se modifica tratamiento a valsartán, amlodipino, hidroclorotiazida y doxazosina, a pesar de lo cual continúa con mal control tensional. Al encontrar en últimos controles analíticos hipopotasemia de forma reiterada, y dado que las pruebas complementarias realizadas para descartar otras causas secundarias de hipertensión son normales, se pauta Ameride y se solicita test genético para confirmar la sospecha de Síndrome de Liddle.

## PALABRAS CLAVE

HTA mal controlada, hipopotasemia, renina, aldosterona, TAC abdomen, Síndrome Liddle

## INTRODUCCIÓN

El síndrome de Liddle es una forma de pseudohiperaldosteronismo, con niveles de aldosterona bajos, caracterizado por hipertensión arterial a expensas de aumento de volumen extracelular, hipopotasemia y alcalosis metabólica[1]. Tiene una base genética, autosómica dominante, y la alteración principal se sitúa en los canales de sodio, debido a mutaciones en las subunidades beta o gamma de dichos canales[2].

Se debe sospechar en pacientes hipertensos, con poliuria y polidipsia, sobre todo si tienen antecedentes familiares[3], y presencia de alcalosis metabólica, hipocaliemia, con niveles de renina y aldosterona bajos con cortisol normal como hallazgos analíticos. El triamterene o amiloride es el tratamiento de elección, ya que impiden la reabsorción tubular de Na al inhibir los canales de sodio.

## DESCRIPCIÓN DEL CASO CLÍNICO

### ANTECEDENTES PERSONALES

Fumador, Obesidad, HTA de debut hace dos meses a raíz de crisis hipertensivas en urgencias acompañadas de palpitaciones y cefalea holocraneal. Intervenido de cornetes nasales y adenoides. Trastorno psicótico en tratamiento con Olanzapina, Paliperidona y Biperidona.

Enfermedad actual: Paciente derivado de la consulta de Medicina Interna por TA elevada de difícil control (>180/100 mmHg), a pesar de tratamiento con valsartán 160, amlodipino 5 mg y doxazosina 8 mg cada 24 horas. Además refiere cefalea intensa holocraneal, con nauseas así como palpitaciones y sensación de temblor distal coincidiendo con cifras de TA >180/100 mmHg.

### EXPLORACIÓN FÍSICA

TA: 196/120 mmHg. FC: 88 lpm. Talla: 170 cm. Peso: 90 Kg. IMC: 31 Kg/$m^2$. Resto de la exploración respiratoria, cardiaca y abdominal normal.

### PRUEBAS COMPLEMENTARIAS

- Hemograma: Hb 15,7 g/dl, Hto 46,5 %, leucocitos 6540/mm3, plaquetas 155000/mm3

- Bioquímica: Glucosa 102 mg/dl, urea 37 mg/dl, Creatinina 1,01 mg/dl, sodio 139, potasio 3,3 mEq/L, GOT, GPT, GGT, CK, proteínas totales normales. pH 7.47 HCO3 33mmol/L.
- TSH, Cortisol basal, 17β-Estradiol, DHEA, Testosterona: normales. Actividad de renina plasmática 0,7 µU/mL (baja) con aldosterona 62,9 pg/Ml (normal).
- Orina 24 horas: Albúmina/Cr 2,41 mg/g, proteínas/Cr 0,31 mg/g, albuminuria 4,03 mg/L, proteinuria 65 mg/día. Metanefrinas y normetanefrinas normales
- Sedimento orina: normal. Bioquímica orina: cr 167 mg/dl, sodio 146, potasio 49,6 mEq/L
- Radiografía Tórax: sin hallazgos significativos.
- Fondo de ojo: retinopatía hipertensiva grado II-III.
- Ecocardiograma: HVI septal ligera con FE normal y función diastólica normal.

## JUICIO CLÍNICO Y/O DIAGNÓSTICO DIFERENCIAL

HTA a estudio (esencial vs causas secundarias).

## EVOLUCIÓN

Cuando el paciente se deriva a nuestra consulta de Nefrología se modifica tratamiento antihipertensivo con Doxazosina 4 mg, Valsartán 160 mg más Amlodipino 10 mg e Hidroclorotiazida 12,5 mg cada 24 horas para conseguir control tensional. Se solicita un registro de monitorización ambulatoria de presión arterial (MAPA) apreciándose cifras medias de TA de la totalidad del periodo de 150/98 mmHg, considerando los subperiodos diurnos (TA 153/101 mmHg) y nocturnos (TA 142/90 mmHg), no conservando el ritmo nictameral (Imagen 1). Se amplió estudio con analítica completa, incluyendo perfil tiroideo, PTH, Cortisol, ACTH, Catecolaminas, Acido Vanilmandélico y Metanefrinas; Inmunología con IgG, IgA, IgM, Complemento, ANA, Anti DNA, ANCA y Anti ENAs, serología viral (VHB y VHC) siendo todo normal. Además se realizó una ecografía abdominal incluyendo eco-doppler renal con el único hallazgo de litiasis renal derecha. Los índices de resistencia resultaron normales, descartándose estenosis de arterias renales (Imagen 2 y 3). Durante su seguimiento en consulta continúa presentando TA elevada con cifras de TA 178/119 mmHg con automedida de la presión arterial (AMPA) oscilantes, por lo que se intensifica el tratamiento con valsartán 320 mg más amlodipino 10 mg más hidroclorotiazida 25 mg, doxazosina 8 mg

y espironolactona 25 mg cada 24 horas, y se solicita TAC de suprarrenales para descartar adenoma o hiperplasia suprarrenal, no mostrando alteraciones. En última revisión en consulta mantiene cifras de tensión arterial elevadas (175/118 mmHg), destacando en últimas analíticas de rutina hipopotasemia de forma repetida, con un cociente aldosterona/actividad de renina plasmática >90, por lo que se solicita RMN para descartar alteraciones a nivel suprarrenal y se plantea realizar test geneético para confirmar diagnóstico de sospecha de síndrome de Liddle. La RMN resultó normal y tras pautar ameride, en la última revisión presenta cifras de TA elevadas aunque mejor controladas (160/90 mmHg), por lo que se añade moxonidina 0.4mg para optimizar tratamiento hipotensor y se diagnostica de Síndrome de Liddle como diagnóstico de exclusión, en espera de confirmación definitiva mediante test genético solicitado.

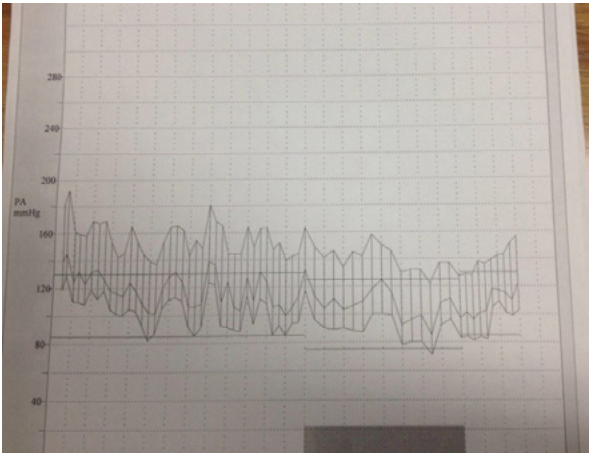


**Imagen 1:** *Registro de monitorización ambulatoria de presión arterial (MAPA) del paciente*

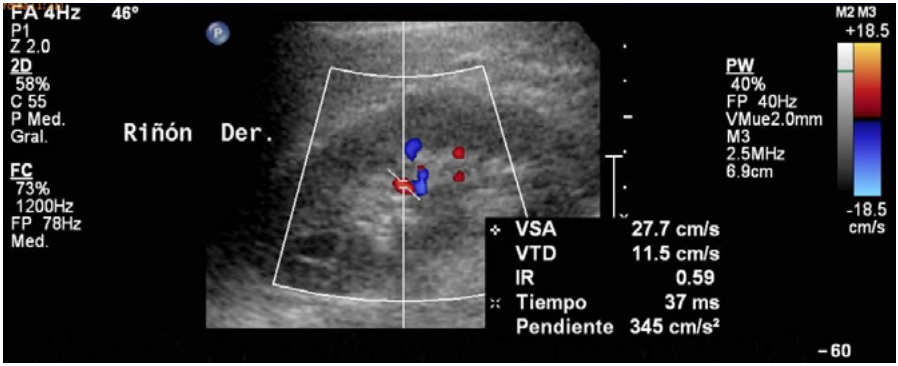


**Imagen 2:** *Riñón derecho de tamaño normal con litiasis en la región interpolar. No se observan alteraciones significativas en la vascularización renal.*

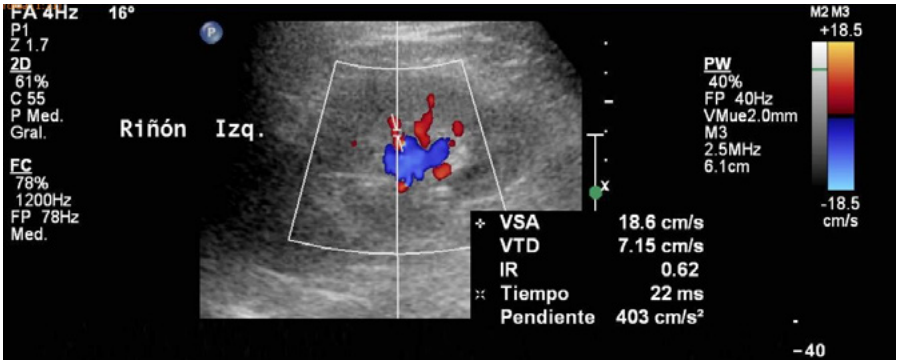


**Imagen 3:** *Riñón izquierdo con morfología y tamaño normal, sin alteración de las vascularización*

## DIAGNÓSTICO FINAL

Hipertensión secundaria a Síndrome de Liddle.

## DISCUSIÓN

Entre las causas raras de HTA figura el síndrome de Liddle, que es una tubulopatía de base genética, de herencia autosómica dominante (AD), caracterizada por HTA grave de comienzo precoz, hipopotasemia, alcalosis metabólica y supresión del eje renina-angiotensina-aldosterona (SRRA)[1]. La afectación se

localiza en el cromosoma 12p12, y es debida a mutaciones en los genes que codifican el canal epitelial del Na en el túbulo colector, también conocido como canal de Na sensible a amiloride, induciendo aumento de la reabsorción tubular de Na, expansión de volumen e HTA[2], simulando un hiperaldosteronismo primario, pero con niveles de aldosterona reducidos. La reabsorción de Na de forma mantenida se debe al aumento del número de canales de Na y a la falta de inhibición de la actividad de estos canales cuando la concentración de Na intracelular alta. Por otro lado, la respuesta a la aldosterona es mantenida[4].

La mayoría de los pacientes se diagnostican en la infancia o en la adolescencia, aunque algunos no son diagnosticados hasta la época adulta. La ausencia de hipocaliemia ha sido demostrada en un número nada despreciable de pacientes, en tal caso, la existencia de antecedentes familiares de hipertensión temprana, con hipocaliemia en algunos casos, debería sugerirnos la posibilidad de un Síndrome Liddle[3]. Sin embargo, también se han descrito casos esporádicos[5]. Por lo que la ausencia de historia familiar no excluye el diagnóstico. Los pacientes con Síndrome de Liddle que presentan la triada clásica de hipertensión, hipocaliemia y alcalosis son los que aparecen en la infancia. Lo que es común en todos los casos es encontrar la actividad de renina plasmática baja (a diferencia del hiperaldosteronismo primario) junto con niveles bajos de aldosterona tanto en plasma como en orina[4]. El método más fiable para establecer el diagnóstico es el test genético[5].

El diagnóstico diferencial incluye algunas formas de hiperplasia adrenal congénita, tumor adrenal productor de DOC, resistencia familiar a cortisol, Síndrome de Cushing, ingestión de licor, Síndrome de exceso de corticoides aparente.

El tratamiento se basa en el amiloride o el triamterene, que son diuréticos ahorradores de potasio, que bloquean directamente los canales de Na a nivel de túbulo colector, y pueden corregir la hipertensión y la hipopotasemia al mismo tiempo. Sin embargo, la espironolactona es inefectiva en este síndrome porque el incremento de la actividad del canal de Na no depende de la aldosterona[4,7].

## BIBLIOGRAFÍA


1. Liddle GW, Bledsoe T, Coppage WS. A familiar renal disorder simulating primary aldosteronism but with negligible aldosterone secretion. Trans Assoc Am Phys 1963;76:199-213

2. Botero- Vélez M, Curtiss JJ, WarnocK DG. Liddle,s síndrome revisited a disorder of sodium reabsorption in the distal tubule. N Engl J Med 1994;330:178-81

3. Botero-Velez M, Curtis JJ, WarnocK DG, Brief report: Liddle,s syndrome revisited- a disorder of sodium reabsorption in the distal tubule. N England J Med 1994: 330: 178

4. Auberson M, Hoffman-Pochon N, Vandewalle A, et al. Epithelial Na+ channel causing Lidde,s síndrome retain ability to respond to aldosterona and vasopressin. Am J Physiol 2003; 285: F459

5. Achard JM, Hadchouel J, Faure S, Jeunemaitre X. Inherited sodium avid states. Adv Chronic Kidney Dis 2006; 13:118

6. Yamashita Y, Koga M, Takeda Y, et al. Two sporadic cases of Liddle,s syndrome caused by de novo ENaC mutations. Am J Kidney Dis 2001;37:499

7. Sakamoto N, Uda M, Kojima S, et al. Hypertension, hypokaliemia and hypoaldosteronismo with suppresed renin: a clinical study of a patient with Liddle,s síndrome. Endocrinol Jpn 1981;28:358

CASO CLÍNICO 14

# PACIENTE DE 27 AÑOS CON SHOCK CARDIOGÉNICO POST-INFARTO AGUDO DE MIOCARDIO

Laura Limia Pérez
*Especialista Interno Residente Medicina Interna. HU Reina Sofía de Córdoba.*
*laura_limia@hotmail.com*

María Fuentes Spínola
*Especialista Interno Residente Medicina Interna. HU Reina Sofía de Córdoba.*
*mariafuentes88@gmail.com*

Chanterelle Rodríguez Rodríguez
*Especialista Interno Residente Medicina Interna. HU Reina Sofía de Córdoba.*
*chanti.roro@gmail.com*

José María Costa Mateo
*Especialista Interno Residente Medicina Interna. HU Reina Sofía de Córdoba.*
*jmcostamateo@gmail.com*

Francisco Gómez Delgado
*Facultativo Especialista de Área Medicina Interna. Unidad de Lípidos y Arteriosclerosis. HU Reina Sofía de Córdoba.*
*jimynaceo@hotmail.com*

Francisco José Fuentes Jiménez
*Facultativo Especialista de Área Medicina Interna. Unidad de Lípidos y Arteriosclerosis. HU Reina Sofía de Córdoba.*
*fjfuentesjimenez@yahoo.es*

## RESUMEN

Introducción: La hipercolesterolemia familiar heterocigota constituye una alteración del metabolismo lipídico con elevado riesgo cardiovascular con desarrollo de cardiopatía isquémica, arteriopatía periférica y/o enfermedad cerebrovascular de forma precoz. Su diagnóstico es fundamental para iniciar medidas que consigan alcanzar objetivo terapéutico de concentración de colesterol LDL en estos pacientes.

## DESCRIPCIÓN DEL CASO CLÍNICO

Varón de 27 años que presenta infarto agudo de miocardio con shock cardiogénico secundario con necesidad de ingreso en UCI, aminas vasoactivas, balón de contrapulsación aórtico y ECMO. Perfil lipídico con concentraciones de colesterol LDL de 258 mg/dL y de lipoproteína (a) de 180 mg/dL.

## DISCUSIÓN

Ante la sospecha de hipercolesterolemia familiar heterocigota se realizó estudio genético con doble mutación heterocigota para gen de receptor de LDL y gen de la Apolipoproteína B100. Además, se inició tratamiento con dosis máximas de atorvastatina más ezetimibe obteniendo reducciones de LDL pero sin alcanzar objetivo terapéutico de LDL<70 mg/dL por lo que se incluyó al paciente en ensayo clínico con inhibidor de PCSK9. En pacientes de muy alto riesgo cardiovascular, intolerantes a estatinas o que no alcancen objetivo de LDL con tratamiento hipolipemiante estándar, los inhibidores de PCSK9 ya constituyen una alternativa terapéutica a considerar.

## PALABRAS CLAVE

hipercolesterolemia familiar, estatinas, colesterol LDL, lipoproteína (a), inhibidores de PCSK9.

## INTRODUCCIÓN

La hipercolesterolemia familiar heterocigota (HeFH) es una alteración monogénica del metabolismo lipídico, causada por mutaciones autosómicas dominantes en los genes del receptor LDL, la apolipoproteína B100 y la convertasa de proteínas subtilisina/kexina (PCSK9) [1]. Aproximadamente el 90% corresponden a mutaciones del receptor LDL, para el cual se han identificado más de 1200 mutaciones diferentes [2].

Su prevalencia estimada es de 1 de cada 500 individuos [2, 3] pero recientes estudios indican que podría ser mayor, existiendo una alta tasa de infradiagnóstico e infratratamiento en esta entidad. La HeFH se ha asociado con un mayor riesgo de desarrollo de enfermedad coronaria prematura, ictus y enfermedad vascular periférica.

Una importante proporción de pacientes con HeFH no conocida presentan un síndrome coronario agudo (SCA) como primera manifestación clínica. La prevalencia de HeFH en pacientes con SCA prematuro se estima entre el 1,6 y el 4,8%, siendo en la población general del 0,2% [3]. Además, en pacientes menores de 60 años hospitalizados por SCA esta prevalencia podría alcanzar hasta el 50% [4].

Las medidas terapéuticas, tanto modificadoras del estilo de vida como farmacológicas en la HeFH tienen como objetivo la prevención del riesgo cardiovascular. Las estatinas constituyen la primera línea de tratamiento y han demostrado la disminución de la mortalidad cardiovascular entre un 25-48% [5]. Las últimas guías establecen como objetivo a alcanzar en adultos con HeFH

una concentración de LDL menor de 100 mg/dL o al menos la reducción del 50% sobre el nivel inicial. Este objetivo es alcanzado en tan sólo un 11% de los pacientes [6]. Hasta el año 2014 la única alternativa terapéutica en pacientes fuera de objetivo, con muy alto riesgo cardiovascular, intolerancia a estatinas o en hipercolesterolemia familiar homocigota (HoFH) era la LDL-aféresis hasta la aparición de los anticuerpos anti PCSK9. La PCSK9 es una serina proteasa involucrada en la degradación del receptor de LDL con lo que la inhibición de esta molécula conlleva un aumento de la expresión de receptores de LDL sobre la célula con la final reducción de la concentración de LDL plasmático [7].

## DESCRIPCIÓN DEL CASO CLÍNICO

MOTIVO DE CONSULTA: (09/01/2015): Dolor torácico típico.

ANTECEDENTES PERSONALES: Sin interés. No hábitos tóxicos. Sin tratamiento habitual.

ANTECEDENTES FAMILIARES: Padre con hipercolesterolemia. Madre y hermanos sanos.

ENFERMEDAD ACTUAL: Varón de 27 años que consulta en Urgencias por dolor torácico típico asociado a cortejo vegetativo con elevación del ST en el electrocardiograma en derivaciones de cara inferior, elevación de troponinas y disfunción ventricular izquierda con hipoquiseia inferior.

Se realiza coronariografía con evidencia en la fase diagnóstica de enfermedad de 3 vasos: oclusión aguda de descendente anterior (DA) en su tercio proximal, lesión severa en el origen de la obtusa marginal (OM1), coronaria derecha (CD) con lesión crítica en tercio medio y oclusión distal. En fase terapéutica: sobre DA se realiza tromboaspiración y se implantan 2 stents farmacoactivos (Absorb). En CD se realiza tromboaspiración y se implantan stents convencionales (PK y ML). A pesar de angioplastia primaria, el paciente desarrolla disfunción severa de ventrículo izquierdo con fracción de eyección (FEVI) estimada del 25% y shock cardiogénico con necesidad de ingreso en Unidad de Cuidados Intensivos precisando de aminas, intubación orotraqueal, balón de contrapulsación intraaórtico y colocación de sistema de oxigenación con membrana extracorpórea (ECMO).

EXPLORACIÓN FÍSICA

A su llegada a planta tras alta de UCI, aceptable estado general, consciente, orientado y colaborador. Normohidratado y normoperfundido. Eupneico en reposo. En la auscultación cardiorrespiratoria los tonos eran rítmicos sin soplos y el murmullo vesicular conservado sin ruidos sobreañadidos. El abdomen era

blando, no doloroso a la palpación, sin masas ni megalias. Los miembros inferiores no presentaban edemas ni signos de trombosis venosa profunda con pulsos periféricos conservados y simétricos.

PRUEBAS COMPLEMENTARIAS

- Analítica en planta: Hemograma: hemoglobina 10.9 g/dL, resto normal. Coagulación: normal. Bioquímica: glucosa 213 mg/dL, sodio 127 mEq/L, gamma glutamil transpeptidasa 235 U/L, colesterol total 313 mg/dL, lipoproteínas de alta densidad (c-HDL) 25 mg/dL, lipoproteínas de baja densidad (c-LDL) 258 mg/dL, triglicéridos 147 mg/dL, lipoproteína (a) 180 mg/dL.
- Ecocardiograma: Disfunción sistólica moderada de ventrículo izquierdo con FEVI subjetiva en torno al 35%. Aquinesia septal. Insuficiencia mitral (IM) funcional leve.

## JUICIO CLÍNICO

Shock cardiogénico post infarto agudo de miocardio. Revascularización percutánea de 3 vasos con stents farmacoactivos y convencionales. Hipercolesterolemia e hiperlipoproteinemia a. Probable hipercolesterolemia familiar.

## DISCUSIÓN Y TRASCENDENCIA CLÍNICA

El paciente es derivado a la Unidad de Lípidos de Medicina Interna del Hospital Universitario Reina Sofía para diagnóstico y manejo de la probable HeHF realizándose el diagnóstico genético con resultado de mutación del gen del receptor de LDL (M292) y del gen de la apolipoproteína B100 (c.10294C>G) en heterocigosis y se instauró tratamiento con rosuvastatina 40 mg al día y ezetimibe 10 mg al día. Tras tratamiento con estatinas de alta potencia a dosis máxima y ezetimibe, la concentración de LDL alcanzada fue de 141 mg/dL y la lipoproteína (a) se mantuvo en 185 mg/dL. Dado que se trataba de un paciente de muy alto riesgo cardiovascular en prevención secundaria y con nivel de LDL muy alejado del objetivo (LDL<70 mg/dL) se propone para inclusión en ensayo clínico con anticuerpo monoclonal antiPCSK9 (Ensayo SPIRE-LL: Bococizumab frente a placebo). Durante el ensayo el paciente había recibido el fármaco existiendo una reducción de LDL de hasta 32 mg/dL y de lipoproteína (a) de hasta 87 mg/dL suponiendo una reducción sobre los niveles en el momento de la inclusión en el ensayo del 77,4% y del 51,7% respectivamente. Dada la espectacular respuesta del paciente al tratamiento con inhibidores de PCSK9,

tras finalizar su participación en el ensayo ha continuado recibiendo tratamiento con Evolocumab asociado al tratamiento hipolipemiante de base, (Gráfico 1).

*Gráfico 1. Evolución de la concentración de LDL y lipoproteína (a).*

Los inhibidores de PCSK9 han supuesto un salto cualitativo en el tratamiento de la hipercolesterolemia desde que en el año 2012 comenzaron los ensayos en fase I donde ya se evidenció su eficacia y tolerabilidad en cuanto a la reducción de los niveles de LDL así como su efecto sobre de la lipoproteína (a), triglicéridos, HDL y ApoB.

En el ensayo OSLER fase II y III, Evolocumab demostró una disminución media de LDL del 61% y aunque no fue diseñado para evaluar el impacto sobre el riesgo cardiovascular, análisis post hoc demostraron una reducción relativa de aparición de evento cardiovascular de hasta el 56% [8].

En el ensayo ODYSSEY fase III, Alirocumab demostró resultados similares en cuanto a concentración de LDL y eventos cardiovasculares y además se observó un descenso de lipoproteína (a) de hasta el 26% [9].

La lipoproteína (a) constituye un predictor independiente de riesgo cardiovascular y hasta la fecha no se había evidenciado respuesta de ésta a ninguna terapia convencional. En pacientes con HeHF el riesgo cardiovascular es significativamente mayor con niveles de lipoproteína (a) >50 mg/dl independientemente de la concentración de LDL [10]. En nuestro caso no sólo fue relevante la disminución del LDL, sino la reducción marcada de lipoproteína (a) que no había presentado respuesta al tratamiento inicial.

La HeFH constituye un trastorno genético relativamente prevalente que conlleva un alto riesgo de enfermedad cardiovascular prematura, como en el caso expuesto, y en cuyo tratamiento los inhibidores de la PCSK9 juegan un papel fundamental actualmente. Éstos se han demostrado eficaces, y a la espera de resultados sobre seguridad a largo plazo e impacto sobre la mortalidad cardiovascular, quedan restringidos a pacientes de muy alto riesgo cardiovascular con inadecuada respuesta a terapia estándar o intolerancia a estatinas.

## BIBLIOGRAFÍA


1. Parizo J, Sarraju A, Knowles JW. Novel Therapies for Familial Hypercholesterolemia. Curr Treat Options Cardiovasc Med. 2016;18(11):64.

2. Nordestgaard BG, Chapman MJ, Humphries SE, Ginsberg HN, Masana L, Descamps OS, et al. Familial hypercholesterolaemia is underdiagnosed and undertreated in the general population: guidance for clinicians to prevent coronary heart disease: consensus statement of the European Atherosclerosis Society. Eur Heart J. 2013;34(45):3478-90a.

3. Benn M WG, Tybjaerg-Hansen A, Nordestgaard BG. . Familial hypercholesterolemia in the Danish general population: prevalence, coronary artery disease, and cholesterol-lowering medication. . The Journal of clinical endocrinology and metabolism. 2012;97:3956–64.

4. Dorsch MF, Lawrance RA, Durham NP, Hall AS. Familial hypercholesterolaemia is under-diagnosed after AMI. BMJ. 2001;322(7278):111.

5. Neil A, Cooper J, Betteridge J, Capps N, McDowell I, Durrington P, et al. Reductions in all-cause, cancer, and coronary mortality in statin-treated patients with heterozygous familial hypercholesterolaemia: a prospective registry study. Eur Heart J. 2008;29(21):2625-33.

6. Perez de Isla L, Alonso R, Mata N, Saltijeral A, Muniz O, Rubio-Marin P, et al. Coronary Heart Disease, Peripheral Arterial Disease, and Stroke in Familial Hypercholesterolaemia: Insights From the SAFEHEART Registry (Spanish Familial Hypercholesterolaemia Cohort Study). Arterioscler Thromb Vasc Biol. 2016;36(9):2004-10.

7. Arca M. Old challenges and new opportunities in the clinical management of heterozygous familial hypercholesterolemia (HeFH): The promises of PCSK9 inhibitors. Atherosclerosis. 2017;256:134-45.

8. Sabatine MS, Giugliano RP, Wiviott SD, Raal FJ, Blom DJ, Robinson J, et al. Efficacy and safety of evolocumab in reducing lipids and cardiovascular events. N Engl J Med. 2015;372(16):1500-9.

9. Robinson JG, Farnier M, Krempf M, Bergeron J, Luc G, Averna M, et al. Efficacy and safety of alirocumab in reducing lipids and cardiovascular events. N Engl J Med. 2015;372(16):1489-99.

10. Alonso R, Andres E, Mata N, Fuentes-Jimenez F, Badimon L, Lopez-Miranda J, et al. Lipoprotein(a) levels in familial hypercholesterolemia: an important predictor of cardio-vascular disease independent of the type of LDL receptor mutation. J Am Coll Cardiol. 2014;63(19):1982-9.

CASO CLÍNICO 15

# HIPERALDOSTERONISMO PRIMARIO Y ENFERMEDAD RENAL CRÓNICA RÁPIDAMENTE PROGRESIVA

Pablo Jesús Remón Ruiz
*Residente 3º año de Endocrinología y Nutrición, Hospital Universitario Virgen del Rocío, Sevilla. pjremonruiz@gmail.com / pablosco@gmail.com*

Alfonso Pumar López
*FEA Endocrinología y Nutrición, Hospital Universitario Virgen del Rocío, Sevilla*

Cecilia Gallego Casado
*Residente 4º año de Endocrinología y Nutrición, Hospital Universitario Virgen del Rocío, Sevilla*

Suset Dueñas
*Residente 4º año de Endocrinología y Nutrición, Hospital Universitario Virgen del Rocío, Sevilla*

Miriam Cózar Dueñas
*Residente 2º año de Endocrinología y Nutrición, Hospital Universitario Virgen del Rocío, Sevilla*

Miguel Angel Mangas Cruz
*FEA Endocrinología y Nutrición, Hospital Universitario Virgen del Rocío, Sevilla*

## RESUMEN

Presentamos el caso de una mujer de 39 años remitida a nuestra consulta por sospecha de hipertensión secundaria adrenal en contexto de HTA mal controlada de 8 años de evolución e imagen de adenoma suprarrenal. La paciente padecía HTA refractaria a tratamiento antihipertensivo (6 fármacos) y con rápida progresión de Enfermedad Renal Crónica (desde un estadio KDIGO G2A1 en 2015 a G3bA2 en FEBRERO/2017). Previamente se había realizado determinación de elemental de orina, autoanticuerpos (ANA y ANCA), estudio de hipercoagulabilidad que resultaron no patológicos y se realizó AngioTAC renal para evaluación de estenosis de arterias renales también con resultado no patológico. Como hallazgo incidental se observa pequeño adenoma de 5 mm dependiente de adrenal izquierda. Dicho hallazgo orienta el estudio y se procede a despistaje inicial de HTA secundaria adrenal.

Las pruebas de laboratorio resultaron en metanefrinas en orina repetidamente normales y en un cociente aldosterona plasmática/actividad angiotensina plas-

mática patológico (ARP 0.2 ng/mL/h; ALD 34.6 ng/dL con cociente ALD/ARP 173) en dos determinaciones. Debido a la refractariedad de la HTA de la paciente no fue posible suspender fármacos posiblemente confusores para el test.

Dicha prueba patológica obliga a la confirmación de la sospecha diagnóstica de hiperaldosteronismo primario (HAP), sin embargo debido a su situación renal y al mal control tensional se plantea la dificultad de un test de confirmación. En contacto con Nefrología y ante la importancia de descartar un adenoma productor de aldosterona se decide la realización de un cateterismo de venas suprarrenales.

## PALABRAS CLAVE

Incidentaloma suprarrenal, hiperaldosteronismo primario, hipertensión secundaria.

## INTRODUCCIÓN

La prevalencia de HTA en >18 años en España es muy elevada (en torno 42.6%), con una estimación de un 37.4% de pacientes no diagnosticados.[1] Es necesario determinar (a través de historia clínica, anamnesis, exploración y pruebas complementarias) aquellos pacientes cuya hipertensión sea secundaria, frente a aquellos pacientes con hipertensión arterial esencial para poder realizar un tratamiento dirigido.

Se determina por tanto que aquellos pacientes con hipertensión resistente o severa, con afectación orgánica precoz, con diagnóstico en edades extremas de la vida, es necesario un despistaje de HTA secundaria.

El hiperaldosteronismo primario es un grupo de desórdenes clínicos que son causa de hipertensión secundaria resistente a tratamiento. Clásicamente, el hiperaldosteronismo primario se describía como responsable de <1% de la HTA en los pacientes con HTA leve a moderada y se asumía la necesidad de hipokalemia en el diagnóstico (condición sine qua non). Sin embargo hoy en día gracias a estudios como los de Hannemann et al[2], la prevalencia de hiperaldosteronismo primario se fija en porcentajes más elevados cercanos al 10%.

La importancia del diagnóstico clínico del hiperaldosteronismo primario (HAP) radica en la mayor morbi-mortalidad de los pacientes hipertensos con HAP con respecto a pacientes con hipertensión esencial con la misma edad, sexo o mismo control tensional. La hipersecreción produce un empeoramiento de la morbilidad tanto renal como vascular, con una mayor presencia de fibrosis endotelial, mayor hipertrofia de ventrículo izquierdo, peor función del mismo y mayor frecuencia de infarto agudo de miocardio y de fibrilación auricular.[3]

Además la existencia de un tratamiento etiológico (a través de antagonistas de aldosterona o quirúrgico) permite un mejor control de las cifras de hipertensión y una resolución de los parámetros de morbi-mortalidad. En los pacientes con HTA secundaria a adenoma productor de aldosterona la adrenalectomía permite una remisión paulatina de los efectos deletéreos de la hipersecrección hormonal, sin embargo la tasa de resolución de la HTA es baja (40-65%) y depende de distintas variables clínicas y de la historia previa de la enfermedad. De esta forma, los pacientes jóvenes, sin antecedentes familiares de HTA, con menor tiempo de duración de la enfermedad, uso de 2 o menos antihipertensivos previos a la adrenalectomía o un mayor ratio Aldosterona plasmática/actividad renina plasmática son en los que se observan mayores tasas de remisión de su HTA.4 La existencia de insuficiencia renal previa a la adrenalectomía se ha observado como un predictor de mal pronóstico en cuanto a la resolución posterior de la misma.5

## CASO CLÍNICO

Presentamos el caso de una mujer con 39 años de edad que acude a nuestras consultas derivada desde Nefrología por HTA con mal control domiciliario, enfermedad renal crónica con rápida progresión e incidentaloma suprarrenal, con sospecha de HTA secundaria adrenal. La paciente no presentaba antecedentes familiares de interés, alergias, hábitos tóxicos, ni otros antecedentes personales relevantes salvo infecciones urinarias de repetición no complicadas; tampoco presentaba otros factores de riesgo cardiovascular. La paciente presentaba una HTA de 8 años de evolución, diagnosticada inicialmente de forma casual y con un mal control tensional crónico a pesar de distintas modificaciones de tratamiento antihipertensivo así como de estilo de vida. No refería haber presentado episodios de hipopotasemia ni datos clínicos sugestivos de la misma, tampoco episodios que pudieran ser catalogados como crisis adrenérgicas. Por otro lado la paciente presentaba un descenso rápido y acusado de filtrado glomerular, desde un estadio KDIGO G2A1 en el año 2015 hasta una situación actual (Febrero/2017) de FGe CDK-EPI 37.3 mL/min/m2 (estadio G3bA2). Su tratamiento antihipertensivo inicial consistía en: Olmesartán 20 mg, Hidroclorotiazida 25 mg, Ramipril 10 mg, Atenolol 50 mg, Manidipino 10 mg, Doxazosina 8 mg.

En consulta presentaba una TA en decúbito de 161/100 mmHg que no variaba con el ortostatismo y a la exploración no se auscultaron soplos ni extratonos. No se observaron edemas en miembros inferiores. Su peso era 58.8 Kg con talla 1.63 m (IMC 22.13 Kg/m2). El estudio previo de la paciente presentaba un elemental de orina negativo a hematuria y leucocituria, un estudio de autoinmunidad con ANA y ANCA negativos, estudio de trombofilia negativo y un cortisol libre urinario normal (141 nmol/24h). La ecocardiografía presentaba una discreta hipertrofia de ventrículo izquierdo con fracción de eyección normal. En

AngioTAC de arterias renales no se observaron imagenes sugestivas de estenosis o de displasia fibromuscular aunque se informa de incidentaloma adrenal de 5 mm de diámetro máximo que se localiza en brazo lateral de glándula suprarrenal izquierda (Figura 1).

**Fig 1.** *Incidentaloma suprarenal izquierda de 5mm (flecha)*

Dada la presencia de incidentaloma suprarrenal asociado a HTA con un mal control domiciliario a pesar del uso de 6 fármacos y la afectación orgánica se inicia estudio de hipertensión secundaria adrenal.

Debido al uso de contraste iodado y a que el hallazgo fue incidental no se disponen de otras características morfológicas del incidentaloma. Se determinaron metanefrinas en orina de 24 horas que fueron repetidamente normales (metanefrinas 1 y 0.9 nmol/mgCr y normetanefrinas 1.6 y 2.1 nmol/mgCr) y cociente de aldosterona/actividad de renina plasmática en dos ocasiones. Debido al mal control tensional de la paciente a pesar del tratamiento antihipertensivo se decidió realizar este test diagnóstico inicial sin suspensión del tratamiento. Ambas determinaciones resultaron patológicas (Tabla 1).

**TABLA 1. Resultados de prueba de screening de HAP**

| | Renina plasmática | Actividad de renina plasmática | Aldosterona plasmática |
|---|---|---|---|
| **28/09/2016** | 11,47 uUI/mL | 0,96 ng/mL/h | 20,26 ng/dL |
| **19/01/2017** | 2,44 uUI/mL | 0,20 ng/mL/h | 34,60 ng/dL |

Ante estas circunstancias se plantean las posibilidades diagnósticas y terapéuticas.

## DIAGNÓSTICO DIFERENCIAL

En nuestro caso tanto por la presencia de HTA refractaria, la precocidad de aparición de HTA (<40 años) así como la presencia de un incidentaloma

suprarrenal sugestivo de adenoma en paciente hipertensa se hace necesario descartar el hiperaldosteronismo primario.

En primera instancia, el cociente de aldosterona plasmática/ actividad de renina plasmática es un test de screening que nos permite descartar a aquellos pacientes que no presentes una hipersecreción de aldosterona, por lo que es necesario un test de confirmación para determinar la sospecha diagnóstica de hipersecreción hormonal. Sin embargo, los test planteados (test de fludrocortisona o test de infusión salina) están relativamente contraindicados teniendo en cuenta las comorbilidades de la paciente (enfermedad renal crónica G3).

Ante esta circunstancia y de acuerdo con Nefrología se plantea el caso y se determina la necesidad de confirmar tanto la hipersecreción hormonal como de determinar si el incidentaloma hallado en las pruebas de imagen es el responsable del cuadro de cara a posibilidades terapéuticas a largo plazo, que son determinantes en el cambio de la historia natural de la enfermedad renal.

El tratamiento etiológico consiste en frenar la acción de la aldosterona, bien de forma conservadora con el uso de fármacos antagonistas de la acción de la aldosterona (espironolactona o eplerenona) o bien realizando un tratamiento quirúrgico (mediante adrenalectomía uni o bilateral).

Tras comentar las singularidades del caso se decide proceder a estudio de localización con toma de muestras de venas suprarrenales. Dicha prueba nos permitiría no sólo comprobar la hipersecreción hormonal sino que nos daría información sobre la lateralidad de dicha hipersecrección, evaluándose en conjunto con las pruebas de imagen realizadas.

Además, dados los hallazgos en pruebas de laboratorio de decidió iniciar tratamiento con antagonistas de aldosterona a dosis bajas (espironolactona 25 mg al día) que se dosifica hasta 50 mg/día, con un mejor control hipertensivo (150/100). La presencia de hiperpotasemia leve (5.6 mEq/L) limita la mayor dosificación de dicho fármaco y por tanto limita la posibilidad de control de la hipersecrección hormonal. El tratamiento antihipertensivo actual de la paciente consiste en Espironolactona 25 mg, Furosemida 20 mg, Doxazosina 8 mg cada 8 horas, Manidipino 10 mg cada 12 horas, Moxonidina 0,4 mg.

Presentamos de esta forma este caso de forma abierta, teniendo actualmente pendiente la realización de un cateterismo con toma de muestras de venas suprarrenales para determinar la hipersecreción hormonal del adenoma para plantear la posibilidad de tratamiento quirúrgico. Dada la severidad y el largo plazo de establecimiento de la HTA de esta paciente, a pesar de curar la enfermedad lo más probable es que no se consiga una curación de su HTA, pero sí es esperable una mejora de los efectos negativos del hiperaldosteronismo.

## DISCUSIÓN

Como se ha comentado previamente la hipersecreción de aldosterona en la HTA se ha observado un factor deletéreo en la calidad de vida de los pacientes. Además el hecho de que en los últimos años se haya observado que la prevalencia de hiperaldosteronismo primario en pacientes con HTA es mucho mayor de la que en estudios clásicos se estimaba ha hecho que se amplíe la necesidad de realizar estudio de cribado en pacientes con HTA.

Las actuales guías clínica de la European Society of Endocrinology establecen los siguientes supuestos que serían indicativos de dicho test:

- Pacientes con TA >150/100 de forma sostenida en tres medidas obtenidas en diferentes días.
- Pacientes con hipertensión (>140/90) resistente a tres tratamientos antihipertensivos (siendo uno de ellos un diurético) o hipertensión controlada con 4 o más fármacos.
- Hipertensión e hipokalemia espontánea o inducida por diuréticos.
- Hipertensión e incidentaloma suprarrenal
- HTA y SAOS
- HTA de inicio antes de 40 años
- Todos los pacientes con un familiar de 1º grado con HTA

El diagnóstico del hiperaldosteronismo primario se basa en una prueba de screening inicial y una prueba de confirmación posterior que se complementan con estudios de localización más específicos.

Para obtener una mayor rentabilidad de las pruebas diagnósticas es necesario una sustitución y dosificación farmacológica, debido a que los valores de actividad de renina plasmática y aldosterona son fácilmente modificados por distintos fármacos antihipertensivos (fundamentalmente antagonistas de aldosterona o diuréticos deplectores de potasio) requiriendo la suspensión de dichos fármacos durante al menos 4 semanas (Tabla 2).[6]

| **TABLA 2. Fármacos confesores del test de cribado** | |
|---|---|
| **Suspender 4-6 semanas previas** | Antagonistas de aldosterona |
| | Diuréticos deplectores de potasio |
| **Suspender 2 semanas previas** | Betabloqueantes, atomistas centrales alfa-2, AINES |
| | IECAS, ARAs, Inhibidores de renina |
| | Antagonistas de canales de calcio |

La interpretación de los valores es una cuestión compleja, ya que valores muy bajos de actividad de renina plasmática (ARP) hacen que para valores

moderados de aldosterona se obtengan cocientes falsamente patológicos. Por ello las guías actuales recomiendan valorar la prueba para valores mínimos de aldosterona de 15 ng/dL, con valores considerados patológicos de cociente ALD/ARP de 30.

Las pruebas confirmatorias que se proponen en las guías clínicas son fundamentalmente cuatro: el test de sobrecarga oral de sal, sobrecarga salina intravenosa, test de fludrocortisona o el test de captopril.

Una vez confirmada la presencia de hiperaldosteronismo primario es necesario proceder a realizar una prueba de imagen que permita la localización de la producción (preferiblemente TAC de suprarrenales) que se puede completar con una toma de muestras de venas suprarrenales para confirmar la lateralidad de la secreción. Una concentración de aldosterona dos veces superior en una de las muestras sería indicativa de lateralidad de la secreción.

El diagnóstico clínico de esta patología es de radical importancia teniendo en cuenta no sólo el aumento de morbi-mortalidad de estos pacientes sino también por la presencia de un tratamiento específico. Como se ha comentado previamente tanto el uso de fármacos inhibidores de aldosterona como la suprarrenalectomía son métodos igualmente efectivos que permiten reducir los efectos deletéreos de la hipersecrección.

En nuestro caso la selección de las pruebas diagnósticas así como el plan terapéutico viene determinado por la progresión de la enfermedad renal.

En pacientes seleccionados en los que se decidiese un tratamiento conservador y no se pudiese realizar una prueba confirmatoria, la mejoría del cuadro clínico y tensional con el uso de fármacos antagonistas de la aldosterona permitiría evitar al paciente los riesgos de las pruebas de confirmación.

Sin embargo en nuestro caso, la imposibilidad de una dosificación farmacológica correcta por la presencia de hiperpotasemia leve (con potasio de 5.6 mEq/L con dosificación al alza de la espironolactona) hace difícil el manejo conservador del hiperaldosteronismo, lo que conlleva un mal control de sus complicaciones a largo plazo derivando en una progresión paulatina de su enfermedad renal. La edad de la paciente, el objetivo de evitar la progresión renal a través de un un control estrecho de su hiperaldosteronismo así como la posibilidad de necesidad de un trasplante renal en el futuro derivan en una actitud activa con la búsqueda de una solución a largo plazo.

En el caso de que la evolución de la enfermedad renal llevase a la posibilidad de un trasplante renal, sería necesaria un buen control de su enfermedad de base para que no se produjesen en efectos deletéreos en el injerto.

Por otro lado en caso de que se demostrase una secreción de aldosterona focalizada en el adenoma suprarrenal, un tratamiento quirúrgico permitiría el

control efectivo de la enfermedad, aunque probablemente no concluyese en la resolución completa de su hipertensión dado que el tratamiento quirúrgico está asociado con una curación de HTA de sólo un 40-65%, atendiendo además que dada la evolución de la enfermedad de la paciente y es establecimiento de nefroangioesclerosis las probabilidades de mejoría/curación de su HTA disminuyen.[5]

## BIBLIOGRAFÍA


1. Menéndez E, Delgado E, Fernández-Vega F, Prieto MA, Bordiú E, Calle A et al. Prevalencia, diagnóstico, tratamiento y control de la hipertensión arterial en España. Resultados del estudio Di@bet.es. Rev Esp Cardiol. 2016; 69; 572-578.
2. Hannemann A, Wallaschofski H. Prevalence of primary aldosteronism in patient´s cohorts and in population-based studies – a review of the current literatura. Horm Metab Res. 2012. 44 (3): 157-162.
3. Shigematsu Y, Hamada M, Okayama H, Hara Y, Hayashi Y, Kodama K, et al. Left ventricular hypertrophy precedes other target-organ damage in primary aldosteronism. Hypertension. 1997; 29 (3): 723-727.
4. Sawka AM, Young WF, Thompson GB, et al. Primary aldosteronism: factors associated with normalization of blood pressure after surgery. Ann Intern Med. 2001; 135:258
5. TAIPAI Study group, Wu VC, Chueh SC, Chang HW, Lin LY, Liu KL, el al. Am J Kidney Dis. 2009; 54 (4): 665-673.
6. Funder JW, Carey RM, Mantero F, Murad MH, Reincke M, Shibata H, et al. The management of Primary Aldosteronism: Case detection, Diagnosis, and treatment: An Endocrine Society Clinical Practice Guideline. J Clin Endocrinol Metab. 2016; 101 (5): 1889-1916.

CASO CLÍNICO 16

# EDEMA DE PAPILA BILATERAL Y ESTRELLA MACULAR ASOCIADA A HIPERTENSIÓN MALIGNA: A PROPÓSITO DE UN CASO

Luisa María Vizuete Rodríguez
*MIR R3 Oftalmología (HUVR).*
*luisavizu89@gmail.com*

Antonio Manuel Moruno Rodríguez
*MIR R3 Oftalmología (HUVR).*
*antoniomoruno_89@hotmail.com*

Fredy Eduardo Molina Socola
*MIR R4 Oftalmología (HUVR).*
*Fredy_771@hotrmail.com*

José Luis Sánchez Vicente
*Adjunto Oftalmología (HUVR).*
*jolusavic@gmail.com*

Ana Cristina Martinez Borrego
*MIR R3 Oftalmología (HUVR).*
*anitsircmb@gmail.com*

Fernando López Herrero
*Adjunto Oftalmología (HUVR).*
*currolopez@gmail.com*

## RESUMEN

Varón de 32 años que acude a urgencias por escotoma central ojo izquierdo de un mes de evolución y cefalea ocasional, encontrándose en el fondo de ojo edema de papila bilateral y estrella macular en el ojo izquierdo. Tras su hospitalización para estudio y descartar hipertensión endocraneal, se atribuyó su cuadro oftalmológico a hipertensión arterial maligna, ya que encontraron valores de presión arterial elevados que requirieron hasta tres fármacos antihipertensivos para controlarla.

## DISCUSIÓN

Debemos considerar la hipertensión arterial maligna como una entidad clínica vigente, suele ser una complicación de una hipertensión esencial mal con-

trolada y raramente ocurre en pacientes previamente normotensos. Las cifras de tensión arterial, aunque elevadas, no necesariamente son extremadamente altas y la tensión arterial diastólica se sitúa con frecuencia entre 120 y 160 mmHg. La principal exploración que requiere un paciente con sospecha de hipertensión maligna es la exploración del fondo del ojo. Los hallazgos de una verdadera retinopatía hipertensiva (grado III y IV) son de capital importancia para el diagnóstico, pronostico y el tratamiento del paciente.


## PALABRAS CLAVE

hipertensión arterial maligna; retinopatía hipertensiva; fondo de ojo; edema de papila.


## INTRODUCCIÓN

La hipertensión arterial afecta al 20% de la población general y puede tener un curso crónico (lo más frecuente) o agudo. En ambas presentaciones puede provocar lesiones a nivel renal, cerebral, cardiaco y ocular.

La hipertensión arterial maligna (HTAM), es una entidad que sigue presentándose en la práctica clínica diaria, pero resulta cada vez más difícil encontrar referencias dedicadas a esta dolencia. La hipertensión arterial esencial no tratada, continúa siendo la causa más frecuente de HTAM y entre las formas secundarias, es importante destacar la vasculorenal, glomerular y fármacos.

El cuadro clínico de la HTAM, se caracteriza por una marcada elevación de la presión arterial (las cifras de tensión arterial sistólica suelen ser superiores a 200 mmHg y las cifras de presión diastólica superiores a 130 mmHg) rápidamente progresiva que se acompaña de hemorragias y exudados en el fondo de ojo (retinopatía grado III) con o sin edema de papila (retinopatía grado IV). Aunque históricamente se realizaba una diferenciación entre hipertensión acelerada (retinopatía grado III) e hipertensión maligna (retinopatía grado IV), numerosos estudios clínicos han comprobado que estas diferencias en el fondo de ojo son fases evolutivas de una misma situación clínica y que ambas tienen un pronóstico similar.

Los pacientes presentan un amplio abanico de síntomas, sin embargo hasta en un 25% de los casos son asintomáticos. La cefalea y las alteraciones visuales son los síntomas más frecuentes, siendo la cefalea un síntoma guía que con frecuencia aparece con anterioridad al resto de los síntomas.

El consumo de tabaco y tensión arterial sistólica en el momento del diagnóstico constituyen los principales factores de riesgo.

## DESCRIPCIÓN DEL CASO CLÍNICO

Presentamos un caso de retinopatía hipertensiva aguda con disminución de agudeza visual por crisis hipertensiva primaria en un paciente joven sin antecedentes de hipertensión arterial.

Varón de 32 años, sin antecedentes de diabetes, dislipemia ni hipertensión conocidas, acude a urgencias por escotoma central del ojo izquierdo (OI) de un mes de evolución además de cefalea intensa en región frontoorbitaria ocasional. La agudeza visual en el ojo derecho (OD) era 1.0 y 0.8 en OI. En el polo anterior no se encontraron hallazgos patológicos. En el fondo de ojo del OD se observó edema de papila con algunos exudados peripapilares (Fig.1). En el fondo de ojo del OI un edema de papila con mayor exudación y estrella macular (acumulación de depósitos lipídicos alrededor de la macula por una alteración vascular a nivel del nervio óptico. Suele darse en estadíos graves de patologías como la retinopatía hipertensiva o en una neurorretinitis) (Fig.2). La tomografía óptica de coherencia (OCT) de papila confirmó el edema de la misma (Fig.3). La OCT de macula del OD fue normal y la del OI presentaba edema macular (Fig.4).

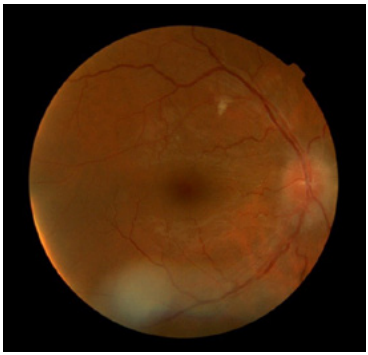

***Fig.1.*** *Retinografía ojo derecho. Muestra edema de papila con algunos exudados en polo posterior y vasos tortuosos.*

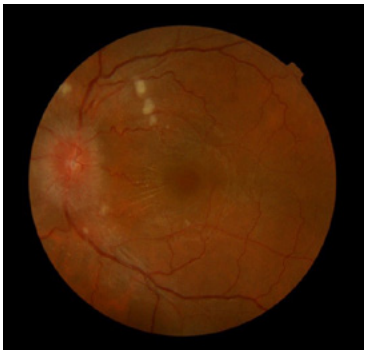

***Fig.2.*** *Retinografía ojo izquierdo. Muestra edema de papila con mayor exudación que el ojo derecho y estrella macular*

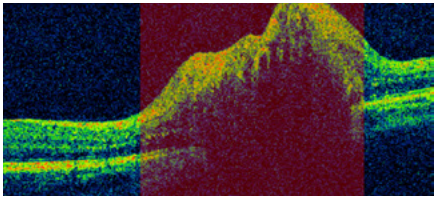

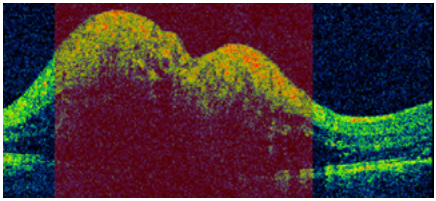

***Fig.3.*** *OCT de papila de ojo derecho y de ojo izquierdo donde se confirma el edema de papila.*

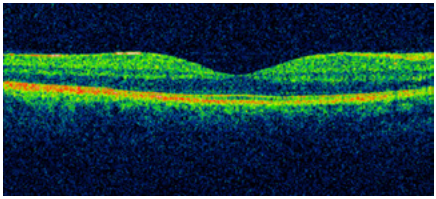

***Fig.4. a.*** *OCT macula OD normal*

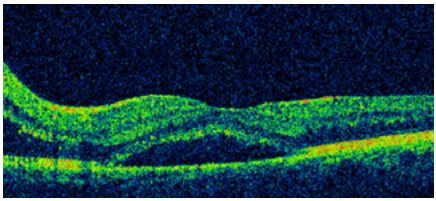

***Fig.4.b.*** *OCT macula OI con edema.*

## JUICIO CLÍNICO Y/O DIAGNÓSTICO DIFERENCIAL

El paciente fue hospitalizado en neurología para estudio. Se descartó hipertensión endocraneana como causa del edema de papila bilateral debido a que el TAC, la resonancia magnética craneal, la angiorresonancia y la presión del líquido cefalorraquídeo fueron normales. Asimismo, se descartó que el edema de papila bilateral fuera de causa infecciosa o inmunológica ya que tanto las pruebas de laboratorio (perfil básico, hepático, renal, VSG, ácido fólico, proteinograma), las pruebas inmunológicas (ANCA, ANA y antineurales) y las pruebas serológicas (PCR para Bartonella Henselae, herpes virus y enterovirus) fueron negativas. Asimismo, el estudio del líquido cefalorraquídeo no aportaba datos de infección ya que era claro, transparente y sin datos patológicos.

## EVOLUCIÓN Y DIAGNÓSTICO FINAL

Desde su ingreso, el paciente presentó cifras de tensión arterial elevada que fueron en aumento y requirieron hasta tres fármacos antihipertensivos para controlarla (amlodipino, hidroclorotiazida y doxazosina como fármaco de rescate). Se llevaron a cabo pruebas complementarias (ecocardio, ecografía renal, doppler de arterias renales y catecolaminas en orina) para descartar causas

secundarias de hipertensión arterial y todas ellas fueron negativas. Al comprobar que tras el tratamiento antihipertensivo máximo disminuyeron los signos del fondo de ojo (Fig.5), así como la mejora de la agudeza visual, se llegó a la conclusión de que se trataba de un caso de HTAM.

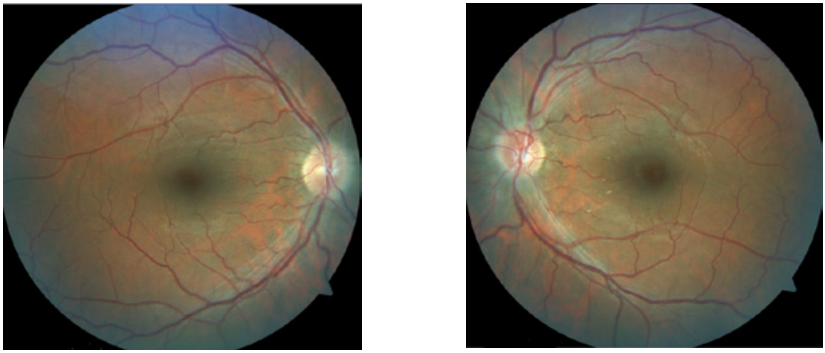

***Fig.5.*** *Normalización completa del fondo de ojo tras tratamiento antihipertensivo*

## DISCUSIÓN

Es un caso de hipertensión arterial maligna poco frecuente en un paciente joven sin antecedentes de hipertensión arterial elevada, sin embargo, el caso cumple los criterios de hipertensión maligna (presión elevada y hallazgos oftalmológicos de retinopatía hipertensiva grado IV).

Por lo tanto, debemos considerar la HTAM como una urgencia hipertensiva y la principal exploración que requiere un paciente con sospecha de HTAM es la exploración del fondo ojo. Los hallazgos de una verdadera retinopatía hipertensiva (grado III/IV) son de capital importancia para el diagnóstico, pronóstico y el tratamiento del paciente, así como de realizar el primer diagnóstico como ocurrió en este caso.

La supervivencia ha experimentado un incremento muy destacado en relación con un diagnóstico precoz, un mejor control de la presión arterial y mayor disponibilidad de fármacos antihipertensivos eficaces.

## BIBLIOGRAFÍA


1. Lazaros Konstantinidis and Yan Guex-Crosier. Curr Opin Ophthalmol. 2016, 27:514-521.
2. Betsy P. Luo and Gary C. Brown. Current Opinion in Ophthalmology 2004, 15:203-210.

3. Shunsuke Kobayashi, Akihiko Hoshi, Kenichi Tanaka and Yoshikazu Ugawa. Intern Med 51: 1805-1806, 2012.

4. Sofia Lourenço, Antonio Murinello, Conceiçao Loureiro, Fernando Carvalho, Paula Colarinho, Mónica Ataide, Élia Coimbra. Rev Port Cardiol 2008; 27 (3): 373-379.

5. Yi-Hao Chen, MD; Hsi-Kung Kuo, MD; Min-Lun Kao, MD. Chang Gung Med J 2003; 26:669-77).

6. Lawrence J.Oh, Gaurav Bhardwaj, David S. Winlaw and Craig E. Donaldson. Case Report in Ophthalmological Medicine Volume 2016, Article ID 8162687.

CASO CLÍNICO 17

# HIPERTENSIÓN ARTERIAL SECUNDARIA ¿CUÁL SERÁ LA CAUSA?

Rocío Ruiz Hueso
*Residente de primer año de Medicina Interna en Hospital Universitario Virgen Macarena (Sevilla)*
*rruizhue@gmail.com*

María Gandullo Moro
*Residente de cuarto año de Medicina Interna en Hospital Universitario Virgen Macarena (Sevilla)*
*maryganmor@gmail.com*

María Rocío Molina León
*Residente de cuarto año de Medicina Interna en Hospital Universitario Virgen Macarena (Sevilla)*
*ladyromole@gmail.com*

Eduardo Carmona Nimo
*Facultativo Especialista de Área Hospital Universitario Virgen Macarena (Sevilla)*
*eduardom.carmona.sspa@juntadeandalucia.es*

## RESUMEN

El caso que se presenta trata de un varón de 57 años con múltiples factores de riesgo cardiovascular (hipertenso grado III, diabético, fumador y bebedor activo) que es derivado por el 061 a los servicios de urgencias del Hospital Universitario Virgen Macarena por presentar crisis hipertensiva con tensiones de 210/110 mmHg y dolor torácico atípico que tras la estabilización clínica es ingresado en planta de Medicina Interna para control de cifras tensionales y estudio de dolor torácico, descartándose, con las pruebas complementarias (tomografía por emisión de positrones [SPECT] y coronariografía), la presencia de afectación cardiaca. Se remite, tras el alta, a consultas externas de Medicina Interna por presentar mal control de cifras tensionales a pesar de tratamiento antihipertensivo y objetivar en tomografía axial computerizada (TAC) de tórax, imágenes nodulares de baja densidad en ambas suprarrenales que son compatibles con adenomas, sin poder determinar en el mismo si se trata de lesiones funcionantes o no. Tras las pertinentes pruebas complementarias se llega al diagnóstico definitivo, hipertensión arterial secundaria a hiperaldosteronismo primario.

## PALABRAS CLAVE

Hipertensión arterial. Hiperaldosteronismo. Hipopotasemia.

## INTRODUCCIÓN

La hipertensión arterial (HTA) es una de las principales enfermedades a nivel mundial, causando entre el 13 y el 15% del total de fallecimientos cada año. Según la National Health and Nutrition Examination Survey (NHANES) casi el 30% de los adultos sufren hipertensión[1,2].

La HTA debida a una causa identificable (hipertensión arterial secundaria) afecta aproximadamente al 5-10% de los pacientes hipertensos, encontrándose, entre las causas más frecuentes de HTA secundaria, la enfermedad renal parenquimatosa, la enfermedad renovascular, el hiperaldosteronismo primario (HAP) y el síndrome de apnea obstructiva del sueño (Anexo,Tabla 1). Otras causas, algo menos frecuentes, son las alteraciones tiroideas, el feocromocitoma, los hipercortisolismos, el hiperparatiroidismo primario, la coartación aórtica y el consumo de fármacos[3].

**Tabla 1. Principales causas de hipertensión arterial secundaria. Modificado de referencia 3.**

| Causas más frecuentes de hipertensión arterial secundaria | |
|---|---|
| **Origen renal** | Enfermedad renal parenquimatosa<br>HTA renovascular |
| **Origen endocrino** | Hiperaldosteronismo primario, Hipercortisolismo (síndrome de Cushing), Feocromocitoma, Hipertiroidismo, Hipotiroidismo, Hiperparatiroidismo, Acromegalia |
| **Otras causas** | Síndrome de apnea/hipopnea del sueño<br>Coartación de aorta HTA inducida por fármacos |

El HAP, es una de las principales causas de hipertensión arterial secundaría, caracterizándose por ser una enfermedad potencialmente curable, siendo su prevalencia de hasta el 10%[4].

El exceso de aldosterona presente en este síndrome ocasiona daño en el sistema cardiovascular, supresión de renina plasmática, HTA, retención de sodio y excreción de potasio que conduce a hipopotasemia[5]. Presentamos, a continuación, el caso de un varón joven con crisis hipertensivas, hipopotasemia e incidentaloma suprarrenal que nos hizo pensar en un hiperaldosteronismo primario.

## DESCRIPCIÓN DEL CASO CLÍNICO

Varón de 57 años sin alergias medicamentosas conocidas. Entre sus antecedentes familiares destaca padre y madre con Diabetes Mellitus (DM) e HTA. Trabaja de camarero, es fumador de dos paquetes de cigarrillos/día y bebedor de dos litros de cerveza al día.

Presenta hipertensión arterial desde 2008 en tratamiento con enalapril 20mg/hidroclorotiazida 12.5mg/día, DM tipo 2 en tratamiento con metformina 875mg/8 horas desde 2015. No tiene antecedentes de dislipemia. Se encuentra en seguimiento en consultas de Neumología por tener Enfermedad Pulmonar Obstructiva Crónica (EPOC) GOLD II tipo enfisema (espirometría en 2012 con patrón obstructivo moderado (FEV1 67%) sin reversibilidad tras broncodiltadores).

Fue estudiado en Medicina Interna hasta 2013 por lesiones óseas osteoblásticas que podrían corresponder a metástasis de tumor desconocido. Se realizó TAC de tórax, abdomen y fibrobroncoscopia que no mostraron hallazgos de interés. No continuó seguimiento.

Se realizó una herniorrafia inguinal bilateral y se extirpó un pólipo en la cuerda vocal derecha.

Realiza actualmente tratamiento con enalapril 20mg/hidroclorotiazida 12.5mg/día, metformina 875mg/8h e ipratropio bromuro 40mcg dos puff/12 horas.

Acude a urgencias por presentar malestar general con mialgias, de semanas de evolución, asociado a palpitaciones, ortopnea de dos almohadas y disnea a moderados-grandes esfuerzos, así como dolor centro torácico con irradiación a hemitórax izquierdo y axila izquierda, sin cortejo vegetativo asociado. Por ese motivo acudió a la farmacia donde objetivaron cifras de TA de 210/120mmHg y Frecuencia Cardiaca (FC) de 180 latidos por minuto (lpm). Fue atendido por el 061 quienes le administraron cafinitrina sublingual, captopril 25mg y acidoacetilsalicílico 300mg, consiguiendo una frecuencia de 120 lpm y cifras tensionales de 155/80mmHg, encontrándose asintomático a su llegada a los servicios de urgencias.

### EXPLORACIÓN EN URGENCIAS

Consciente, orientado en las tres esferas, bien hidratado y perfundido, normocoloreado. TA 150/100mmHg. Corazón con tonos rítmicos sin soplos ni extratonos. Eupneico en reposo, saturando al 97% sin aportes de oxígeno, con murmullo vesicular bilateral conservado, sin ruidos patológicos sobreañadidos. Abdomen blando, depresible, sin dolor a la palpación profunda, sin masas ni megalias, no signos de peritonismo ni irritación peritoneal. Miembros inferiores

con pulsos pedios presentes, no edemas ni cambios tróficos, sin signos de trombosis venosa profunda.

El paciente ingresó en planta de Medicina Interna donde se le realizó un SPECT cardiaco, una coronariografía y un TAC de tórax con contraste (resumidos en apartado de pruebas complementarias). Durante su ingreso, el paciente presentó tensiones en torno a 150/90 mmHg e hipopotasemia leve. Tras la estabilización clínica, el paciente fue dado de alta con AAS 100mg, ranitidina 300mg, atenolol 50mg, amlodipino 10mg, hidroclorotiazida 25mg, metformina 850mg e ipratropio, siendo derivado a consultas externas de Medicina Interna para estudiar el origen de la hipertensión arterial.

Acudió a las consultas de Medicina Interna y refería que las cifras tensionales no se habían controlado con la medicación pautada, presentando, en algunas ocasiones, tensiones en torno a 180/100mmHg. Al alta de planta, se solicitó un TAC abdominal sin contraste y una determinación del cociente aldosterona plasmática/actividad de renina plasmática (ARP), el cual se considera el método de elección para el despistaje del HAP siendo los resultados compatibles con la sospecha inicial. Se inició tratamiento con espironolactona 50mg/ clortalidona 50mg inicialmente medio comprimido al día durante diez días subiendo a dosis completa si tenía buena tolerancia, repitiéndose, para la próxima visita, la determinación del cociente aldosterona plasmática/ARP. Así mismo, se solicitó un holter ECG, un estudio de riesgo cardiovascular, una analítica reglada con proteinograma, hormona paratiroidea (PTH) y Vitamina D, así como una gammagrafía paratiroidea para descartar un hiperparatiroidismo secundario a déficit de vitamina D o una neoplasia endocrina múltiple (MEN), ya que el paciente presentaba analíticas previas con niveles de PTH alta.

A los dos meses, el paciente suspendió por su cuenta el tratamiento con espironolactona 50mg/ clortalidona 50mg por intolerancia (estreñimiento), refiriendo buen control de cifras tensionales, por lo que se cambió el tratamiento al siguiente: AAS 100mg, perindopril 7mg/amlodipino 2.5mg, doxazosina 4mg, clortalidona 25mg, metformina 850mg, atorvastatina 80mg/ezetimiba10mg, alopurinol 100mg, colecalciferol 25000IU y tiotropio+olodaterol 2 puff/24h.

PRUEBAS COMPLEMENTARIAS EN URGENCIAS

- Hemograma con normalidad de las tres series. Coagulación normal. Bioquímica con función renal e ionograma normal, excepto potasio de 3.1 mEq/l (ya presente en analíticas previas). PCR de 9ng/ml. Seriación cardiaca: primera determinación troponina T-hs 6 ng/l, segunda determinación troponina T-sh 4 ng/l, y tercera determinación con troponina T-hs menor de rango.

- Radiografía de tórax con patrón enfisematoso, aumento de la trama broncovascular y signos de hipertensión pulmonar precapilar (Imagen 1).
- Electrocardiograma en ritmo sinusal a unos 75 QRS por minuto, con eje normal, imagen de bloqueo incompleto de rama derecha, con elevación del punto J, no signos de isquemia aguda.

**Imagen 1.** *Radiografía de tórax*

PRUEBAS COMPLEMENTARIAS EN PLANTA DE MEDICINA INTERNA

- TAC de tórax con contraste: Se visualiza patrón enfisematoso bilateral, de predominio en campos superiores, donde existen múltiples bullas paraseptales, sin signos de neumotórax. No signos de condensación ni derrame pleural. No imágenes nodulares de aspecto sospechoso. En abdomen superior se aprecia nódulo en glándula suprarrenal izquierda, con baja densidad (-3UH). Fracturas-aplastamientos vertebrales leves de D7 y D8 (Imagen 2).
- SPECT miocárdico: Signos compatibles con infarto no transmural en cara inferior a nivel de segmentos basales y medios con moderada/leve intensidad respectivamente, en condiciones basales. Función ventricular izquierda en el límite inferior de la normalidad. Movilidad conservada (Imagen 3 y 4).
- Coronariografía: Dominancia derecha. Árbol coronario izquierdo ectásico sin estenosis. Arteria coronaria derecha ectásica con aneurisma en tercio distal, sin estenosis.

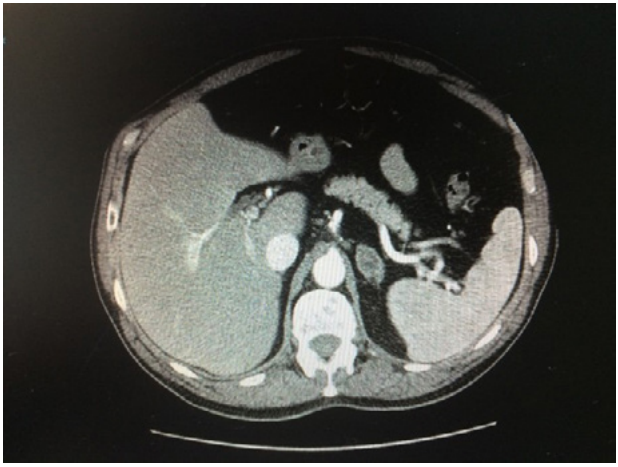

**Imagen 2.** *TAC Tórax C/C con visualización de abdomen superior*

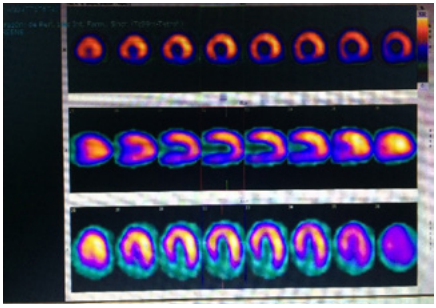

**Imagen 3.** *SPECT cardíaco, con signos compatibles con infarto no transmural en cara inferior.*

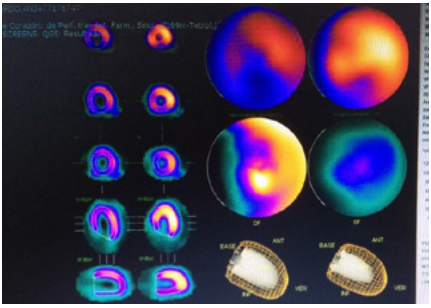

**Imagen 4.** *SPECT cardíaco, con signos compatibles con infarto no transmural en cara inferior.*

PRUEBAS COMPLEMENTARIAS

- TAC de abdomen sin contraste: imágenes nodulares de baja densidad en ambas suprarrenales que no han cambiado respecto a estudios previos y que son compatibles con adenomas. En la suprarrenal izquierda se identifican dos nódulos hipodensos que miden 20mm y 22mms y tienen densidades aproximadas de -21UH y -17UH, el de la suprarrenal derecha mide unos 16mm y tiene una densidad de -5UH,

siendo hallazgos que corresponden a adenomas suprarrenales (Imagen 5 y 6).

- Analítica 6/5/16: aldosterona 14,40ng/dL, concentración de renina 1.30 mUI/L, cálculo actividad de renina plasmática 0.11 ng/mL/h, cociente aldosterona/concentración de renina 11, cociente aldosterona/actividad de renina plasmática (Calculado) 130.
- Holter ECG: escasas extrasístoles ventriculares, se obtuvieron 6237 ectopias supraventriculares, no pausas ni bloqueos.
- Control analítico: Hb 12,9 d/dl, normalidad de las tres series. Glucemia 119 mg/dl, GOT, GPT normales. Ácido úrico 6,8 mg/dl, GGT 75U/L, sodio 146 mEq/l, potasio 3,7 mEq/l, ferritina 153,2 ng/ml, hierro sérico 84 mg/dl, transferrina 278 mg/dl, IST% 24%. TSH 1.33, vitamina D 17,7 ng/ml (insuficiente).
- Sistemático de orina: microalbuminuria.
- Gammagrafía de paratiroides: en fase tiroidea (15 minutos) se aprecia captación uniforme del trazador en región tiroidea. En fase paratiroidea (90 minutos) se observa que la captación tiroidea se ha lavado totalmente. Estudio negativo para la presencia de adenoma o hiperplasia de paratiroides (Imagen 7).
- Estudio de riesgo cardiovascular: CT 230mg/dl, TG ultra 201 mg/dl, HDLc 42 mg/dl, C/HDL 5,56, LDLc 167 mg/dl, VLDLc 21 mg/dl, VLDL/TG 0,1, ApoA1 169 mg/dl, APOB100 139 mg/dl, LP(a) 82 mg/dl (alta), homocisteina 10,5 (normal), fibrinógeno 354 mg/dl.
- Analítica 20/5/16: aldosterona 4,79ng/dL, concentración de renina 6,60 mUI/L, cálculo actividad de renina plasmática 0.55 ng/mL/h, cociente aldosterona/concentración de renina 0,73, cociente aldosterona/actividad de renina plasmática (Calculado) 8,71. Normalización tras el tratamiento.

**Imagen 5**. *TAC abdomen con visualización de adenomas suprarrenales*

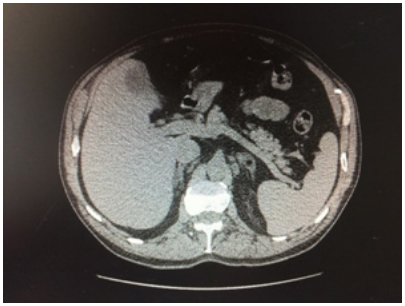

**Imagen 6.** *TAC abdomen con visualización de adenomas suprarrenales*

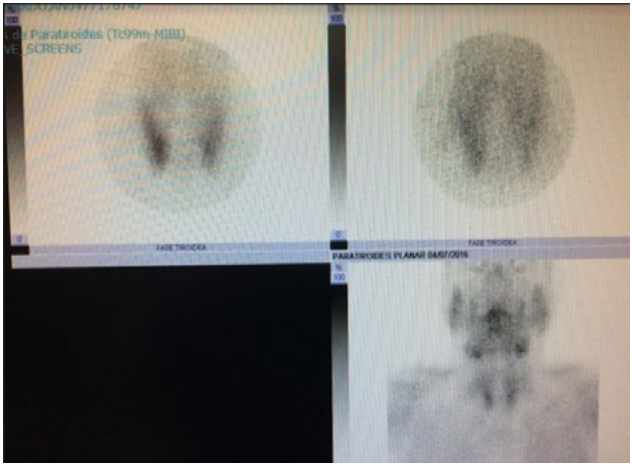


**Imagen 7.** *Gammagrafía de paratiroides normal*

## JUICIO CLÍNICO

- Hipertensión arterial refractaria secundaria con afectación de órgano diana (microalbuminuria)
- Hiperaldosteronismo primario
- Hiperplasia suprarreanal bilateral secundaria a adenomas suprarrenales
- Lesiones óseas osteoblásticas
- EPOC tipo enfisema pulmonar

- Hiperuricemia
- Déficit vitamina D
- DIAGNÓSTICO DIFERENCIAL

Existen diferentes formas de HAP, constituyendo el 55-60% de los casos el adenoma productor de aldosterona o síndrome de Conn. El 35% de los casos se debe a la existencia de una hiperplasia adrenal bilateral o hiperaldosteronismo bilateral idiopático, siendo otras formas menos frecuentes el hiperaldosteronismo primario remediable por glucocorticoides (<1%), la hiperplasia suprarrenal primaria unilateral (2%) y el carcinoma adrenal (<1%).

## DISCUSIÓN Y TRASCENDENCIA CLÍNICA

La HTA es un importante factor de riesgo para el desarrollo de enfermedades cardiovasculares, tales como la enfermedad cerebrovascular, la enfermedad coronaria, la insuficiencia cardíaca, la enfermedad renal crónica y la enfermedad vascular periférica. En el 10% de los casos la HTA es secundaria, por lo que es importante pensar en ella ante diversas situaciones clínicas que se detallan en la tabla 2.

| **Tabla 2. Situaciones clínicas de sospecha de HTA secundaria.** |
|---|
| **Situaciones clínicas de sospecha de hipertensión arterial secundaria** |
| • Edad de comienzo de la HTA antes de la pubertad<br>• Edad de comienzo < 30 años en pacientes no obesos, sin historia familiar de HTA ni otros factores de riesgo cardiovascular<br>• Edad de comienzo > 60 años<br>• Elevación aguda de la PA en pacientes con PA previa normal o con HTA esencial bien controlada<br>• HTA resistente (HTA no controlada con tres fármacos antihipertensivos sinérgicos en dosis adecuadas, uno de ellos un diurético)<br>• HTA acelerada o maligna (retinopatía hipertensiva grado III o IV de Keith Wagener, respectivamente)<br>• Presencia de síntomas o signos que orienten hacia una enfermedad subyacente<br>• Toma de fármacos capaces de inducir HTA (con frecuencia un fármaco de este tipo ocasiona un empeoramiento en el control de una HTA esencial o induce resistencia al tratamiento). |

El caso expuesto, se trata de un varón joven con múltiples factores de riesgo cardiovascular que presenta episodios frecuentes de crisis hipertensivas, llegándose al diagnóstico de hiperaldosteronismo primario gracias al estudio realizado.

El HAP, fue descrito por primera vez en 1955 por J. W. Conn y se considera una de las causas más frecuentes de hipertensión arterial secundaria. En estos casos, la HTA es debida a una producción excesiva y autónoma de aldosterona que induce a nivel renal un aumento en la reabsorción de sal y agua, aumentando así el volumen intravascular y, secundariamente, elevando la presión arterial[1].

El hiperaldosteronismo primario secundario a un adenoma productor de aldosterona (APA) es más frecuente en las mujeres (relación 1.5:1)[5] y entre los 30-60 años, mientras que el HAP secundario a una hiperplasia adrenal bilateral es más frecuente en varones y a edades superiores a las del APA.

En muchas ocasiones el hiperaldosteronismo primario es completamente asintomático y cuando los síntomas aparecen, suelen ser segundarios a la hipertensión o a la hipopotasemia, como ocurría en nuestro paciente, presentado astenia, palpitaciones, debilidad progresiva, etc, llegando a aparecer, en algunas ocasiones, calambres y arritmias cardíacas, describiéndose, incluso, casos de parálisis generalizada. De hecho, la morbimortalidad de este síndrome se asocia en su mayoría a esta última condición. Sin embargo, los pacientes también pueden presentar hipernatremia y alcalosis, lo cual puede generar síntomas adicionales.

El HAP era considerado como una causa infrecuente de HTA, pero la utilización del cociente aldosterona plasmática/ARP como test de despistaje ha incrementado su prevalencia[5,6]. Según algunos autores, se aconseja descartar el HAP en los siguientes casos: tensión arterial superior a 160/100mmHg, HTA resistente, HTA con hipopotasemia espontánea o inducida por diuréticos, HTA e incidentaloma suprarrenal, HTA con historia familiar de HTA en edades jóvenes o enfermedad cerebrovascular en jóvenes (< 40 años) y en pacientes hipertensos con familiares de primer grado con HAP.

El diagnóstico diferencial en estos casos se debe realizar con otras condiciones que cursan con hipertensión e hipopotasemia, entre las cuales destacan el hiperaldosteronismo secundario (caracterizado por una APR alta), la ingesta de regaliz (contiene ácido glicerrínico, el cual inhibe la 11-hidroxiesteroide deshidrogenasa), los tumores productores de renina y el uso de diuréticos en pacientes hipertensos.

Los niveles elevados de aldosterona plasmática (>15 ng/dl o >150 pg/ml) acompañados de ARP suprimida (<1 ng/ml/h) o un cociente aldosterona plasmática/ARP elevado con una ARP suprimida sugieren su presencia.

Cuando se trata de un adenoma o de una hiperplasia unilateral, el tratamiento de elección es la cirugía mediante laparoscopia, pero cuando se trata de una hiperplasia suprarrenal bilateral, como es el caso que nos concierne, la

espironolactona es el tratamiento de elección, pudiendo emplear como segundas opciones el amiloride o el triamtereno, consiguiendo generalmente un buen control de las cifras tensionales.

A modo de conclusión, cuando nos encontremos ante cualquier paciente con hipertensión arterial refractaria, episodios de crisis hipertensivas e hipopotasemia asociada, hemos de pensar que podemos encontrarnos ante una hipertensión arterial secundaria a hiperaldosteronismo primario y tenemos la obligación de desarrollar una actitud más activa en el estudio etiológico, ya que podemos tener en nuestras manos la cura de una de las enfermedades más letales y silenciosas que existen.

## BIBLIOGRAFÍA


1. Kotchen et al. Hypertensive Vascular Disease. Harrison's Principles of Internal Medicine, 19e Eds. McGraw-Hill; 2014.
2. Piaditis et al. A review of the prevalence of primary aldosteronism in pre-hypertension and hypertension. European Journal of Endocrinology. 2015; 172, R191–R203.
3. Santamaria R et al. Hipertensión arterial secundaria: cuándo y cómo debe investigarse. NefroPlus 2015;7(1):11-21.
4. Zennaro MC et al. An update on novel mechanisms of primary aldosteronism. J Endocrinol. 2015 Feb;224(2):R63-77.
5. Lubitz et al. Cost-Effectiveness of Screening for Primary Aldosteronism and Subtype Diagnosis in the Resistant Hypertensive Patients. Circ Cardiovasc Qual Outcomes. 2015 December; 8(6):621–630.
6. Miyaji et al. Primary aldosteronism in patients with acute stroke: prevalence and diagnosis during initial hospitalization. BMC Neurology. 2016; 16:177.

CASO CLÍNICO 18

# HIPERTENSIÓN. LA IMPORTANCIA DE LA EXPLORACIÓN

María Gandullo Moro.
*Residente de 4º año del Hospital Universitario Virgen Macarena. Sevilla*

María del Rocío Molina León.
*Residente de 4º año del Hospital Universitario Virgen Macarena. Sevilla*

Rocío Ruiz Hueso.
*Residente de 1º año del Hospital Universitario Virgen Macarena. Sevilla*

Eduardo Carmona Nimo.
*Facultativo Especialista de Área del Hospital Universitario Virgen Macarena. Sevilla.*
*eduardom.carmona.sspa@juntadeandalucia.es*

## RESUMEN

Varón de 76 años con antecedentes personales, entre otros, de hipertensión arterial en tratamiento, diabetes mellitus y enfermedad arterial periférica. Acude a urgencias derivado por su médico por mal control de tensión arterial, tendencia a la bradicardia y arritmia. El paciente niega cuadros sincopales o presincopales, no presenta disnea ni otra sintomatología.

En urgencias, aporta un electrocardiograma en ritmo sinusal donde se aprecia una frecuencia de 35 spm, con extrasístoles supraventriculares bigeminados, con algunos tramos que muestran bloqueo auriculo-ventricular 2º grado tipo Mobitz 2, por lo que se decide ingreso en observación.

Además, presenta hipertensión arterial de difícil control (refiere mal control de años de evolución) con diferencias significativas entre ambos brazos. El paciente es valorado por Unidad Coronaria, con retirada de tratamiento betabloqueante domiciliario (bisoprolol). Tras un periodo de observación se decide su ingreso en planta para completar estudio y decidir sobre implantación de marcapasos.

## INTRODUCCIÓN

La hipertensión arterial, es un enfermedad muy prevalente en la actualidad, aproximadamente un 35-45% de la población general, con un marcado

aumento a edades más avanzadas. Conlleva, además, una relación continua e independiente con complicaciones cardiovasculares graves[1].

Con este caso queremos remarcar la importancia de la correcta anamnesis y exploración. Aunque no sea el principal motivo de consulta, no podemos dejar de lado explorar adecuadamente, así como intentar alcanzar los objetivos terapéuticos en cada paciente, intentando así evitar en la medida de lo posible las complicaciones secundarias.

## CASO CLÍNICO

Varón de 76 años, sin reacciones medicamentosas conocidas.

Ex-fumador de 90 paquetes-año. Hipertensión arterial de larga evolución. Diabetes mellitus diagnosticada hace 4 años en tratamiento con antidiabéticos orales. Enfermedad arterial periférica en seguimiento por UGC endovascular, con implantación de un stent en poplítea y dos en femoral. Enfermedad arterial coronaria. Portador de stent por antecedentes de cardiopatía isquémica. AIT en Marzo 2005. Insuficiencia cardíaca con FEVI deprimida. EPOC.

Realiza tratamiento habitual con: Atorvastatina, Metformina, Acido acetilsalicílico. Clopidogrel. Lercanidipino. Bisoprolol. Espironolactona. Valsartán. Salbutamol a demanda, Formoterol-Budesodina. Tiotropio. Omeprazol. Clorazepato dipotásico.

Acude a urgencias derivado por su médico de atención primaria por tendencia a la bradicardia y arritmia. El paciente niega cuadros sincopales ni presincopes, sólo refiere sensación de mareo al iniciar la bipedestación. No presenta disnea, no dolor torácico, ni otra sintomatología. En urgencias aporta un EKG donde se aprecia ritmo sinusal a una frecuencia de 35 spm, con extrasístoles supraventriculares bigeminados, con algunos tramos que muestran Bloqueo Auriculo-ventricular de segundo grado tipo Mobitz 2, por lo que se decide su ingreso en observación, le practican otro EKG, pasando a ser la frecuencia cardiaca de 53 lpm. Es valorado por Unidad Coronaria y se decide mantener la suspensión de beta-bloqueante que ya se había llevado a cabo desde dos días antes. Tras un periodo de observación, se decide su ingreso en Planta para completar estudio y decidir sobre la implantación de marcapasos.

Presenta además, mal control tensional con labilidad marcada, que impresiona de estar en relación al miembro en el que se toma (muy elevadas en el derecho y bajas en el izquierdo). Refiere que esto le ha ocurrido en otras ocasiones, pero niega episodios sincopales al esfuerzo con ese miembro. Sí presenta dolor en miembro superior izquierdo al levantarlo por encima del hombro desde hace meses.

A la exploración el paciente presenta buen estado general, afebril. Palpación cervical no patológica. Pulsos carotídeos conservados. Pulsos muy marcados en miembro superior derecho y muy débiles en el izquierdo. Corazón rítmico a unos 40 lpm, sin soplos, con extratonos ocasionales. Presenta buen murmullo vesicular, sin ruidos patológicos sobreañadidos. Abdomen blando y depresible con una hepatomegalia blanda de dos cm, sin signos de peritonismo. Miembros inferiores con signos de insuficiencia venosa (hiperpigmentación). Pulsos distales imperceptibles, sin edemas.

Se solicita analítica completa con estudio tiroideo y Holter-EHG, así como ecografía doppler TSA y miembros superiores.

PRUEBAS COMPLEMENTARIAS

- Analítica reglada: No alteraciones en el hemograma. Urea 63 mg/dl, Cretinina 1.09 mg/dl, Glucosa 88 mg/dl. TSH 0.31. HbA1c 6.4%. TG 180 mg/Dl. LDL 58 mg/dl. HDL 40 mg/dl.
- Holter-EKG: Bloqueo auriculoventricular de 2º grado de forma casi continua. Frecuencia mínima 27 lpm.
- Ecodoppler TSA y miembros superiores (1): Se observan placas de ateroma hiperecogénicas en ambas carótidas comunes, así como en ambas carótidas internas que en lado derecho no condicionan estenosis significativa ni repercusión hemodinámica. En la carótida izquierda a nivel de la bifurcación se aprecia un área de estenosis con un pico sistólico de 159.7 cm/s y un ratio de 2.3. Las arterias carótidas externas son de calibre normal y están permeables, con flujos de patrón de curva adecuado y velocidades normales. Arteria vertebral derecha de calibre y flujo normal, en el lado izquierdo se aprecia una inversión del flujo. Doppler MMSS: Se estudian ambas arterias subclavias y humerales. En el lado derecho la arteria subclavia y humeral son de calibre normal y están permeables, con flujos de patrón de curva adecuado y velocidades normales, sin estenosis hemodinámicamente significativas. Las arterias subclavia y humeral izquierda en los trayectos visualizados tienen un calibre normal y están permeables aunque presentan un patrón de curva alterado con velocidades disminuidas lo que puede significar la presencia de estenosis proximal a nivel de la arteria subclavia izquierda aunque no se ha podido visualizar de forma directa, lo que condiciona además la inversión de flujo en la arteria vertebral ipsilateral, compatible con robo de subclavia. Como hallazgo incidental se observa un nódulo sólido tiroideo izquierdo a valorar endocrinológicamente.

## CONCLUSIÓN:

Estenosis de arteria carótida interna izquierda entre el %69-50. Robo de subclavia izquierda.

Ante los datos clínicos y resultado de ecografía Doppler de TSA, por la alta sospecha de un síndrome de robo de la arteria subclavia, decidimos realizar angio-TC de aorta torácica.

- Angio-TAC (2): Importante ateromatosis calcificada de aorta torácica, y de la emergencia de los troncos. Arco aórtico bovino. Aorta de calibre normal en todos sus segmentos. Arteria subclavia proximal muy calcificada, con un segmento de aproximadamente 10mm de longitud ocluido a unos 20mm de su origen. Se recanaliza a nivel de la arteria vertebral. El segmento más proximal está dilatado (con calibre máximo de 2cm). Hallazgos extravasculares: Nódulo tiroideo izquierdo de 17mm. CONCLUSION: Oclusión de un corto segmento proximal de la arteria subclavia izquierda compatible con síndrome del robo de la subclavia. Importante ateromatosis aórtica. Nódulo tiroideo.
- Ecografía tiroidea: Tiroides de tamaño y morfología normal. Nódulo sólido, hipoecoico, con un quiste subcentimétrico en su interior. El nódulo mide 2.1x1.5 cms y se sitúa en lóbulo tiroideo izquierdo. No se visualizan calcificaciones intranodulares. En el lóbulo derecho no se observan hallazgos significativos. No adenopatías en cadenas yugulocarotídeas.

Tras la realización de pruebas complementarias, tras objetivarse Bloqueo AV 2º grado se decide implantación de marcapasos DDD.

Respecto a las lesiones vasculares, tras ser valorado en sesión médico-quirúrgica se decide abordaje percutáneo de la subclavia. Se realiza arteriografía de miembro superior izquierdo, donde se observa obstrucción de la arteria subclavia izquierda en sus inicios, obstrucción muy calcificada que se extiende durante unos centímetros hasta pocos milímetros antes de la desembocadura de la arteria vertebral, arterial que recanaliza a la subclavia, estando ésta permeable a partir de aquí. Dadas las características, y ante la escasa sintomatología, se decide no realizar tratamiento endovascular ni quirúrgico.

Al alta, se derivó a consultas externas de Medicina Interna para estudio del nódulo tiroideo y riesgo cardiovascular y Cirugía Cardiovascular para seguimiento de la enfermedad arterial, de miembros superiores, así como inferiores.

## JUICIO CLÍNICO

- Robo de la subclavia izquierda
- Estenosis carotidea izquierda

- Bloqueo auriculoventricular de 2º grado.
- Implantación de marcapasos definitivo DDD.

## DISCUSIÓN

Se trata de un caso de un paciente diagnosticado de una enfermedad arterial periférica de miembros superiores de forma casual, a raíz de un ingreso hospitalario por otro motivo y la toma de la presión arterial durante éste de forma adecuada.

El término «robo de la subclavia» se refiere a un fenómeno de inversión de flujo en la arteria vertebral ipsilateral secundaria a una estenosis hemodinámicamente significativa u oclusión de la arteria subclavia. En la mayoría de los casos, el robo de la subclavia es asintomática y representa una respuesta fisiológica adecuada a la enfermedad arterial proximal. El síndrome de robo subclavio implica la presencia de síntomas significativos debido a la insuficiencia arterial en el cerebro (es decir, insuficiencia vertebrobasilar) o las extremidades superiores que son suministrados por la arteria subclavia.

La aterosclerosis es la causa más común de robo de la subclavia. Entre los factores de riesgo para la EAS se encuentra el tabaquismo, que en opinión de algunos autores es el más importante y le siguen en orden de importancia la diabetes mellitus, la hipertensión arterial y la dislipemia como desencadenantes de arteriosclerosis sistémica. Distintas a la aterosclerosis, una variedad de condiciones puede causar estenosis de la arteria subclavia hemodinámicamente significativa: Arteritis de Takayasu, la compresión de la arteria subclavia en la salida torácica. Tras la reparación quirúrgica de la coartación de la aorta o de la tetralogía de Fallot con una anastomosis de Blalock-Taussig. Las anomalías congénitas tales como arco aórtico derecho con el aislamiento de la arteria subclavia izquierda y anomalías de las arterias braquiocefálica.

Este síndrome, más frecuentemente afecta a la subclavia izquierda con una relación 4:1, probablemente por la turbulencia que se genera en el ángulo agudo del nacimiento de la arteria. Se puede clasificar en base a donde roba el flujo: vertebral-vertebral, carótidobasilar y carótido-subclavio.

El diagnóstico clínico de EAS se basa en la historia y examen físico incluyendo la medida de la presión arterial simultánea en ambas extremidades superiores, la auscultación y la evaluación de los pulsos periféricos. Los signos y síntomas van a depender del grado de estenosis, ya sea parcial o completa, aunque muchos pacientes permanecen asintomáticos durante toda su vida. La evaluación no invasiva de la circulación arterial de las extremidades superiores cerebrovascular y la utilización de ecografía Doppler, la resonancia magnética y angiografía por resonancia magnética o angiografía TC son adecuadas para

establecer el diagnóstico en la mayoría de los pacientes. La estenosis de la arteria subclavia se asocia con un mayor riesgo de muerte y de la mortalidad relacionada con la enfermedad cardiovascular (ECV)

Con respecto al tratamiento, el control de los factores de riesgo cardiovascular, el riguroso control de la presión arterial, la prescripción de antiagregantes plaquetarios y estatinas es obligada ya que se ha descrito la asociación de arteriopatía coronaria hasta en el 50% de los pacientes diagnosticados con estenosis de arteria subclavia, así como obstrucción de carótida en un 29% y arteriopatía de extremidad inferior en un 27% (hallazgos presentes en nuestro paciente). En relación con el tratamiento de revascularización, existen dos opciones: angioplastia con o sin stent y cirugía. Dentro de la cirugía, las posibilidades son: bypass carótido-subclavio, subclaviosubclavio o axilar-axilar y la cirugía de trasposición de la subclavia a carótida, la cual demostró mayor permeabilidad que el bypass

A modo de resumen, remarcar la importancia de la toma adecuada de la presión arterial. En la práctica clínica diaria, se recomienda la medida de la presión arterial en ambos brazos en la evaluación de un paciente con hipertensión arterial. Y en caso de observarse una diferencia significativa (> 15 mmHg)1,5 y constante de la PAS entre uno y otro brazo, se debe realizar el diagnóstico por imagen.

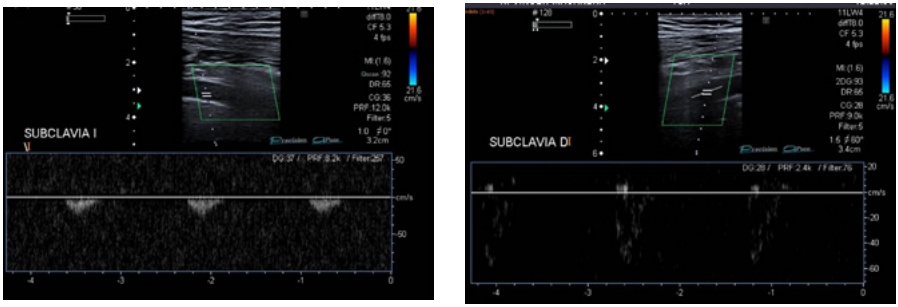


**Imagen 1.** *Doppler arteria subclavía izquierda y derecha*

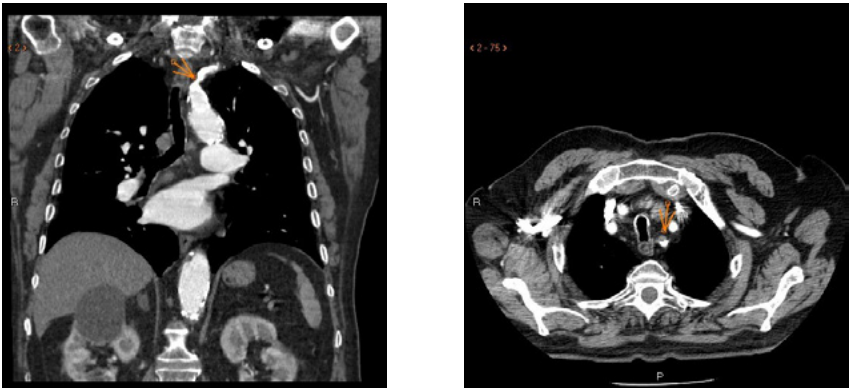

**Imagen 2**. *Angio-tc aorta torácica*

## BIBLIOGRAFÍA


1. 2013 ESH/ESC Guidelines for the management of arterial hypertension: the Task Force for the management of arterial hypertension of the European Society of Hypertension (ESH) and of the European Society of Cardiology (ESC). J Hypertens. 2013;31:1281---357.

2. Leandro A. Bono, Fernando G. Álvarez , Juan B. Soumoulou , Laura Filazolla, Luciana Puente, Sebastián Ayuso, Ricardo Sarmiento , Miguel Riccitelli. Síndrome de robo de subclavia. Revista Conarec 2013 SEP-OCT; 29(121):236-238.

3. Clark CE, Rod-Taylor S, Shore CA, Ukoumunne OC, Campbell LJ. Association of a difference in systolic blood pressure between arms with vascular disease and mortality: A systematic review and meta-analysis. Lancet. 2012;379:905-14

4. G. Miranda Muñoz, M.A. Zarca Díaz de la Espina, C. Mora Fernández, M.D. Sánchez de la Nieta, I. Ferreras García y F. Rivera Hernández. Estenosis de arteria subclavia: importancia de medir la presión arterial en ambas extremidades y su asociación con el riesgo cardiovascular. Hipertensión y riesgo vascular. 2014;31:23-6

5. Reivich M, Holling HE, Roberts B, Toole JF. Reversal of blood flow through the vertebral artery and its effect on cerebral circulation. N Engl J Med. 1961;265:878.

CASO CLÍNICO 19

# INFARTO RENAL E HIPERTENSIÓN: COMPLICACIONES DEL TRATAMIENTO ENDOVASCULAR DE ANEURISMA EN AORTA ABDOMINAL. A PROPÓSITO DE DOS CASOS.

Juana Alonso Titos
*Residente Nefrologia MIR 4 H. Regional de Malaga.*
*juana12041988@hotmail.com*

M Dolores Martinez Esteban
*FEA Nefrologia Unidad de Hipertensión Arterial. H. Regional de Málaga.*

Laura Fuentes Sánchez
*FEA Nefrologia H. Regional de Málaga.*

Alvaro Torres De Rueda
*FEA Nefrología H. Regional de Málaga*

## RESUMEN

Presentamos dos casos clínicos sin nefropatía ni hipertensión previa, en los que la colocación de una endoprotesis endoaortica produce hipoperfusión renal desencadenando la aparición de un riñon presor con la activación del sistema renina-angiotensina-aldosterona. Se establece, así una hipertensión arterial secundaria y deterioro de la función renal consecuentemente.

El riñón forma un papel fundamental en la regulación de las cifras de presión arterial. Fundamentalmente este control se produce a través del sistema renina-angiotensina-aldosterona y su capacidad de eliminación de agua y sodio.

Aunque la causa más frecuente de hipertensión arterial en la población general es la esencial o idiopática, nosotros exponemos dos casos de hipertensión secundaria de origen renovascular. El origen de dicha hipertensión suele ser la estenosis de arterias renales. Otra causa menos frecuente es el aumento de las resistencias vasculares intrarrenales que se desencadena en el infarto renal, consecuencia de la hipoperfusión intrarrenal. Al disminuir el flujo sanguíneo renal, se reduce la presión intraglomerular y secundariamente el filtrado glomerular, por lo que se reestablece el mecanismo de autorregulación renal, produciéndose en la mácula densa del aparato yuxtaglomerular la liberación de

la renina y activándose el sistema renina-angiotensina-aldosterona, convirtiéndose en un riñon presor. Consecuentemente por la liberación de la angiotensina II se va a producir vasoconstricción de la arteriola eferente aumento la presión intraglomerular y el filtrado glomerular y también actuará aumentando las resistencias vasculares sistémicas y la aldosterona actuará en el sistema colector proximal favoreciendo la reabsorción de sodio y arrastrando osmóticamente más agua intravascular para equilibrar la osmolaridad, estos mecanismos serán los desencadenantes de la hipertensión arterial.

En los casos que describimos se producen fenómenos de infarto renal, con disminución del flujo intrarrenal y aumento de las resistencias intrarrenales, provocando así la aparición de un riñón presor, con descenso del filtrado glomerular y la instauración de hipertensión arterial secundaria.

## PALABRAS CLAVE

Protesis endoaórtica abdominal, riñón presor, Hipertensión arterial secundaria, nefropatia isquémica.

## CASO 1

### MOTIVO DE CONSULTA

Hipertensión y deterioro de la función renal.

### ANTECEDENTES PERSONALES

Varon de 70 años, con dislipemia, no hipertensión arterial previa, diabetes mellitus tipo 2 en tratamiento con Metformina y exfumador severo desde hace 13 años.

En Resonancia Magnética de control se le diagnostica de ulcera en pared posterior de aorta abdominal por debajo de la salida de arteria renal izquierda, posteriormente se realiza AngioTC y se aprecia además discreta ateromatosis y pequeños trombos murales en aorta abdominal así como estenosis del ostium del tronco celíaco con dilatación aneurismática postestenótica de 13 mm.

### ENFERMEDAD ACTUAL

Ingresa para implantación de endoprótesis fenestrada con colocación de stents recubiertos E-ventus BX en ramificaciones de tronco celiaco, arteria mesentérica superior y ambas arterias renales. Es dado de alta sin complicaciones inmediatas. En consulta se solicita AngioTC de control evidenciándose endofuga tipo II en saco aneurismatico abdominal, por lo que se decide tratamiento

endovascular de la misma, se cateteriza de forma selectiva todas la fenestraciones, identificando fuga por sellado en ambas renales y mesentéricas, consiguiendo dilatadar ambos stents de arterias renales.

Durante dicho procedimiento se observa arteria polar renal inferior derecha que emerge directamente desde la aorta Abdominal. En las imágenes obtenidas se identifica el polo inferior isquémico y también algún segmento de la cortical superior renal derecha ( Imagen 1). La arteria renal izquierda queda permeable y sin estenosis. Tras el alta hospitalaria, a los cinco días, presenta deterioro del estado general, fiebre intermitente, náuseas y vómitos con dolor en fosa renal derecha y oliguria. A la exploración física destaca: hipertensión arterial severa con cifras de presión arterial sistólica de 200 mmHg y tensión arterial diastólica de 100 mmHg, abdomen distendido con dolor en fosa renal derecha. Sin irritación peritoneal peritonismo ni defensa abdominal. En el control analítico se confirma fracaso renal agudo con creatinina sérica de 2.5 mg/dl (siendo la previa de 0,85mg/dl), Na 139 mEq/l, K 4.06 , LDH 171, PCR 171, SO: prot 2+, leuc 2+, indicios de hematies, nitritos +. Hemograma: Hb 11.6 gr/l, plaquetas 118.000, leucocitos 7500.

AngioTC de aorta abdominal: Endoprótesis de aorta tóraco-abdominal fenestrada con ramas a tronco celíaco, mesentérica superior y ambas renales, todas ellas permeables. Se observa una fuga de contraste en la parte media de la prótesis, a la altura de las ramas viscerales, lo que nos plantea el diagnóstico diferencial entre fuga tipo II o III, sin modificación del tamaño del aneurisma.

**Imagen 1**

## JUCIO CLÍNICO.

Fracaso renal agudo secundario a Nefropatía isquémica por Oclusión endoprotesis.

HTA secundaria a isquemia renal en relación a procedimiento endovascular.

## EVOLUCIÓN.

Durante el ingreso se realiza nuevo procedimiento para el sellado de la fuga a nivel del dispositivo endosvacular. En la ecografía doppler se descartó trombosis de stent renales, con presencia de flujo parvus tardus en ambas arterias renales. Se concluye que la hipertensión se debe a la nefropatía isquémica por disminución de la perfusión renal. Durante el seguimiento presenta hipertensión arterial persistente con tensión sistólica superior a 180 mmHg, que requiere cuádruple terapia para control. En el momento del alta estaba normotenso con Amlodipino, Carvedilol, Furosemida y Doxazosina. Actualmente mantiene 4 farmacos para el control de la presión arterial y la creatinina estable en 2 mg/dl.

## CASO 2

MOTIVO DE CONSULTA

HTA y disfunción renal.

ANTECEDENTES PERSONALES

76 años, Neumotórax espontáneo hacía veinte años. Lumbalgia crónica como secuela de una caída don Fractura vertebral lumbar que precisó osteosíntensis. Hipertrigliceridemia. Hipertrofia benigna de próstata. Intervención de aneurisma de Ao Abdominal con colocación de endoprótesis fenestrada sin incidentes hacía tres años. Un año después de la inserción de la protesis, ingresó por oclusión corta de la arteria iliaca común izquierda con colocación de stent.

IQ: colecistectomía, trasplante de córnea bilateral, Reconstrucción de vertebras lumbares

ENFERMEDAD ACTUAL

Paciente 76 años derivado desde Atención primaria por cifras de creatinina elevadas seis meses antes que va progresando hasta establecerse en 2 mg/dl (CKD-EPI 31,48ml/min) e Hipertensión arterial resistente que se detecta tres meses, no objetivado en ninguno de los ingresos previos; y que llega a precisar hasta 4 fármacos para su control.

Revisando las pruebas de imagen anterior y posterior al procedimiento endovascular para reparación del AAA yuxatarrenal, observamos que previo al procedimiento ambos riñones tenían tamaño y ecogenicidad normales, pero en

Ecografía con potenciación de señal solicitadas desde la consulta de nefrología se encuentra un Riñón derecho pequeño (8 cm), de ecogenicidad normal y Riñón izquierdo de 12 cm, de características ecográficas normales. (Imagen 2)

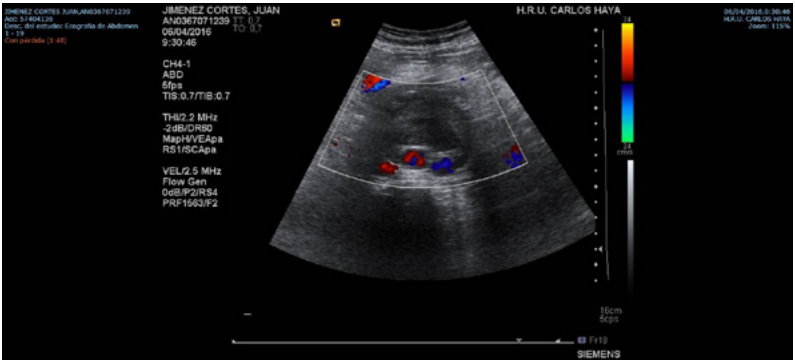


*Imagen 2*

## JUICIO CLINICO

HTA secundaria a mecanismo presor por isquemia renal

Insuficiencia renal subaguda por hipoperfusión renal en el contexto de dispositivo endovascular.

## EVOLUCIÓN.

Tras el ajuste de control tensional se consiguió mejorar la función renal hasta creatinina 1,7 mg/dl (CKD-EPI 38,32ml/min). No fue susceptible realizar ningún intervencionismo debido a la asimetría renal. Actualmente se incide en el manejo de los factores cardiovasculares y la protección frente a agresores renales.

## DISCUSIÓN Y COMENTARIOS

En la actualidad, se encuentra en auge el uso de prótesis fenestradas para el tratamiento endovascular de aneurismas en aorta abdominal.

Por tanto, podemos encontrarnos diversas complicaciones de las mismas y comprometer la viabilidad de la función renal y causar hipertensión renovascular secundariamente.

En este sentido, se debe mejorar las técnicas de implantación para evitar las complicaciones fatales que pueden causar y optimizar el seguimiento continuado posterior para evitar el desarrollo de las mismas.

En el segundo caso, se encuentra pendiente de estudio mediante ecografía doppler para descartar si la causa de la hipopersufión renal con atrofia renal secundaria, es por estenosis arteriosclerótica de la arteria renal o por oclusión de stent en arteria renal por trombosis. En este caso, el estudio seria meramente diagnóstico ya que debido a la situación de atrofia renal, no podría revertirse esta situación.

Nos parece interesante comunicar estos casos, ya que no hay que olvidar la alta prevalencia de las variedades anatómicas en el hilio renal de la población general, y que si éstas se obvian, con este tipo de endoprótesis fenestradas, podríamos tener serias complicaciones renales, compromentiendo la viablidad del parénquima renal y los efectos secundarios que ocasionaría, desarrollando insuficiencia renal e hipertensión renovascular, aumentando así el riesgo cardiovascular en estos pacientes.

## BIBLIOGRAFÍA


1. Textor SC, Lerman L. Hipertensión renovascular y nefropatía isquémica. Am J Hypertens 2010; 23: 1159.
2. Ritchie J, Verde D, Chrysochou C, et al. Presentaciones clínicas de alto riesgo en la enfermedad renovascular aterosclerótica: pronóstico y la respuesta a la revascularización de la arteria renal. Am J Kidney Dis 2014; 63: 186.
3. Mancia G, Fagard R, Narkiewicz K, et al. 2013 ESH / ESC para el manejo de la hipertensión arterial: el Grupo de Trabajo para el manejo de la hipertensión arterial de la Sociedad Europea de Hipertensión (ESH) y de la Sociedad Europea de Cardiología (ESC). J Hypertens 2013; 31: 1281.
4. Heras M, Sanchez Hernandez çr, Fernandez-Reyes MJ, Molina A. Fracaso renal agudo oligúrico como complicación del tratamiento de un aneurisma de aorta infrarrenal mediante la implantación de endoprótesis aórtica Nefrología 2008; 28 (3) 350-59
5. Buth J, Van Marrewijk CJ, Harris PL, Hop WCJ, Riambau V, Laheij RJF; EUROSTAR Collaborators. Outcome of endovascular abdominal aortic aneurysm repair in patients with conditions considered unfit for an open procedure: a report on the EUROSTAR experience. J Vasc Surg 2002; 35: 211-221.

CASO CLÍNICO 20

# EMERGENCIA HIPERTENSIVA EN PACIENTE CON AFECTACIÓN RENOVASCULAR

Mª Cristina Amodeo Arahal.
*Médico interno residente de cuarto año de MFyC. Hospital Universitario Virgen del Rocío. Centro de Salud El Porvenir.*
*mcristina.amodeo@gmail.com*

Manuel Poyato Borrego.
*Médico interno residente de cuarto año de Medicina Interna. Hospital San Juan de Dios del Aljarafe. Bormujos. Sevilla.*
*manu.poyato@gmail.com*

Pedro Mesa Rodríguez.
*Médico interno residente de cuarto año de MFyC. Hospital Universitario Virgen del Rocío. Centro de Salud El Juncal.*
*pemero85@gmail.com*

Águeda Rodríguez-Rubio Rodríguez.
*Médico interno residente de cuarto año de MFyC. Hospital San Juan de Dios del Aljarafe. Sevilla.*
*arrr88@hotmail.com*

Sara Rodíguez White.
*Médico interno residente de tercer año de MFyC. Hospital Universitario Virgen del Rocío. Centro de Salud El Porvenir.*
*sararguezwhite@gmail.com*

Manuel Jesús Molero del Río.
*Médico interno residente de segundo año de MFyC. Hospital Universitario Virgen del Rocío. Centro de Salud El Porvenir.*
*mjmolerodelrio@gmail.com*

## RESUMEN

Mujer de 70 años que acude a urgencias derivada desde su Centro de Salud por cefalea holocraneal opresiva, con cifras de tensión arterial de 250/120 mmHg que no controla tras la administración de medicación oral e intravenosa, precisando su ingreso en Observación para iniciar una perfusión continua de Urapidilo con un control subóptimo así como un empeoramiento de la función renal, motivo por el cuál ingresa en Nefrología bajo el juicio clínico de Emergen-

cia Hipertensiva. Durante su estancia en planta la paciente presenta un mayor deterioro de la función renal y de su estado general que precisó la realización de hemodiálisis. Ante la sospecha de que se tratara de una HTA renovascular por hiperaldosteronismo hiperreninémico se solicita un angio-TAC que finalmente confirma el diagnóstico. Tras ello, se realizó una Arteriografía selectiva renal izquierda y se implantó una endoprótesis expandible por balón sin complicaciones mejorando el estado general de la paciente, sus cifras tensionales y su función renal.


## PALABRAS CLAVE

Arterial Hypertension; Renal artery stenosis; Renal angioplasty.


## INTRODUCCIÓN

A continuación presentaremos el caso clínico de una paciente con múltiples FRCV y enfermedad renal crónica que ingresó en el servicio de Urgencias por un cuadro de Emergencia Hipertensiva con deterioro de la función renal de forma severa por una estenosis de arteria renal.

La importancia de este caso clínico radica en la necesidad de barajar diagnósticos diferenciales menos frecuentes en patologías tan prevalentes como la hipertensión arterial refractaria al tratamiento.

## DESCRIPCIÓN DEL CASO CLÍNICO

Mujer de 70 años que acude a urgencias hospitalarias derivada desde su Centro de Salud por cefalea holocraneal opresiva desde hacía dos meses que había empeorado ese mismo día, objetivándose cifras de tensión arterial de 250/120 mmHg que no controlan tras la administración de captopril 50 mg y diazepam 10 mg vía oral. Así mismo, refiere molestias opresivas precordiales con el esfuerzo que ha empeorado de forma progresiva en los últimos dos meses, hasta hacerse a mínimos esfuerzos. No se acompaña de cortejo vegetativo ni palpitaciones aunque sí refiere disnea progresiva de evolución similar. Refiere llevar meses sin tomarse las cifras de TA.

Como antecedentes personales destacan: psoriasis, obesidad central, dislipemia, hiperuricemia, diabetes mellitus tipo 2 en tratamiento con ADOs, ERC desde 2009, no filiada, ni seguida, atribuida a la DM, con FG actual de 29 ml/min (Cr 1.8 mg/dl), estenosis carotidea del 60% desde el 2010, HTA de 40 años de evolución de difícil control y diagnosticada durante el embarazo. Actualmente mantiene el mismo tratamiento antihipertensivo que inició en el 2010,

cuando se le realizó un MAPA con patrón Dipper. La paciente refiere tomar el tratamiento estrictamente, pero no se realiza controles desde ese mismo año. Además cardiopatía hipertensiva con HVI y disfunción diastólica objetivadas en la ecocardiografía del 2010.

Su tratamiento habitual es valsartán 160 mg, amlodipino 10 mg, furosemida 40 mg, aliskiren 300 mg, alopurinol 300 mg, glicazida 30 mg, vildagliptina 50 mg, atorvastatina 40 mg, clopidogrel75 mg cada 24 horas.

A su llegada a urgencias, y tras varios antihipertensivos vía oral (amlodipino, captopril, diazepam, atenolol y furosemida) se decide ingreso en Observación y se inicia perfusión continua de Urapidilo consiguiendo un control subóptimo de la TA (180 mmHg de TAS es la mínima cifra registrada).

A la exploración física presenta regular estado general, consciente, colaboradora, aunque ligeramente desorientada y agitada. Bien hidratada y perfundida. Normocoloreada. TA 240/120 mmHg. Eupneica, afebril. Auscultación: corazón rítmico a buena frecuencia con soplo sistólico en foco aórtico con irradiación a carótidas que se superpone a soplo carotideo. BMV sin ruidos patológicos sobreañadidos. Abdomen globuloso, sin masas ni megalias, no peritonismo. Miembros inferiores con edemas pretibiales con fóvea. Lesiones psoriásicas extensas en ambos miembros inferiores. Pulsos periféricos (radiales y pedios) presentes y simétricos.

PRUEBAS COMPLEMENTARIAS SOLICITADAS:

- Laboratorio:
  - Analítica a su llegada: IRA sobre enfermedad renal crónica: creatinina 2.73 mg/dl (previa 1.8), urea 109 mg/dl. Resto de bioquímica incluido iones, troponinas y CPK normal. Hemograma y coagulación con valores en rango.
  - Analítica al cuarto día del ingreso hospitalario: Urea 214, creatinina 4.96, sodio 113 mEq/L, K 5.8 mEq/L, proteínas totales 5.8 mg/dl, calcio 7.68 mg/dl, fósforo 9.5. Hb 10.9 mg/dl, resto de parámetros del hemograma y la coagulación en rango normal. HbA1c : 4.8%. Na en orina 82 mEq/l y potasio urinario 20 mEq/l. Aclaramiento de agua libre de electrolitos positiva.
  - Gasometría: acidosis metabólica con respuesta respiratoria adecuada y Anión Gap aumentado. pH 7.26, HCO3:13.1mmol/l, pCO2: 30.1, AG 21 mEq/l.
  - Perfil tiroideo en rango normal.

- Elemental de orina: proteína 100 mg/dl, sangre 50 hematies/ mcL, leucocitos 25, densidad 1009, glucosa, nitritos, cuerpos cetónicos, bilirrubina, negativo.
- Orina 24h: Na 26, proteínas 413 mg, microalbuminuria 353,9 mcg/ml, microalbuminuria/creatinina en orina 520 mg/g.
- Hormonas especiales: renina 1445 mcUI/ml, actividad de renina plasmática calculada 120.4 ng, aldosterona 29.4 ng/dl. Catecolaminas normales. Hormona adrenocorticotropa 73 pg/ml.
- Serologías VHC, VHB y VIH negativos.
- Urocultivo negativo.
- Analítica al alta: urea 142, creatinina 2.8. Hemograma, resto de bioquímica y coagulación normal.

Imagen:

- ECG: RS a 75 lpm, qrs estrecho, pr 180 mseg, BCRDHH.
- Radiografía de tórax: índice cardiotorácico aumentados. Ligero pinzamiento seno costofrénico derecho. Calcificación del cayado aórtico.
- Fondo ojo: ligeras lesiones correspondientes a retinopatía hipertensiva leve.
- Ecografía Doppler Abdomen: riñones marcadamente desdiferenciados, con quistes renales bilaterales. Asimismo se identifican múltiples cálculos renales sin uropatía obstructiva. Estudio Doppler color renal presenta marcada dificultad, no puede obtenerse un adecuado registro por mala colaboración de la paciente. Colelitiasis múltiple. Resto sin alteraciones.
- Ecocardiografía: HVI con FE conservada. Insuficiencia mitral ligera. Estenosis aórtica ligera. Insuficiencia pulmonar ligera. PAP32 mmHg. Derrame pericárdico ligero.
- Angio-TC de abdomen: Significativa la estenosis en el ostium de ambas arterias renales de predominio izquierdo con obstrucción del 99% (Imagen 1). Signos de enfermedad renal bilateral, atrofia del riñón derecho. Múltiples quistes simples algunos hemorrágicos. Derrame pleural lateral derecho sin alteraciones.

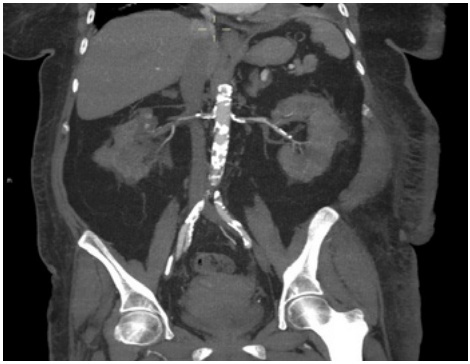

**Imagen 1:** *angioTC coronal reconstrucción MipPR*

- Arteriografía de arterias renales: estenosis preoclusivas bilaterales a nivel de ambas arterias renales principales, con marcada disminución de perfusión de ambos parenquimogramas, siendo de menor tamaño el derecho, todo ello en relación con disfunción renal(Imagen 2). En la arteriografía selectiva renal izquierda se confirma la existencia de una estenosis preoclusiva a nivel ostial, llevándose a cabo la recanalización de la misma con la implantación de una endoprótesis expandible por balón(Imagenes 3 -4), con buen resultado morfológico confirmado mediante la realización de arteriografía postprocedimiento. Cierre del punto de punción arterial mediante sistema percutáneo.

**Imagen 2:** *arteriografía general donde se objetiva estenosis de ambas arterias renales*

**Imagen 3:** *colocación del stent en la estenosis preoclusiva a nivel ostial de la arteria renal izquierda*

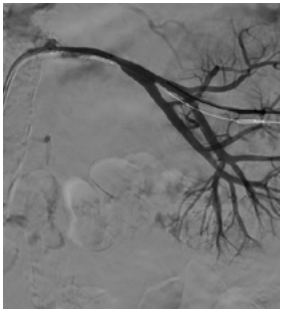

**Imagen 4:** *Resultado tras la colocación del stent.*

## JUICIO CLÍNICO

Emergencia hipertensiva con lesión en órgano diana: cardiopatía hipertensiva y fracaso renal agudo secundario a Hipertensión renovascular.

## EVOLUCIÓN

La paciente ingresa en la planta de Nefrología por Emergencia hipertensiva y lesión de órgano diana: cardiopatía hipertensiva e IRA sobre ERC G4 con necesidad de hemodiálisis por hiponatremia hiposmolar sintomática, oligoanuria y sobrecarga de volumen. Durante su estancia, presenta un episodio de edema agudo de pulmón con ángor agudizado precisando hemodiálisis diaria y aumento de medicación hipotensora.

En las pruebas complementarias se detecta un hiperaldosteronismo hiperreninemico por lo que se solicita Angio-TC de abdomen que confirma la sospecha inicial de HTA renovascular. Tras ello, se realiza una Arteriografía selectiva de la arteria renal objetivándose una estenosis preoclusiva a nivel ostial de la arteria renal izquierda, llevándose a cabo la recanalización de la misma mediante técnicas angioplásticas y la implantación de una endoprótesis expandible por balón, con buen resultado. Tras la misma, mejoran los parámetros de FG y la TAS (140 mmHg con doxazosina 4 mg, amlodipino 10 mg y bisoprolol 5 mg cada 24 horas).

Tras el alta, se realiza seguimiento en consultas externas con buena evolución clínica y analítica incluyendo buen control de cifras tensionales.

## DISCUSIÓN

La hipertensión arterial sistémica de origen renovascular es la causa más frecuente de hipertensión secundaria; se produce como consecuencia de la estenosis de la arteria renal o alguna de sus ramas principales; en el 90% de los casos se debe a ateroesclerosis, como en el caso de nuestra paciente que presenta múltiples FRCV, y en el resto las causas son poco frecuentes como la arteritis de Takayasu y la displasia fibromuscular.

La evolución natural de la estenosis de la arteria renal cursa con una morbilidad y mortalidad considerables, por ello habrá que sospecharla como causa de hipertensión arterial sistémica, especialmente en pacientes de riesgo, ya que es una causa de hipertensión potencialmente tratable.

Por lo general, la presentación clínica supone un agravamiento de la hipertensión arterial sistémica preexistente, una hipertensión arterial sistémica de difícil control, emergencia hipertensiva, edema pulmonar súbito e insuficiencia cardiaca congestiva, insuficiencia renal rápidamente progresiva, síndrome nefrótico, asimetría renal e incremento de la creatinina sérica posterior a la in-

gesta de medicamentos inhibidores de la enzima convertidora de angiotensina (IECA). Estos últimos, son fármacos estupendos controladores de las cifras tensionales, no obstante, en ciertas circunstancias como en este caso pueden ser perjudiciales ya que al administrar inhibidores de la enzima de conversión de la angiotensina pueden alterar el mecanismo compensatorio que realiza la angiotensina II manteniendo la presión hidráulica transglomerular a través de su efecto vasoconstrictor ejercido preferentemente en la arteriola eferente y especialmente en situaciones de disminución de la perfusión renal al desencadenar una insuficiencia renal aguda por caída de la presión hidráulica transglomerular. Esto puede ocurrir en diversas circunstancias clínicas, como son, la estenosis bilateral de arterias renales o la estenosis unilateral en un riñón único funcionante, en estados de depleción de volumen o de disminución de volumen plasmático efectivo como la insuficiencia cardiaca congestiva y la cirrosis hepática con ascitis. También puede darse en el periodo neonatal.

Inicialmente, todos los pacientes con hipertensión renovascular deberán recibir tratamiento médico de acuerdo con la etiología, independientemente de la indicación de revascularización. Por lo tanto, el tratamiento es médico (antihipertensivos, estatinas, antiagregantes, fármacos para el control glucémico y modificaciones en el estilo de vida) y quirúrgico, de este último también en su modalidad endovascular.

Los pacientes con hipertensión renovascular asociada a vasculitis o padecimientos sistémicos inflamatorios deben recibir tratamiento inmunosupresor; el tratamiento quirúrgico y/o endovascular se encuentra indicado en casos de recidiva o falta de respuesta al tratamiento médico.

Las indicaciones de revascularización incluyen estenosis mayores a 60% en una o ambas arterias renales, asociadas a hipertensión arterial sistémica de difícil control, es decir, más de tres medicamentos, edema pulmonar súbito, insuficiencia cardiaca congestiva, crisis hipertensiva, deterioro de la función renal (tasa de filtración glomerular < 40%) asociada a la ingesta de medicamentos inhibidores de la enzima convertidora de angiotensina, fallo renal crónico asociado a estenosis bilaterales y/o en presencia de riñón solitario. La angioplastia con colocación de stent es el tratamiento recomendado para la enfermedad renal ateroesclerótica en pacientes de alto riesgo operatorio al tener menos complicaciones y una menor estancia hopsitalaria.

## BIBLIOGRAFÍA

1. Romero Rodríguez N, Alfaro Lara V, Vallejo Maroto I, Pamies E. Hipertensión arterial secundaria a estenosis arterial renal de origen arterioesclerótico en mujer joven que precisó angioplastia y colocación de stent. Hipertensión. 2005; 22(8):335-6.

2. Oliveras A. Hipertensión arterial vasculorrenal de origen aterosclerótico. Diagnóstico y manejo terapéutico. NefroPlus. 2009; 2(3):34-44.

3. Armario P, Oliveras A. Estenosis de arteria renal, hipertensión arterial y nefropatía isquémica. Clin Invest Arterioscl. 2003;15(1):21-3.

4. González Villordo D, Rodríguez Ramírez N, Chaires Cisneros J. Hipertensión renovascular. De la fisiopatología al tratamiento actual. Angiología. 2011; 39 (2): 60-71.

5. Vasquez Veloza J.M, Abades Vázquez J.L, Cordero Castro J.L. Angioplastia con stent en la estenosis de la arteria renal: nuestra experiencia. Rev Chil Rad. 2016; 22 (1):13-19.

CASO CLÍNICO 21

# HIPERTENSIÓN, HIPOPOTASEMIA Y ADENOMA SUPRARRENAL: ¿DILEMA DIAGNÓSTICO?

M.ª Macarena Moreno Martínez
*Residente 4º año de Endocrinología y Nutrición. Complejo Hospitalario Jaén.*
*mmorenomtnez@gmail.com*

Carmen Gutiérrez Alcántara
*Facultativo Especialista en Endocrinología y Nutrición. Complejo Hospitalario Jaén.*

María de Damas Medina
*Residente 3º año de Endocrinología y Nutrición. Complejo Hospitalario Jaén.*

Ana Álvarez O´Dogherty
*Residente 2º año de Endocrinología y Nutrición. Complejo Hospitalario Jaén.*

Manuel Serrano Quero
*Facultativo Especialista en Endocrinología y Nutrición. Complejo Hospitalario Jaén.*

## RESUMEN

El hiperaldosteronismo primario es la causa endocrina más frecuente de hipertensión secundaria, y suele estar infradiagnosticado. Se caracteriza por hipertensión arterial e hipopotasemia. La causa más frecuente es hiperplasia adrenal bilateral idiopática, seguida del adenoma adrenal productor de aldosterona. Su diagnóstico supone un gran reto en muchas ocasiones. El cribado debe hacerse con el cociente entre la aldosterona (ng/dL) y la actividad renina plasmática (ng/mL/h), y en caso de ser positivo, se requiere una confirmación mediante pruebas que demuestren la no supresión de la aldosterona. En pacientes con hiperaldosteronismo confirmado, debe realizarse una prueba de imagen para establecer la causa, ya que en función de ésta, el tratamiento puede ser médico ó quirúrgico. La trascendencia clínica del hiperaldosteronismo radica en que supone un aumento en el riesgo cardiovascular, que mejora tras el tratamiento. La exposición prolongada a elevadas concentraciones de aldosterona se asocia con mayor estrés oxidativo, remodelado cardiovascular y fibrosis miocárdica, independientemente del efecto que ejerce sobre la presión arterial.

Se presenta el caso clínico de una mujer con cifras incidentalmente elevadas de tensión arterial, junto con hipopotasemia y un adenoma adrenal. La

principal sospecha clínica será un hiperaldosteronismo primario, pero el diagnóstico etiológico supondrá un gran reto.


## PALABRAS CLAVE

Hipertensión arterial. Hipopotasemia. Hiperaldosteronismo primario. Adenoma adrenal. Hiperplasia adrenal bilateral.


## INTRODUCCIÓN

El hiperaldosteronismo primario es la causa endocrina más frecuente de hipertensión secundaria, y se debe a un aumento en la secreción de aldosterona, independiente del eje renina-angiotensina-aldosterona. La prevalencia entre hipertensos oscila entre el 5-10%. Clínicamente se caracteriza por hipertensión arterial (entre la 3ª y 6ª década de vida, moderada ó grave, y sin edemas) e hipopotasemia debido a las pérdidas de potasio en el túbulo distal. La deplección de potasio es clave en la sospecha de hiperaldosteronismo, pero no es una condición "sine qua non", sólo aparece en el 9-37% y típicamente en los casos más severos. La forma más frecuente de presentación es la hipertensión normokaliémica [1].

El hiperaldosteronismo primario puede deberse a: hiperplasia bilateral idiopática (65-70%), adenoma productor de aldosterona (25-30%), hiperplasia unilateral idiopática (2%), carcinoma productor de aldosterona (<1%), hiperaldosteronismo familiar tipo 1 sensible a glucocorticoides (<1%) e hiperaldosteronismo familiar tipo 2 (<2%).

El cribado de hiperaldosteronismo primario sólo se recomienda hacerlo en aquellos pacientes con alta sospecha clínica [2]: 1) HTA moderada ó severa; 2) HTA resistente a 3 fármacos antihipertensivos; 3) HTA e hipopotasemia, espontánea ó inducida por diuréticos; 4) Incidentaloma suprrarrenal con HTA; 5) HTA con historia familiar de HTA de inicio precoz ó accidente cerebrovascular antes de los 40 años; 6) HTA en familiares de primer grado de pacientes con hiperaldosteronismo primario. El cribado debe hacerse con el cociente entre la aldosterona (ng/dL) y la actividad renina plasmática (ng/mL/h) (1,2). Antes de calcularlo, hay que asegurar una dieta normosódica, la potasemia debe estar corrregida, y se han de suspender previamente todos los fármacos que pueden afectar la ratio ALD/ARP [1,2]. Se debe suspender 6 semanas antes espironolactona, eplererona, amiloride, triamtereno, diuréticos eliminadores de potasio, derivados del regaliz ó tabaco de mascar; y 4 semanas antes los bloqueantes β-adrenérgicos, agonistas α-2 centrales (clonidina, metildopa), antiinflamatorios no esteroideos, inhibidores de la enzima convertidora de angiotensina (IECA),

antagonistas del receptor de angiotensina II (ARA-II), inhibidores de renina y antagonistas del calcio dihidropiridínicos. Para controlar la tensión arterial, en este periodo, se prefiere utilizar fármacos con menor efecto sobre el ratio ALD/ARP como la doxazosina, la hidralazina ó el verapamilo. La extracción de sangre debe hacerse a primera hora de la mañana, después de estar entre 5-15 minutos sentado, se debe extraer cuidadosamente para evitar la hemólisis y el éstasis sanguíneo. La muestra debe mantenerse a temperatura ambiente (no en hielo, porque se induce la activación de la renina) hasta centrifugarse, y después rápidamente congelar. Una ratio ALD/ARP mayor de 20-30 junto con una aldosterona plasmática elevada (>15 ng/dl) y una actividad de renina suprimida (<1 ng/ml/h), es sugerente de hiperaldosteronismo primario.

Una ratio ALD/ARP elevada no es diagnóstica por sí misma, y se requiere una confirmación mediante pruebas que demuestren la no supresión de la aldosterona [1,2]. Existen cuatro pruebas de confirmación de hiperaldosteronismo: sobrecarga oral de sodio, sobrecarga salina intravenosa, supresión con fludrocortisona y el test de captopril.

Su gran relevancia clínica se debe a que los pacientes con hiperaldosteronismo primario tienen un riesgo cardiovascular más elevado en comparación con aquellos con hipertensión esencial, ajustado para la edad, el grado de hipertensión y la duración de la misma[1]. Dicho riesgo cardiovascular desaparece con el tratamiento del hiperaldosteronismo[3], pero cuanto más se retrase el diagnóstico, mayor será la exposición a altas cifras de aldosterona, y mayor la probabilidad de sufrir cambios morfológicos cardiovasculares irreversibles[4].

## CASO CLÍNICO

### MOTIVO DE CONSULTA

Mujer de 40 años remitida en Marzo 2013 a la Consulta de Endocrinología por hallazgo incidental de cifras elevadas de tensión arterial (TA), junto con hipopotasemia y adenoma adrenal.

### ANTECEDENTES MÉDICOS

- Antecedentes familiares: Hipertensión arterial (HTA) en su madre desde los 60 años de edad, y en su padre desde los 70 años. No antecedentes de HTA en la juventud, ni de difícil control, ni accidentes cerebrovasculares ó cardiovasculares a edades precoces.
- Antecedentes personales: No alergias medicamentosas. Politraumatismo por tráfico con fracturas en codo y tobillo, intervenidas quirúrgicamente (Enero 2013). Anemia.

- Tratamiento actual: cloruro potásico 600 mg / 8 horas, ácido fólico 5mg / 24 horas, sulfato de hierro 325 mg /24 horas.

ENFERMEDAD ACTUAL

A raíz de ingreso hospitalario por politraumatismo tras accidente de tráfico en Enero 2013, se detectaron cifras elevadas de tensión arterial: al ingreso 160/100 mmHg, y durante toda la estancia hospitalaria la tensión osciló entre 150/90-100 mmHg sin tratamiento. Presentaba parestesias en extremidades inferiores, y se detectó hipopotasemia (2,3 mEq/L al ingreso, llegando hasta 1,8 mEq/L), y que a pesar de aporte intravenoso y oral, el potasio permaneció en cifras bajas (2,5-3 mEq/L).

Antes de ingresar, la ingesta había sido normal, no había tenido pérdidas digestivas ni tomado fármacos que justificasen la hipopotasemia. Ante la sospecha de HTA secundaria, se solicitó una analítica con renina y aldosterona, y un TAC abdominal. La paciente estando asintomática fue dada de alta con cifras de tensión de 150/90mmHg y potasio de 4 mEq/L, optándose por no tratar la hipertensión arterial hasta completar el estudio, el cual no se pudo concluir durante el ingreso.

Fue derivada a las consultas de Endocrinología en Marzo 2013. Negaba la ingesta de diuréticos, antihipertensivos, ó el consumo crónico de regaliz ó productos de herboristería. Había tenido un episodio autolimitado hace 4 años con cifras elevadas de tensión arterial, en relación con toma de corticoides. Posteriormente, no se había realizado controles de tensión arterial ambulatorios.

EXPLORACIÓN FÍSICA

- Peso 70 kg, talla 165 cm, IMC 25,9 Kg/m², TA 169/118 mmHg.
- Auscultación: tonos rítmicos sin soplos, murmullo vesicular conservado.
- Abdomen: blando, depresible, no doloroso, sin masas a la palpación.
- Extremidades inferiores: pulsos distales presentes, sin edemas ni lesiones tróficas.

PRUEBAS COMPLEMENTARIAS

- Analítica (2009): potasio 3,3 mEq/L.
- Analítica (Enero 2013): anemia normocítica normocrómica (Hemoglobina 10,7 g/dl, hematocrito 32,7%); glucosa 67 mg/dl, creatinina 0,6 mg/dl, sodio 146 mEq/L, potasio 3 mEq/L, calcio corregido por proteínas 8,7 mg/dl, aldosterona 10,3 ng/dl (no se realizó renina).

- Electrocardiograma (realizado durante el ingreso hospitalario): signos de sobrecarga ventrículo izquierdo, sin alteraciones agudas secundarias a la hipopotasemia.
- Radiografía de tórax: cardiomegalia.
- Tomografía axial computarizada (TAC) abdominal: "Nódulo adrenal izquierdo bien definido, homogéneo y de baja densidad de aproximadamente 25 x 17 mm." (Imagen 1)

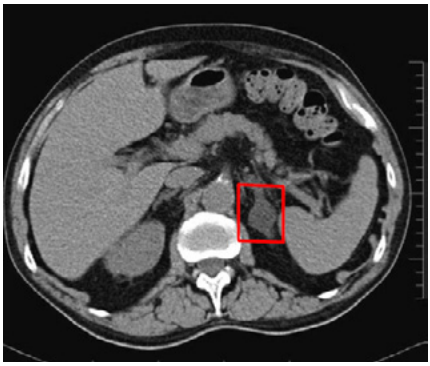

**Imagen 1:** *"TAC abdominal, donde se señala el nódulo adrenal izquierdo bien definido, homogéneo y de baja densidad de aproximadamente 25 x 17 mm".*

## JUICIO CLÍNICO Y/O DIAGNÓSTICO DIFERENCIAL

** Sospecha de hiperaldosteronismo primario

** Adenoma adrenal izquierdo de 25 mm ¿síndrome de conn?

El diagnóstico diferencial debemos hacerlo con otras causas de hipertensión e hipopotasemia, tales como:

- Ingesta de diuréticos: muy frecuente, incluso puede ser subrepticia.
- Enfermedad renovascular (renina elevada).
- Hipermineralocorticismos no dependientes de aldosterona (renina y aldosterona suprimidas): hiperplasia suprarrenal congénita, tumores productores de corticosterona, síndrome de resistencia primaria de cortisol, síndrome de exceso aparente de mineralocorticoides ó síndrome de Liddle.
- Hiperaldosteronismos secundarios (renina y aldosterona elevadas): tumores productores de renina, insuficiencia cardíaca congestiva ó cirrosis hepática.

## EVOLUCIÓN Y DIAGNÓSTICO FINAL

Se completó el estudio funcional del incidentaloma adrenal, solicitando una analítica con iones, renina, aldosterona, DHEAS (dehidroepiandrostendiona), catecolaminas y cortisol en orina), cuyos resultados fueron: potasio de 3,6 mEq/L, aldosterona de 8,6 ng/dl, y la actividad renina plasmática estaba suprimida (0,3 ng/ml/h). Como método de cribado del hiperaldosteronismo, calculamos la ratio aldosterona/actividad renina plasmática (ALD/ARP) que fue de 28,76, y por lo tanto, muy sugerente de hiperaldosteronismo primario. Las catecolaminas, cortisol y andrógenos suprarrenales eran normales. Tras la extracción de sangre, se inició tratamiento con amlodipino 20 mg / 24 horas.

Dado que el cribado fue positivo, el siguiente paso fue realizar una prueba de confirmación para objetivar si realmente existía una secreción inapropiada de aldosterona. Para ello, se realizó el test de captopril, que consistió en hacer una extracción basal de renina, aldosterona y cortisol, después de que el paciente permaneciera al menos una hora en decúbito supino, posteriormente se administró 50 mg de captopril vía oral, y se volvió a extraer sangre una hora y dos horas después. En el test (tabla 2), el cociente máximo de ALD/ARP fue de 11,06 (basal), y se había producido una supresión del 36% tras la toma de captopril. Un descenso mayor del 30% en el cociente ALD/ARP tras captopril, indica respuesta del eje renina-angiotensina-aldosterona. En nuestra paciente, hubo cierta supresión del eje (36%), aunque fue insuficiente, lo que nos permitió confirmar el hiperaldosteronismo. Sin embargo, esta respuesta es típica de la hiperplasia bilateral idiopática, pero no del adenoma productor de aldosterona, en el que tras el test de captopril, no habría habido descenso alguno del cociente ALD/ARP y la renina seguiría suprimida. Diferenciar entre estas dos causas de hiperaldosteronismo (hiperplasia bilateral y adenoma productor de aldosterona) es fundamental, ya que el tratamiento es totalmente distinto: médico en la primera y quirúrgico en el segundo.

**Tabla 2: "Test de captopril para confirmar hiperaldosteronismo"**

| | ALDOSTERONA (ng/dl) | ARP (ng/ml/h) | ALD/ARP | CORTISOL (µg/dl) |
|---|---|---|---|---|
| **BASAL** | 8,3 | 0,71 | 11,69 | 7 |
| **1 HORA DESPUÉS** | 5,4 | 0,89 | 6,06 | 4 |
| **2 HORAS DESPUÉS** | 7,9 | 1,07 | 7,38 | 5 |

El día en que se realizó el test, la paciente comentó que después de empezar con el calcioantagonista, aparecieron edemas en extremidades inferiores, por lo que se suspendió dicho fármaco, y se sustituyó por doxazosina 4 mg, y además, seguía tomando cloruro potásico 600 mg cada 8-12 horas.

Posteriormente acudió a la consulta, había tenido buenos controles de tensión arterial domiciliarios y habían desaparecido los edemas. Se explicó que aunque inicialmente todo parecía indicar que la causa del hiperaldosteronismo primario era el adenoma suprarrenal, la prueba de frenación con captopril sugería que más bien se trataba de una hiperplasia bilateral idiopática. Por ello, se recomendó realizar un cateterismo de venas suprarrenales para distinguir si la enfermedad era uni ó bilateral, y por tanto, saber si estaría indicado extirpar el adenoma quirúrgicamente, ó bien optar por tratamiento médico. Sin embargo, la paciente se negó a someterse a dicha prueba, y tampoco quería ser intervenida, por lo que se inició tratamiento con antagonistas del receptor de la aldosterona. Una vez suspendida la doxazosina y comenzó a tomar espironolactona 100 mg/24 horas. En tan sólo dos semanas, el potasio en sangre se había normalizado (5 mEq/L) sin necesidad de suplementos de potasio orales. En las revisiones sucesivas, el potasio permanecía corregido (3,9-4,8 mEq/L), y apareció una tendencia a la hipotensión, por lo que se fue reduciendo progresivamente la dosis de espironolactona: a 50 mg/24 horas a los 3 meses, y a 25 mg/24 horas un año después de iniciar dicho tratamiento. Mantenía cifras de tensión arterial sistólica de 124-130 mmHg, y diastólicas de 75-82 mmHg. Así mismo, también se normalizaron las cifras plasmáticas de aldosterona.

La respuesta excelente que hubo con espironolactona, confirmaba una adecuada respuesta del eje renina-angiotensina-aldosterona, y por tanto, un comportamiento clínico del hiperplasia bilateral idiopática. Por ello, un año después del diagnóstico, se solicitó un nuevo TAC abdominal para examinar exhaustivamente la glándula suprarrenal derecha, y descartar alguna lesión que hubiera pasado desapercibida inicialmente. El adenoma suprarrenal izquierdo había disminuido discretamente de tamaño (23 x 15 mm), pero en la glándula suprrarenal derecha no existía lesión alguna.

En la actualidad la paciente está bien controlada con 25 mg de espironolactona, manteniendo cifras de tensión arteriales y niveles de potasio normales (Imagen 3).

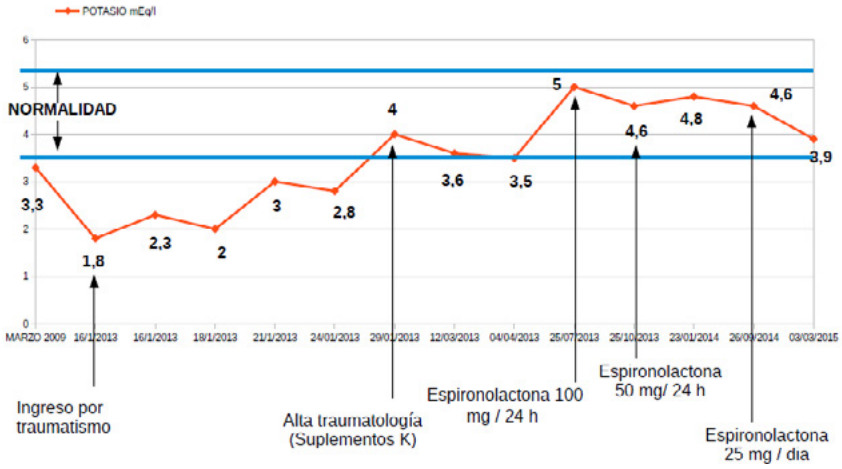


**Imagen 3:** *"Evolución de los niveles de potasio.*

## DISCUSIÓN Y /O TRANSCENDENCIA CLÍNICA

Tras confirmar bioquímicamente el hiperaldosteronismo primario, hay que diferenciar entre las formas unilaterales (adenoma, carcinoma e hiperplasia unilateral) cuyo tratamiento es quirúrgico, de la hiperplasia bilateral y el hiperaldosteronismo sensible a glucocorticoides, que requieren tratamiento médico. Se recomienda que los pacientes con hiperaldosteronismo se sometan inicialmente a un TAC de suprrarenales (2): el adenoma aparece como un nódulo único hipodenso menor de 2 cm, el carcinoma suprarrenal como una masa heterogénea mayor de 4 cm, y la hiperplasia como lesiones bilaterales micro ó macronodulares, aunque también es posible que en éste último caso, la morfología de la suprarrenal sea normal. El TAC puede detectar nódulos adrenales incidentales (incidentalomas) en el 0,35-5% de los casos (5), contribuyendo así al dilema diagnóstico que supone el hiperaldosteronismo. Así, una lesión bilateral en el TAC, no excluye que se trate realmente de un único adenoma funcionante. También es posible que los adenomas menores de 1 cm pueden pasar desapercibidos. En series que analizan la etiología del hiperaldosteronismo según la evolución tras la cirugía, encuentran que la concordancia con los hallazgos del TAC es sólo del 54% (5). Otras describen que el 21,7% de los adenomas productores de aldosterona tiene un TAC normal, y que el 24,7% de las hiperplasias bilaterales muestran un adenoma en el TAC (6), y que esto se

puede explicar bien porque se trate de una hiperplasia macronodular ó bien de un incidentaloma adrenal no funcionante, que es muy prevalente.

Cuando el tratamiento es quirúrgico, la distinción entre lesión adrenal uni ó bilateral es crucial, y para ello el gold standar es el cateterismo venoso suprarrenal (1,2). Consiste en canalizar las venas suprarrenales, estimular con ACTH, recoger muestras de aldosterona y cortisol, y comprobar si existe lateralización en la secreción de aldosterona, ó por el contrario es bilateral. Sus indicaciones son (1): 1) Lesión unilateral en TAC en pacientes mayores de 40 años; 2) Cuando las pruebas de imagen son normales, ó muestran lesiones bilaterales, pero existe elevada probabilidad clínica de que exista un único adenoma.

El hiperaldosteronismo origina un remodelado cardíaco mal adaptado, y se ha asociado a hipertrofia ventricular izquierda (mayor al explicado solamente por el efecto de la hipertensión), fibrosis cardíaca y disfunción diastólica (7). Se conoce que la aldosterona fomenta el depósito de colágeno, la activación de células inflamatorias, la estimulación de la proliferación fibroblástica y disfunción endotelial.

El tratamiento del hiperaldosteronismo es esencial para prevenir la morbimortalidad asociada a la hipertensión, hipopotasemia y lesión cardiovascular (3). Los tratamientos médicos y quirúrgicos pueden ser efectivos para reducir la masa del ventrículo izquierdo del corazón, y las cifras de tensión arterial y aldosterona predicen la respuesta al tratamiento (4).

Como reflexión final, recordar que es fundamental que las pruebas de imagen se soliciten después del diagnóstico bioquímico de hiperaldosteronismo, ya que existe una incidencia del 2-10% de incidentalomas adrenales no funcionantes que podrían confundirnos. La presencia de un incidentaloma adrenal puede suponer un error diagnóstico, y derivar en un tratamiento quirúrgico innecesario. En el caso clínico presentado, a pesar de existir un único adenoma suprarrenal, en las pruebas funcionales se comportaba como una hiperplasia adrenal bilateral idiopática, y además, respondió al tratamiento médico. Debemos tener en cuenta que la clínica del paciente siempre debe prevalecer por encima de las pruebas de imagen.

## BIBLIOGRAFÍA


1. Lahera M. Hiperaldosteronismo Primario. Manual de Endocrinología y Nutrición. Sección I. 2015.
2. Funder J, Carey R, Fardella C, Gómez-Sánchez C, Mantero F, Stowasser M et al. Case detection, diagnosis, and treatment of patients with Primary Aldosteronism: An Endocrine Society Clinical Practice Guideline. J Clin Endocrinol Metab. 2008;93(9):3266-3281.

3. Cuéllar L, De Luis D, Terroba C. Hiperaldosteronismo primario. Curso de residentes. Endocrinol Nutr. 2004;51(5):295-302.

4. Abad M, Álvarez B, Luque L, Férnandez C, Férnandez A, Martell N. Hipertensión por hiperaldosteronismo: más lesión cardíaca, mayor riesgo cardiovascular. Rev Esp Cardol. 2013;66(1):47-52.

5. Nwariaku F, Miller B, Auchus R, Holt S, Watumull L, Dolmatch B et al. Primary Hyperaldosteronism. Effect of Adrenal Vein Sampling on Surgical Outcome. Arch Surg. 2006;141(5):497-503.

6. Young W, Stanson A, Thompson G, Grant C, Farley D, Van Heerden J. Role for adrenal venous sampling in primary aldosteronism. Surgery. 2004;136(6):1227-1235.

7. Rhee S, Pearce E. Sistema endocrino y corazón: una revisión. Rev Esp Cardiol. 2011;64(3):220-231.

CASO CLÍNICO 22

# ¿HIPERTENSIÓN ARTERIAL EN PACIENTE CON BAJO RIESGO VASCULAR?

Manuel Poyato Borrego
*MIR 4º de M. Interna. H. San Juan de Dios del Aljarafe, Bormujos.*
*manu.poyato@gmail.com*

Sofia Delgado Romero
*MIR 3º de M. Interna. H. San Juan de Dios del Aljarafe, Bormujos.*
*aifos1989@hotmail.com*

MªCristina Amodeo Arahal
*MIR 4º de MFyC. H. Universitario Virgen del Rocio, Sevilla.*
*mcristina.amodeo@gmail.com*

Javier Castilla Yélamo
*MIR 2º de M. Interna. H. San Juan de Dios del Aljarafe, Bormujos.*
*castiyelamo2@gmail.com*

Maria del Mar Alvarez Alcina
*FEA de M. Interna. H. San Juan de Dios del Aljarafe, Bormujos.*
*mariamar.alvarez@sjd.es*

Ignacio Vallejo Maroto
*FEA de M. Interna. H. San Juan de Dios del Aljarafe, Bormujos.*
*ivmaroto@hotmail.com*

## RESUMEN

Presentamos el caso de un varón de 49 años con Hipertensión arterial (HTA) de larga data no estudiada y hábito tabáquico activo que ingresó en nuestro centro por clínica compatible con fallo ventricular izquierdo. Se trataba de un paciente sin otros antecedentes médicos. Aunque a priori mostraba un Score de riesgo vascular bajo y no se había evidenciado lesión de órgano diana por el momento, se identificaron lesiones difusas a lo largo de todo el árbol vascular que entrañaban una situación desde el punto de vista vascular mucho peor a lo estimado.

## PALABRAS CLAVE

Arteriosclerosis. Estenosis arteria renal. Hipertensión reno-vascular.

## INTRODUCCION

La HTA vasculorrenal se define como una elevación de la presión arterial debida a una estenosis de la arteria renal que sea hemodinámicamente significativa (superior al 75% de la luz o en torno al 50% con dilatación post-estenótica.) Cuando afecta a ambas arterias renales o un único riñón funcionante y se acompaña de insuficiencia renal (creatinina superior a 1.5 mg/dl) se denomina nefropatía isquémica [1].

Debe de sospecharse desde el punto de vista clínico, en caso de comienzo brusco de la HTA, en HTA severa en varones mayores de 60 años con signos de aterosclerosis en otros territorios, retinopatía hipertensiva grado III, elevación de la creatinina tras la administración de IECAs y, episodios de insuficiencia cardíaca y edema agudo de pulmón.

Cuando su etiología es por enfermedad arteriosclerótica, suele ser expresión local de una aterosclerosis sistémica, y, su aparición predispone al desarrollo de eventos en otros territorios con más frecuencia que en pacientes que no la padecen.

## CASO CLINICO

### ANAMNESIS

Varón de 49 años que como antecedentes personales destacaba ser fumador en activo de 2 paquetes/día (consumo acumulado de 25 paquetes/año) e HTA etiquetada de bata blanca desde los 18 años según refería tras diagnóstico de su Médico de Familia. Negaba diabetes mellitus o dislipemia. Madre y tías maternas hipertensas. No realizaba tratamiento médico alguno y era consumidor de una UBE al día. La puntuación según la escala Score de RV (2) ajustado a población española previo al ingreso era de un 2% aproximadamente a 10 años.

Fue traído por el DCCU al servicio de urgencias por presentar clínica de dificultad respiratoria súbita mientras estaba durmiendo asociada a dolor torácico opresivo con cortejo vegetativo. Dicha dificultad respiratoria había sido de intensidad creciente en las últimas semanas llegando a imposibilitarle la posición en decúbito supino al acostarse.

En urgencias se identifican cifras de presión arterial de 200/110 y semiología de fallo ventricular izquierdo por lo que se inició tratamiento habitual. Tras la estabilización se decidió ingreso para continuar evolución y estudio.

### EXPLORACION FÍSICA

Talla 175 cm. Peso 91 kg. IMC: 29,72. Perímetro abdominal 106 cm. Afebril. Eupneico en reposo. Consciente, orientado y colaborador. TA MSD 131/80

mmHg; MSI 125/83 mmHg; MID TA 127/74; MII 143/84. Exploración neurológica sin datos de focalidad aguda. Tonos cardíacos rítmicos sin soplos o roces a buena frecuencia. No IY a 45º. No soplo carotídeo, abdominal o inter escapular. Murmullo vesicular conservado sin ruidos patológicos añadidos de interés. Abdomen blando y depresible sin masas, megalias o signos de irritación peritoneal asociados. Peristaltismo intestinal conservado. Mate a la percusión. Miembros inferiores sin edema que dejen fóvea ni signos de TVP. Pulsos periféricos conservados y simétricos. Ausencia de estigmas de secundarismo.

Fondo de ojo: Papilas a nivel bien delimitadas y coloreadas. Maculas de aspecto normal. Vascularización conservada. OCT macular con estructuras conservadas sin edema.

PRUEBAS COMPLEMENTARIAS

- Hemograma normal. Bioquímica: Cr 1,4 mg/dL, Urea 37 mg/dl, FG estimado de 61 mL/min. ProBNP 4021 pg/mL. Seriación de troponinas: 0,31 -> 0,72 ng/dL.
- Perfil lipídico: Colesterol total de 289 mg/dl. LDL 215 mg/dl, HDL 32 mg/dl. Triglicéridos 252 mg/dL. Hemoglobina glicosilada: 6%. Glucemia en ayunas 115 mg/dl. Aldosterona, TSH, Cortisol y catecolaminas fueron todas normales.
- Orina: 1 hematíe por campo sin cilindros ni dismorfismo. Microalbuminuria 333 pg/g. Proteínas en orina de 24 horas: 315 mg.
- Radiografía de tórax: Cardiomegalia con derrame pleural bilateral de predominio izquierdo, hilios congestivos y signos de redistribución a vértices.
- ECG: Ritmo sinusal a 90 lpm. HBAI y sobrecarga ventricular con ondas R prominentes y ondas T negativas en V5-V6, I y aVL.
- Índice tobillo brazo: Derecho 0,96/Izquierdo 1,09.
- Ecocardiografía transtorácica: Raíz aórtica ligeramente dilatada (39mm). Ventrículo izquierdo no dilatado (DTD 140 mL). Hipertrofia severa concéntrica (septo 18,8 mm, pp 14,2mm). FE 40%, método biplano. Hipoquinesia severa septoapical y postero-inferior. Patrón de llenado mitral con alteración en la relajación. Resto del estudio valvular dentro de la normalidad.
- Ecografía de abdomen: Adecuada diferenciación cortico medular. Grosor de la cortical normal. El flujo de ambas A. Renales, A. Segmentarias y arcuatas muestra una asimetría entre ambos riñones, con unas velocidades e índices de resistencia normales en el riñon derecho. En

el izquierdo muestran unas velocidades disminuidas con morfología de “parvus-tardus”, tanto en arterias segmentadas como en la principal sin identificar la causa en el estudio realizado.

- Doppler de Troncos supraaórticos: Discreto engrosamiento del complejo intima-media en relación a arteriopatía difusa sin alteración a nivel de flujo.
- TAC de tórax: descartó TEP y coartación de aorta.
- Cardio RMN: Realce tardío en segmentos inferoapicales compatible con infarto crónico ínfero apical. Moderada disfunción sistólica (FEVI 33%). Severa hipertrofia ventricular izquierda concéntrica.
- Angio RMN de Arterias renales: Placa de ateroma en el ostium de salida de la arteria renal izquierda que condiciona una estenosis del 73% aproximadamente de la luz con un calibre posterior a la misma normal. (Figura. 1)

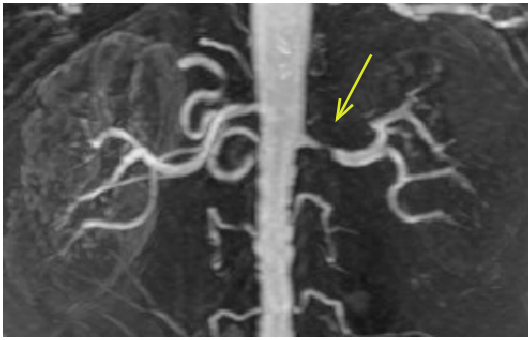

**Figura 1**

- RMN de suprarrenales: Glándula suprarrenal izquierda con pequeña formación nodular dependiente del brazo lateral que mide aproximadamente 1,7 cm de diámetro en eje trasversal mayor de contornos bien definidos, ovalada y que pierde señal en la secuencia de fase, lo que indica contenido graso en su interior.
- TAC craneal: Lesión hipodensa que afecta de manera difusa al esplenio del cuerpo calloso de las fibras posteriores de la sustancia blanca periventricular occipital izquierda y una lesión puntiforme en segmento más posterior de la capsula interna del mismo lado de origen isquémico-hipertensivo.

## JUICIO CLÍNICO

- FVI en situación de EAP con movilización de fermentos miocárdicos en el contexto de emergencia hipertensiva como motivo fundamental de ingreso.
- Hipertensión arterial secundaria de probable origen vasculorenal y etiología aterosclerótica con lesión de órgano diana. Estenosis superior al 70% de la luz de la arteria renal izquierda. Probable nefropatía isquémica.
- Cardiopatía isquémico-Hipertensiva. Infarto crónico inferoapical. Disfunción sistólica moderada (FE 33%).
- Enfermedad cerebrovascular isquémico-hipertensiva con infarto subagudo en territorio de la arteria cerebral posterior.
- Enfermedad renal crónica probablemente secundaria a nefroangiosclerosis. Estadio 3bA2 de KDIGO.
- Síndrome metabólico. Tabaquismo activo. Glucemia basal alterada.

## EVOLUCION

La función renal del paciente tuvo oscilaciones en las cifras de creatinina (1,27; 1,45; 2,49 mg/dl…) y el control de la presión arterial precisó de varios fármacos (10 mg de amlodipino/día, 100 mg de atenolol/día, 16 mg de doxazosina (día), nitroglicerina en perfusión continua y 60 mg de furosemida/día.)

Se retiraron los IECAs al paciente por sospechar que pudieran estar contribuyendo al deterioro inicial de la función renal.

En un intento de preservar la función renal y controlar la presión arterial del paciente se presentó a Radiología Intervencionista de otro centro para tratamiento percutáneo de la estenosis. Previo a dicho procedimiento las cifras de creatinina fueron de 1.5 mg/dl.

Radiología intervencionista realizó un cateterismo en el que mediante aortografía se mostró una estenosis de aproximadamente el 90% del tercio medio de arteria renal izquierda, tras lo cual, se colocó una endoprótesis, confirmándose la ausencia de estenosis residual en la comprobación final. (Figura 2 y 3.)

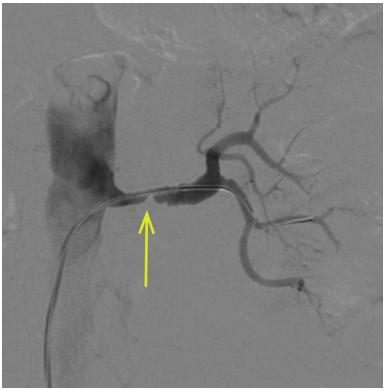

*Imagen 2*

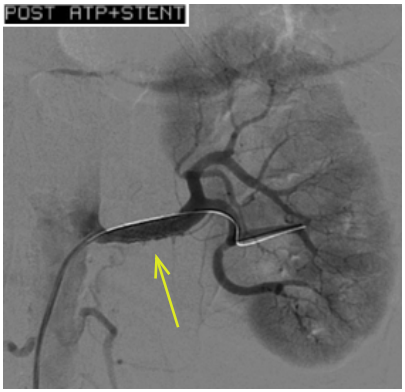


*Imagen 3*

Tras el procedimiento se controló tanto la función renal, como las cifras de presión arterial (al alta 120/60 mmHg) con atenolol 50mg 0,5 cada 12h, amlodipino 10mg cada 24h y doxazosina 4mg cada 24h). Al alta hospitalaria, se añadieron tratamiento con antiagregantes plaquetarios e hipolipemiantes de alta potencia.

Se sometió posteriormente a una coronariografía ambulatoria en la que no se objetivaron lesiones tributarias de revascularización.

Inicialmente abandonó el hábito tabáquico, redujo el consumo de sal e inició actividad física moderada. Sin embargo, tras unos primeros meses de buena evolución, al acudir a consulta mostró nuevamente repunte de las cifras tensionales en la AMPA que aportaba (cifras superiores a 160/100 mm hg de forma mantenida). Rechazaba haber abandonado la medicación pero sí refería haber retomado el hábito tabáquico y hábitos de vida más sedentarios por lo que tras confirmar las cifras tensionales mediante MAPA (media 24h 156,8/88,5; M. Diurna 160/89.6; M. Nocturna 147,1/85), se repitió nuevamente el estudio vascular renal hallándose una estenosis proximal al stent que justificó la solicitud de una nueva arteriografía (Figura 4)

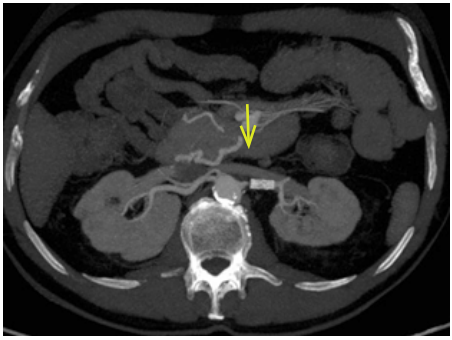

*Figura 4*

Se confirmó una estenosis del 80 % en la arteria renal principal izquierda proximal al stent colocado previamente volviéndose a realizar tratamiento angioplástico con colocación de nuevo stent. (Figura 5 y 6) Comentaremos la evolución tras dicho procedimiento.

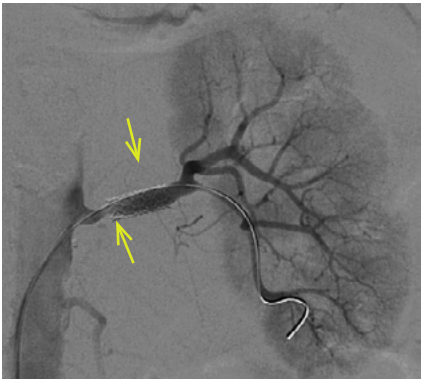

*Imagen 5*

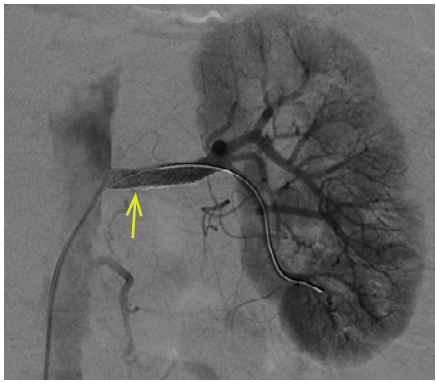

*Imagen 6*

## DISCUSION

Con este caso queremos destacar aspectos importantes tanto desde el punto de vista diagnóstico como terapéutico.

En primer lugar, el uso de escalas de estratificación del riesgo vascular no deja de ser una herramienta más de apoyo para el clínico a la hora de establecer los objetivos de tratamiento y priorizar en el uso de los recursos. No han de utilizarse de forma aislada sino como ayuda dentro de una valoración clínica

apropiada, siendo esto debido a que en casos como el de nuestro paciente la utilidad de las diferentes estratificaciones podría ser limitada.

El riesgo vascular inicial estimado de nuestro paciente era bajo según la puntuación Score. Podría habría aumentado si se hubiese hecho uso de otras herramientas de puntuación como la escala REGICOR (el riesgo habría aumentado a un 10%) pero en cualquier caso, ninguna de las dos habría sido una descripción fidedigna de la situación real de nuestro paciente pues estábamos ante una enfermedad aterosclerótica establecida con lesión de órgano diana en territorio coronario, cerebral y renal (4). De una estrategia de control de factores de riesgo para evitar lesión de órgano diana, habíamos pasado a una estrategia de prevención secundaria identificándose aterosclerosis que hubiéramos esperado en un sujeto de mayor edad.

En segundo lugar, desde el punto de vista terapéutico hemos de mencionar que, aunque existe bibliografía en la que se ha podido llegar a generar diversa controversia respecto a la indicación y efectividad del tratamiento mediante cateterismo renal e implante de stent (3) (tanto de la mejoría de las cifras de TA como de la función renal), existen circunstancias como son la rapidez en la instauración de la estenosis o la severidad del fallo renal agudo derivado de esta que parecen mostrarse como indicadores de una posible buena respuesta tras el intervencionismo. Es por ello que una vez identifiquemos un posible proceso de estas características, se tenga en consideración esta técnica individualizándola según el caso y advirtiendo a aquellos con HTA de larga data la posibilidad de que la normalización de las cifras tensionales a veces no sea posible aunque sí lleguen a precisar menos fármacos antihipertensivos para su control (1)

En cualquier caso la identificación de esta situación conlleva una estrategia necesaria y estrecha en el control de factores de riesgo que debe implementarse con el paciente para evitar la aparición de otros eventos cardiovasculares.

## BIBLIOGRAFÍA


1. Oliveras A. Hipertension vasculorrenal de origen aterosclerótico. Diagnóstico y manejo terapéutico. Nefroplus 2009; 2 (3): 34-44.(1)
2. Sans S, Fitzgerald AP, Royo D, Conroy R, Graham I. Calibración de la tabla SCORE de riesgo cardiovascular para España. Rev Esp Cardiol. 2007; 60: 476.(2)
3. Safian RD, Textor SC. Renal artery stenosis. N Engl J Med 2008; 344 (6): 431-40.(3)
4. Gil-Guillena V, Orozco-Beltrán D, Maiques-Galán A, Aznar-Vicente José, Navarro J, Cea-Calvo L et al. Concordancia de las escalas REGICOR y SCORE para la identificación del riesgo cardiovascular alto en la población española. Rev Esp Cardiol. 2007;60(10):1042-50.(4)
5. Dworkin LD, Cooper CJ. Renal-artery stenosis. N Engl J Med 2009; 361: 1972-8.(5)

CASO CLÍNICO 23

# CRISIS HIPERTENSIVA, ROBO DE LA SUBCLAVIA Y AIT HEMODINAMICO

Andrea Sigismondi
*Medico Interno Residente, Cardiologia, Hospital Juan Ramon Jimenez (Huelva)*
*sigismondiandrea@gmail.com*

Samuel Ortiz Cruces
*Medico Interno Residente, Cardiologia, Hospital Juan Ramon Jimenez (Huelva)*
*samueliyo11@hotmail.com*

Francisco José Caro Fernandez
*Medico Interno Residente, Cardiologia, Hospital Juan Ramon Jimenez (Huelva)*
*fjcaro89@gmail.com*

## RESUMEN

Presentamos el caso de una paciente de 53 años, hipertensa no bien controlada y fumadora, que comienza con un cuadro autolimitado de debilidad y parestesias del miembro superior derecho junto con disartria leve, objetivándose una crisis hipertensiva con importante diferencia tensional entre ambos brazos, siendo superior en el derecho. Tras los estudios complementarios pertinentes, se evidenció una estenosis significativa de ambas arterias carótidas, así como estenosis severa de la arteria subclavia. Durante su estancia hospitalaria los episodios neurologicos empeoraron al intentar controlar las cifras tensionales con episodios sincopales acompanantes. Aunque inicialmente se dudò en el diagnsotico diferencial con el síndrome del robo de la subclavia, se diagnosticó como AIT hemodinámico. La hipertension arterial se ha puesto de manifiesto como factor de riesgo cardiovascular y como desencadenante del cuadro clinico.

## PALABRAS CLAVE

AIT hemodinámico, Crisis Hipertensiva, Síndrome del Robo de la Subclavia

## INTRODUCION

El accidente isquémico transitorio (AIT) equivale al angor de la circulación cerebral. Su importancia radica en que es un síntoma de alarma y con fre-

cuencia es la primera manifestación de patología cerebrovascular. Se define AIT como todo episodio de disfunción neurológica causado por una isquemia focal cerebral o retiniana, cuyos síntomas duran habitualmente menos de una hora y sin evidencia de infarto agudo.

El AIT comparte los mismos factores de riesgo que el infarto cerebral, siendo la hipertensión arterial el factor modificable más importante. Los émbolos de material fibrinoplaquetario originados en las placas arterioscleróticas de las arterias extracraneales (especialmente la carótida) constituyen la causa más frecuente de AIT, incluso en menores de 45 años. La embolia de origen cardíaco es la segunda causa más frecuente de AIT.

Pero el AIT no es solo un «marcador» de patología cerebrovascular, sino que incrementa el riesgo de sufrir cualquier episodio vascular grave como la cardiopatía isquémica, principal causa de muerte tras un AIT. Por otro lado, el síndrome del robo de la subclavia se produce como consecuencia de una estenosis hemodinámicamente significativa de la artria subclavia proximal al origen de la arteria vertebral, que hace que la presión distal a dicha estenosis se menor. Como resultado de ello, la sangre es “robada” desde la circulación cerebral para perfundir el brazo de la arteria afectada, produciéndose un flujo sanguíneo retrógrado de la arteria vertebral ipsilateral. Los síntomas del “robo de la subclavia” suelen aparecer con el ejercicio del brazo afectado, y entre otros son: mareos, vértigos alteraciones del equilibrio o visión borrosa. Se trata mediante la colocación de un stent en el área estenótica.

## DESCRIPCIÓN DEL CASO CLINICO

### ANTECEDENTES MEDICOS

No alergia medicamentosa conocida. Factores de riesgo cardiovascular: fumadora de 1 paquete/día, sin otros factores de riesgo cardiovascularres.

### ENFERMEDAD ACTUAL

Mujer de 53 años, que acude a urgencias de nuestro hospital por presentar un episodio de debilidad y parestesias en brazo derecho con dificultad para articular lenguaje, de dos horas aproximadamente de duración.

### EXPLORACIÓN FÍSICA

- Paciente con buen estado general, consciente, orientada y colaboradora. Eupneica en reposo, satO2 99% sin O2 suplementario. TA: 242/139 mmHG, 70 lpm, afebril. Diuresis conservada.

- Auscultacion cardiorrespiratoria: tonos ritmicos, con soplo sistolico II/VI en mesocardio. Murmullo vesicular conservado.
- No presenta focalidad neurológica ni signos de hipertensión intracraneal.
- La paciente refiere diferencia tensional entre ambos brazos conocida desde tiempo pero nunca estudiada. Se vuelve por lo tanto a medir la TA en ambos brazos:
- TA: brazo derecho 189/96 mmHg, brazo izquierdo 110/69 mmHg.
- Se aprecia un pulso radial derecho lleno e izquierdo claramente atenuado.

PRUEBAS COMPLEMENTARIAS

- Hemograma, bioquímica y estudio de coagulación normales.
- ECG: ritmo sinusal a 70 lpm, BIRDHH, ligero descenso de ST persistente con T negativas en V5-V6, I-aVL,II, aVF, indicativo de sobrecarga ventricular.
- Radiografía de tórax: arco aoórtico visible, sin anomalías.
- TAC de cráneo: sin hallazgos patológicos

## DISCUSION

Dada las manifestaciones clínicas y los hallazgos de la exploración física, el diagnóstico inicial mas plausible fue el de syndrome del robo de la suclavia, por lo que en la planta de Cardiología se solicitaron otras pruebas diagnosticas.

Ecocardiografia: Cavidades de tamaño normal, arco aórtico izquierdo, sin imágen sugestiva de coartación aórtica. Importante acúmulo de calcio en anillo posterior, funcionalmente normal. Válvula aórtica trivalva, degenerada, funcionamento dentro de límites normales. HVI concéntrica moderada-severa, FEVI conservada, sin claras alteraciones segmentarias del VI. Llenado ventricular sugestivo de retardo en la relajación. V. tricuspide estructuralmente normal, ITr mínima. FEVD preservada. Sin datos de hipertensión pulmonar. El flujo en aorta abdominal no muestra prolongación diastólica. Gradiente pico en aorta torácica descendente de 6 mmHg.

AngioTAC MMSS: Estenosis significativa en la arteria subclavia izquierda inmediatamente proximal al orÍgen de la arteria vertebral, en relación con síndrome del robo de la subclavia. Asimismo se observa una replección de contraste filiforme en el segmento del desfiladero torácico, probablemente con el mismo significado.

Arteriografia TSA: se aprecia estenosis severa de subclavia izquierda sin fenómeno de robo de la suclavia. Se aprecian lesiones oclusivas severas en ambas carótidas.

Durante su estancia en planta de Cardiología la paciente presenta episodios de clínica neurológica consistente en disartria, paresia y parestesia de brazo derecho transitoria, además de 2 episodios sincopales, sobre todo cuando se intenta el control de las cifras tensionales elevadas.

Se traslada la paciente a planta de Neurología con el diagnóstico de focalidad neurológica transitoria que empeora con el control de cifras tensionales, en paciente con HTA y estenosis severa de subclavia izquierda y lesiones suboclusivas de ambas carótidas.

En planta de Neurología se realiza Doppler TC y vasorreactividad: ACMD con velocidades aumentadas de forma generalizada (140 cm/seg). ACA ortodromica. No ventana temporal izquierda. vasorreactividad derecha disminuida.

La paciente es dada de alta con diagnóstico de AIT hemisférico izquierdo hemodinámico en paciente con estenosis carotídeas graves bilateral y estenosis de arteria subclavia izquierda.

Ingresa dos meses después de forma programada para ACTP y implante de stents a nivel de las lesiones estenóticas de las arterias carótida izquierda y subclavia izquierda.

Los AIT de bajo flujo son generalmente de corta duración y a menudo recurrentes, con una frecuencia de varios episodios en un año hasta una frecuencia semanal y diaria. Las manifestaciones clínicas son generalmente estereotipadas cuando la causa es una lesión estenótica significativa a nivel de las arterias carótidas internas, porque el flujo colateral del circulo de Willis no es suficiente para compensar la falta de riego sanguíneo. Los síntomas incluyen debilidad o entorpecimiento de mano, pierna, brazo, lengua o cara o una combinación de varios de ellos. Crisis afásicas recurrentes ocurren cuando la isquemia focal ocurre en el hemisferio dominante. Los sintomas no son esteoreotipados cuando la lesión estenótica esta a nivel de la unión vertebrobasilar o de la arteria basilar.

En nuestro caso la paciente presentaba posiblemente un mal control tensional de larga evolución que ha constituido un factor de riesgo importante para el desarollo de las lesiones estenóticas vasculares, y las crisis hipertensivas se desarrollaban de forma compensadora y se refleja en los cuadros de falta de flujo sanguíneo cerebral. En los accidentes cerebrovasculares está descrita en la literatura una subida de tension como mecanismo reflejo. La instauración del tratamiento antihipertensivo, por lo tanto, ha empeorado en principio el flujo sanguíneo cerebral, aumentando la frecuencia de los eventos isquémicos tran-

sitorios. Con el tratamiento quirúrgico de la estenosis, se ha podido finalmente controlar los niveles de tension arterial sin manifestaciones clinicas adversas. El hecho de que los episodios se desarrollaron sobre todo en el brazo derecho, cuando la estenosis de la arteria suclavia estaba a la izquierda, y la repetición y estereotipicidad de los síntomas en reposo, además de las pruebas de imágen, han contribuido a descartar el diagnóstico del syndrome del robo de la subclavia. El hallazgo de una estenosis a nivel de la subclavia izquierda esta en el contexto de una enfermedad aterosclerotica multivaso, en la cual la hipertension arterial ha tenido un papel importante. Un año después la paciente sufre un IAMSEST, con revascularización percutánea de ACD. En pacientes que sufren un AIT, los eventos coronarios constituyen una de las principales causas de muerte. También esto se encuadra en el contexto de una paciente con enfermedad aterosclerótica generalizada.

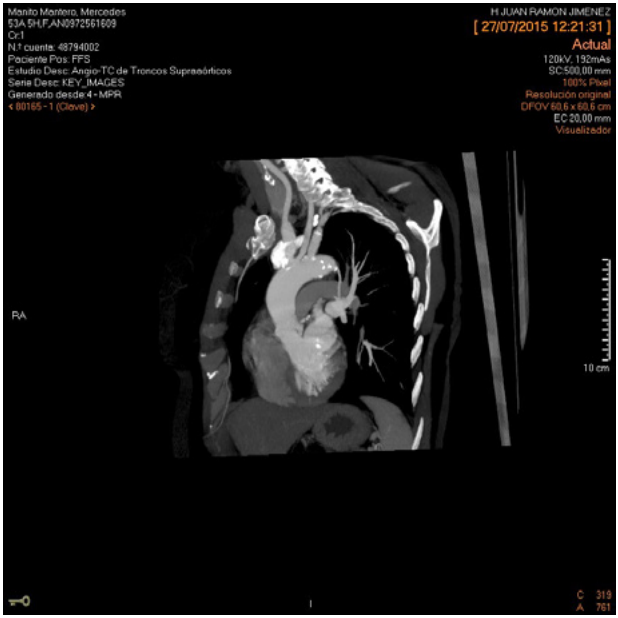


*Imagen 1. Angio - TC de troncos supraaorticos.*

*Imagen 2. Angio- TC de Troncos Supraaorticos.*

## BIBLIOGRAFÍA


1. Furie KL, Ay H, Scott EK, Dashe JF. Etiology and clinical manifestations of transient ischemic attack. Uptodate. 2017; 138: 35-39.

2. Durán Ferreras E, Viguera Romero J, Martínez Parra C. Accidente isquémico transitorio. Rev Clin Esp. 2007; 207:505-7

3. Vargas Pérez O, Salcedo Hernández CJ. Síndrome del robo de la subclavia. Descripción de un caso, aproximáción diagnóstica y tratamiento. Med Unab. 2006; 9(2):168-73

4. Calvet D, Touze E, Varenne O, Sablayrolles JL, Weber S, Mas JL. Prevalence of asymptomatic coronary artery disease in ischemic stroke patients: the PRECORIS study. Circulation 2010 Apr 13;121(14):1623-9.

CASO CLÍNICO 24

# SÍNCOPES DE REPETICIÓN E HIPOTENSIÓN

Carmen María García Martínez
*Médico Interno Residente de 3º año del Servicio de Medicina Interna, Hospital Universitario Virgen de las Nieves, Granada.*
*cgmjaq@gmail.com.*

Lucía María Cantero Nieto
*Médico Interno Residente de 4º año del Servicio de Medicina Interna, Hospital Universitario Virgen de las Nieves, Granada.*
*luciam.cantero@gmail.com*

David Esteva Fernández
*Facultativo Especialista de Área del Servicio de Medicina Interna, Hospital Universitario Virgen de las Nieves, Granada.*
*destevaster@gmail.com*

Fernando Jaén Águila
*Facultativo Especialista de Área del Servicio de Medicina Interna (Unidad de Hipertensión y Riesgo Vascular), Hospital Universitario Virgen de las Nieves, Granada.*
*fer0602@gmail.com*

Juan Diego Mediavilla García
*Facultativo Especialista de Área del Servicio de Medicina Interna (Unidad de Hipertensión y Riesgo Vascular), Hospital Universitario Virgen de las Nieves, Granada.*
*juandiegomediavillagarcia@gmail.com*

## RESUMEN

Mujer de 84 años, con antecedentes personales de Hipertensión arterial, Fibrilación Auricular (FA) paroxística y aneurisma aórtico torácico, diagnosticado aproximadamente hacía un año, en tratamiento habitual con candesartán y antiagregada con acidoacetilsalicílico. Consulta por dolor torácico de intensidad moderada, iniciado en región interescapular, irradiado hacia el centro del tórax, y acompañado de cortejo vegetativo. A su llegada a Urgencias, se objetivan cifras tensionales elevadas, y ante los antecedentes personales de la paciente, se sospecha patología aórtica aguda. Sin embargo, tras la realización de las pruebas diagnósticas pertinentes, dicho diagnóstico se descarta, permaneciendo entonces en área de observación para monitorización. Durante ese periodo se objetiva que la paciente presenta episodios sincopales con hipotensión, que responden al tratamiento con fluidoterapia, y que se siguen

de crisis hipertensivas posteriores. Por este motivo, se procede al ingreso de la paciente, para continuar con el estudio de labilidad tensional.


## PALABRAS CLAVE

Síncope, aneurisma de aorta, hipertensión arterial nocturna, síndrome de apenas del sueño.


## INTRODUCCIÓN

El sincope se define como una pérdida transitoria de la conciencia y el tono muscular debido a hipoperfusión cerebral global y transitoria, de inicio rápido y recuperación espontánea completa. El más frecuente es el neuromediado o reflejo, y dentro de este, el de perfil vasovagal, consistente en la caída de la presión arterial por reflejos vasculares iniciados por diferentes estímulos. La causas cardiogénicas ponen de manifiesto patología arritmogénica, o patología cardiaca subyacente. Así mismo, la hipotensión ortostática, aún sin tanta prevalencia como las anteriores, puede ser también la forma de una disautonomía o patología vascular[1].

## DESCRIPCIÓN DEL CASO CLÍNICO

Mujer de 84 años con antecedentes personales de Hipertensión arterial (HTA), fibrilación auricular paroxística diagnosticada hacía 2 años, sin tratamiento anticoagulante en el momento de la consulta, aneurisma de aorta torácica (aorta ascendente 5,5 cm, cayado aórtico 6,4 cm y aorta descendente 3,6 cm) diagnosticado hacía un año de forma incidental, leucoencefalopatía crónica, y poliartralgias. En tratamiento habitual con candesartán, con AAS 100 mg en la comida y Citalopram 40 mg en desayuno. Sin antecedentes quirúrgicos de interés, ni alergias medicamentosas conocidas.

Consulta en Servicio de Urgencias por haber presentado cuadro de dolor interescapular, irradiado a esternón, de duración prolongada e intensidad moderada, con cortejo vegetativo asociado. Negaba haber presentado sensación disneica, palpitaciones o síncope. Según la paciente y sus familiares, nunca había presentado episodios similares, mantenía un buen control de cifras tensionales habitualmente en domicilio, con buena adherencia terapéutica y de medidas higiénico-dietéticas. No había presentado fiebre ni sintomatología de tipo infeccioso, ni destacaba ninguna otra clínica en la anamnesis dirigida.

En la exploración física destacaba presión arterial de 114/170 mmHg, frecuencia cardiaca de 67 latidos por minuto, se encontraba afebril,

manteniendo saturaciones de oxígeno del %98 con oxigenoterapia a 2 litros por minuto, y diuresis 40-30ml/h. Presentaba regular estado general, somnolienta aunque con fácil despertar a la llamada, desorientada en tiempo y espacio, bien hidratada y perfundida, eupneica en reposo sin tiraje ni trabajo respiratorio. Buena tolerancia al decúbito, sin ingurgitación venosa yugular. Glasgow 15/12, con exploración neurológica normal. En la auscultación cardiorrespirtoria presentaba tonos cardiacos arrítmicos, sin soplos audibles. Murmullo vesicular conservado con crepitantes secos bibasales sin otros ruidos sobreañadidos. Abdomen y miembros inferiores normales.

En las pruebas complementarias destacaba hemograma y bioquímica básica normales, salvo por el hallazgo de una anemia normocítica (Hb 10.6 g/dl, VCM 82), que ya era conocida. En el sistemático de orina presentaba hematíes e indicios de proteínas. Se seriaron troponinas, objetivandose un valor máximo de 281 pg/mL. El valor de la PCR no fue significativo (8.66 mg/L.). Se realizó un electrocardiograma que mostraba un ritmo de fibrilación auricular a 84 lpm, con complejos QRS estrechos, sin trastornos isquémicos de la repolarización. Sin criterios de hipertrofia ventricular izquierda por voltaje ni morfología (S en V5). Todo ello compatible con angina hemodinámica, en el contexto de crisis hipertensiva.

Al constatar cifras de presión arterial (PA) elevadas, y ante la sospecha inicial de patología aórtica aguda, se realizó Angio-TAC (Imagen 1) de tórax que concluyó: Aneurisma de aorta torácica sin cambios reseñables con respecto al estudio previo y sin signos de complicación, trombo en la orejuela de la auricula izquierda y signos de edema intersticial pulmonar. Se realizó una ecocardiografía transtorácica urgente con hallazgos de hipertrofia concéntrica ligera de paredes, aurícula izquierda severamente dilatada e insuficiencia triscuspídea ligera que permite estimar presión de arteria pulmonar 31 mmHg. Primera porción de aorta ascendente moderadamente dilatada (44mm).

Una vez descartada patología aórtica aguda, la paciente permanece en área de observación para monitorización, objetivándose entonces episodios sincopales en relación con hipotensión, que responden al tratamiento con fluidoterapia, y que se siguen de crisis hipertensivas posteriores. Por este motivo, se procede al ingreso de la paciente, para continuar con el estudio de la patología subyacente que explique dicha labilidad tensional.

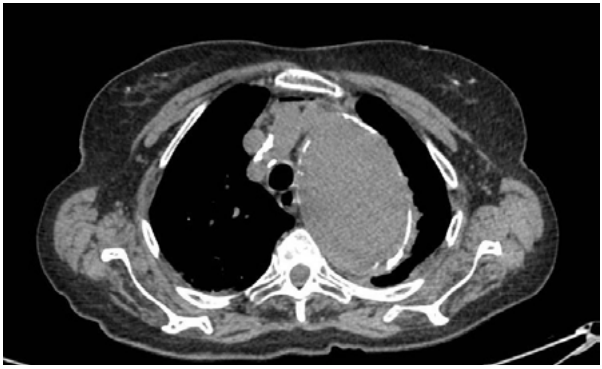

*Imagen 1. Aneurisma torácico en AngioTAC de tórax.*

*Imagen 2. Radiografía de tórax, ensanchamiento mediastínico, imagen de aneurisma.*

## JUICIO CLÍNICO Y DIAGNÓSTICO DIFERENCIAL

Inicialmente se ingresa a la paciente para el mencionado estudio con el juicio clínico de episodios sincopales a estudio y angor hemodinámico en el contexto de crisis hipertensiva. Teniendo en cuenta la situación clínica de la paciente, dentro del diagnóstico diferencial, cabe destacar:

A. Trastornos vasculares. La paciente presenta un aneurisma arterial torácico cuyo remanso sanguíneo puede causar cifras variables de tensión arterial, así como causar la hipoperfusión responsable del síncope.

B. Trastornos neurológicos: La hipertensión intracraneal por un mecanisa mo de de respuesta de hiperactividad simpática puede ser la causa de crisis hipertensivas. La disfunción autonómica primaria (Enfermedad de Parkinson, demencia por cuerpos de Lewy) y secundaria (diebetes, amiloidosis, insuficiencia renal...) es causa de sincopes por hipotensión ortostática.

C. El Síndrome de Apnea Obstructiva del Sueño, en el que, como consecuencia directa de los fenómenos de desaturación se produce la secreción de catecolaminas que conduce a una sobreactividad simpática, traduciéndose en el aumento de la tensión arterial [(2)].

D. Causas endocrinas: Hipotiroidismo e Hipertiroidismo (las alteraciones tiroideas causan alteraciones de las cifras tensionales tanto al alza como a la baja), Hipercalcemia, el aumento de las cifras séricas de calcio, por ejemplo, en el hiperparatiroidismo tiene como una de sus manifestaciones afectación de las cifras de tensión arterial. Dentro de ellas, cabe destacar los trastornos suprarrenales, como el Hiperaldosteronismo primario, que causa hipertensión arterial habitualmente refractaria.

E. Neoplasias: Feocromocitoma/ Paraganglioma (cursan con producción de catecolaminas, los productores de dopamina producen habitualmente normo e hipotensión y episodios de hipotensión ortostática), el síndrome carcinoide mediante la secreción de serotonina y otras neurohormonas. Los síndromes paraneoplásicos que cursen con mecanismos de disautonomía pueden explicar también la clínica de la paciente.

## EVOLUCIÓN

En la evolución de la paciente tras resolver el motivo de consulta inicial, llama la atención los cuadros sincopales en relación con cifras tensionales bajas, con buena recuperación tras la administración de fluidoterapia, alternados con episodios de crisis hipertensivas, persistiendo la somnolencia diurna de la paciente, que continuaba presentando episodios de hipotensión con sintomatología pre y sincopal.

Por otro lado, se observó un patrón respiratorio anómalo, tanto diurno como nocturno, presentando episodios de bajo nivel de consciencia con hipoventilación, y alternando con episodios de mayor nivel de atención y taquipnea, ambos de unos segundos o pocos minutos de duración. Sospechándose un patrón de Cheyne-Stokes.

Ambas situaciones motivaron la realización, por un lado, del registro de las cifras tensionales durante 24 horas. Observándose un patrón Riser (Figura 1) con valores medios de presión arterial nocturna de 97/146 mmHg (Figura 2). Y, por otro, la consulta con Neumología para realizar un estudio del sueño,

destacando entre las conclusiones un porcentaje de desaturación media importante, así como la afectación cardíaca y presencia de HTA nocturnas, que justificaban la catalogación de un Síndorme de Apneas Hipoapneas del Sueño (SAHS) grave; recomendando continuar estudio con Presión positiva continua (CPAP) que mostraron datos confirmatorios de la efectividad del tratamiento pues la paciente presentaba un menor índice de apneas-hipoapneas, y una disminución llamativa de las desaturaciones y menor repercusión cardiaca nocturna.

Al iniciar el tratamiento con CPAP nocturna la paciente presentó mejoría del patrón respiratorio, disminución de la somnolencia diurna y, junto con la administración de labetalol en dosis mínimas en la noche, se objetivó la estabilización de las cifras tensionales, tanto nocturnas como diurnas, al dejar de presentar episodios de hipotensión con clínica sincopal. Sin embargo, la mala tolerancia a la CPAP impidió mantenerla en el tiempo. Una vez conseguida la estabilidad hemodinámica de la paciente, y descartadas otras etiologías, se procedió al alta hospitalaria, con indicación de repetir el estudio con CPAP de forma ambulatoria, para reintentar la adaptación de la paciente a la terapia nocturna.

Por tanto, el diagnóstico final de nuestra paciente fue, un Síndrome de Apnea Obstructiva del Sueño en grado grave-moderado, con patrón Riser o HTA nocturna secundaria.

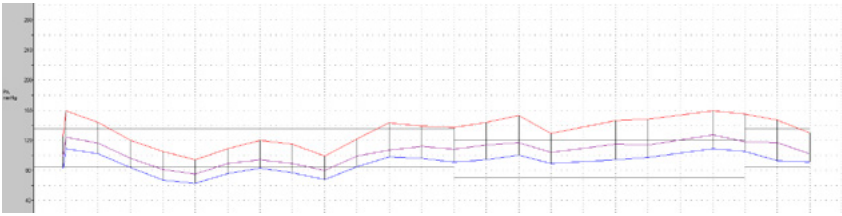

Resumen General

| | PROM | EST | MIN | | MAX | | Baja |
|---|---|---|---|---|---|---|---|
| Sistólico: | 133 | 22.39 mmHg | 83 | (18:50 Vie) | 167 | (10:09 Vie) | -13.1 % |
| Diastólico: | 90 | 16.40 mmHg | 55 | (18:50 Vie) | 121 | (10:27 Vie) | -10.2 % |
| PAM: | 104 | 17.37 mmHg | 69 | | 132 | | -13.8 % |
| Presión Pulso: | 43 | 9.33 mmHg | 24 | | 63 | | |
| Frecuencia cardiaca: | 90 | 8.76 lpm | 76 | | 131 | | |

| | | Lectura(s) | Hora |
|---|---|---|---|
| Porcentaje de Sistólico sobre límite: | | 58.3% | 62.6% |
| Porcentaje de Diastólico sobre límite: | | 64.6% | 66.9% |

Período(s) despierto 07:00 - 22:00

| | PROM | EST | MIN | | MAX | |
|---|---|---|---|---|---|---|
| Sistólico: | 129 | 23.36 mmHg | 83 | (18:50 Vie) | 167 | (10:09 Vie) |
| Diastólico: | 88 | 17.48 mmHg | 55 | (18:50 Vie) | 121 | (10:27 Vie) |
| PAM: | 101 | 18.17 mmHg | 69 | | 132 | |
| Presión Pulso: | 41 | 9.44 mmHg | 24 | | 63 | |
| Frecuencia cardiaca: | 89 | 6.76 lpm | 76 | | 106 | |

| | | Lectura(s) | Hora |
|---|---|---|---|
| Porcentaje de lecturas sistólicas > | 135 mmHg: | 44.4% | 46.2% |
| Porcentaje de lecturas diastólicas > | 85 mmHg: | 52.8% | 52.3% |

Período(s) de sueño 22:00 - 07:00

| | PROM | EST | MIN | | MAX | |
|---|---|---|---|---|---|---|
| Sistólico: | 146 | 12.31 mmHg | 129 | (01:07 Sáb) | 162 | (03:07 Sáb) |
| Diastólico: | 97 | 10.33 mmHg | 82 | (03:37 Sáb) | 111 | (06:10 Sáb) |
| PAM: | 115 | 9.06 mmHg | 103 | | 128 | |
| Presión Pulso: | 49 | 5.57 mmHg | 40 | | 59 | |
| Frecuencia cardiaca: | 93 | 12.88 lpm | 83 | | 131 | |

| | | Lectura(s) | Hora |
|---|---|---|---|
| Porcentaje de lecturas sistólicas > | 120 mmHg: | 100% | 100% |
| Porcentaje de lecturas diastólicas > | 70 mmHg: | 100% | 100% |

*Figura 1 y 2: Representación gráfica de los resultados de monitorización de presión arterial durante 24h que presentó la paciente.*

## DISCUSIÓN

El síndrome de apneas-hipopneas del sueño (SAHS) consiste en la aparición de episodios recurrentes de limitación del paso del aire durante el sueño como consecuencia de una alteración anatómico-funcional de la vía aérea superior que conduce a su colapso, provocando descensos de la saturación de oxihemoglobina y microdespertares que dan lugar a un sueño no reparador, somnolencia diurna excesiva, trastornos neuropsiquiátricos, respiratorios y cardíacos (3). Distintos estudios observacionales han demostrado la asociación entre el SAHS y la hipertensión, así como con enfermedad coronaria, arritmias cardiacas, y otros factores de riesgo cardiovascular, independientemente de la comorbilidad asociada a la obesidad que muchas veces sufren los pacientes que padecen dicho síndrome, puesto que esta condición no está siempre presente y, en cualquier caso, la evidencia sugiere que el tratamiento con presión continua positiva (CPAP) mejora el riesgo cardiovascular. [4]

En cuanto a la variabilidad global de la presión arterial, se ha objetivado que es consecuencia de la suma de las variaciones ocasionadas por las respuestas a estímulos presores (el ritmo circadiano y la debida a ritmos intrínsecos vitales relacionados con el tono vasomotor, la frecuencia cardíaca -particularmente el tono vagal-, el efecto de la respiración y la actividad simpática) y que la caída nocturna de la presión arterial durante el reposo se acompaña de una menor variabilidad global de las cifras tensionales a lo largo de las 24 horas del día, siendo por tanto, mayor, en aquellos pacientes que presentan en la MAPA un patrón non-dipper. [5]

Por tanto, el SAHS siempre debe considerarse en el diagnóstico diferencial de la HTA refractaria y la HTA de reciente diagnóstico, especialmente en los pacientes cuya presión arterial (PA) no se reduce en el período nocturno. [6] Debiendo considerar su relación directa cuando existan datos de sospecha diagnóstica de SAHS y un patrón de tensión arterial que se comporte como no dipper, pues se ha observado que el SAHS está íntimamente relacionado con la ausencia del patrón normal de reducción de la presión arterial durante el sueño. [7] El tratamiento con CPAP por lo tanto, puede ser útil en estos pacientes.

## BIBLIOGRAFÍA


1. Grupo científico DTM. Medicina Interna, Diagnóstico y Tratamiento Médico. Marbán c2015; pp. 292-285.
2. Grupo científico DTM. Medicina Interna, Diagnóstico y Tratamiento Médico. Marbán c2015; pp 207-205.
3. Montserrat JM,Amilibia J,Barbé F,Capote F,Durán J,Mangado NG,et al. Tratamiento del síndrome de las apneas-hipopneas durante el sueño. Arch Bronconeumol, 1998) 34), pp. 6-204
4. Reena Mehra, MD, MS, FCCP, FAASM, Obstructive sleep apnea and cardiovascular dise ease [Monografía en internet], Up to Date.
5. Nicolás Roberto Robles, et al, Variabilidad de la presión arterial y morbimortalidad cardiovascular. Revista Española de Cardiología. 2000; 53: 110 - 116 - Vol. 53 Núm.01
6. Wolk R,Somers VK. Cardiovascular consequences of obstructive sleep apnea. Clin Chest Med, 24 (2003), pp. 195-205
7. Narkiewicz K, Kato M, Phillips BG, et al. Nocturnal continuous positive airway pressure decreases daytime sympathetic traffic in obstructive sleep apnea. Circulation ;1999 100:2332.

CASO CLÍNICO 25

# BUSCANDO EL ORIGEN DE UN CASO DE HIPERTENSIÓN ARTERIAL REFRACTARIA. HIPERALDOSTERONISMO SECUNDARIO.

María del Rocío Molina León
*Residente de 4º año de Medicina Interna de Hospital Virgen Macarena de Sevilla.*
*ladyromole@gmail.com*

Rocío Ruiz Hueso
*Residente de 1ª año de Medicina Interna de Hospital Virgen Macarena de Sevilla.*
*rruizhue@gmail.com*

María Gandullo Moro
*Residente de 4º año de Medicina Interna de Hospital Virgen Macarena de Sevilla.*
*maryganmor@gmail.com*

Eduardo Carmona Nimo
*Facultativo Especialista de Área de Medicina Interna de Hospital Virgen Macarena de Sevilla*
*eduardom.carmona.sspa@juntadeandalucia.es*

## RESUMEN Y PALABRAS CLAVE

En este trabajo, presentamos el caso de un varón de 61 años diagnosticado de hipertensión arterial, como sus cuatro hermanos, hace más de treinta años. Tratado durante casi el mismo tiempo con IECAs sin que se consiguiera un aceptable control tensional. Posteriormente se sustituyó por ARAII, diuréticos y antagonistas del calcio, manteniendo cifras de tensión arterial sistólica por encima de 160 mmHg y de tensión arterial diastólica por encima de los 80 mmHg. A pesar de varios ajustes de tratamiento, no se consiguió un control adecuado.

Describiremos el estudio que realizamos de hipertensión arterial, en este caso dada la edad de presentación (menor de 30 años cuando se diagnosticó), sospechamos origen secundario, la terapia farmacológica que empleamos y cómo finalmente solicitamos la determinación de renina y aldosterona que resultaron patológicas, ayudándonos a decidir el tratamiento más adecuado para el enfermo como a continuación resumiremos.

## INTRODUCCIÓN

La hipertensión arterial duplica el riesgo de que aparezcan enfermedades cardiovasculares per se, además, el aumento tensional se acompaña con frecuencia de otros factores de riesgo que incrementan el impacto sobre la salud de los individuos que lo presentan.[1]

No obstante, la elevación de la tensión arterial puede pasar desapercibida e ir produciendo daño en diversos órganos (órganos diana) de forma indolente y larvada. Motivo por el cual muchos pacientes no consultan al iniciarse la enfermedad. Sólo cuando superan ciertos límites o cuando se detectan cifras elevadas de manera casi fortuita en alguna visita rutinaria, se intenta perseguir el control.

El sistema renina-angiotensina-aldosterona (figura1) contribuye a la regulación de la presión arterial por medio de las propiedades vasoconstrictoras de la angiotensina II y la capacidad de retención de sodio de la aldosterona. [1]

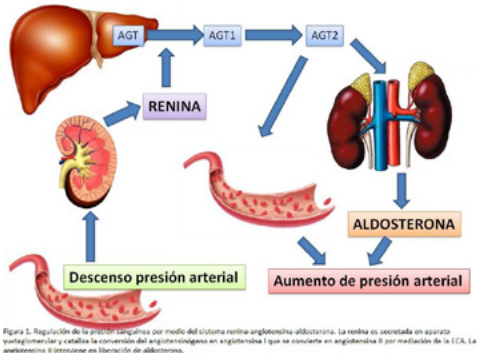


*Figura 1.*

El hiperaldosteronismo secundario, supone un pequeño porcentaje de entre el total de los casos de hipertensión arterial. Dentro de este subgrupo, la hipertensión renovascular, supone la causa más común de hipertensión arterial dependiente de renina y suele ser secundaria a arteriosclerosis o hiperplasia fibromuscular de las arterias renales.

La administración de terapia antihipertensiva disminuye claramente el riesgo de morbimortalidad. No obstante, en nuestro país aún hay muchos pacientes que no reciben el tratamiento adecuado, a veces por defecto, empleando fármacos insuficientes para obtener las cifras objetivos y otras incluso por exceso, con los consecuentes efectos secundarios con relevancia sintomática

para el enfermo incurriendo en la iatrogenia y contribuyendo al abandono y a la falta de adherencia.

## DESCRIPCIÓN DEL CASO CLÍNICO

El paciente es un varón de 61 años, con cuatro hermanos vivos, todos ellos realizan tratamiento anti-hipertensivo. Niega hábitos tóxicos o intervenciones quirúrgicas.

Nos comenta que hace unos treinta años que le diagnosticaron hipertensión arterial y que hace más de diez le realizaron MAPA y ecocardiografía (nos aporta el informe en el que se describe hipertrofia concéntrica del ventrículo izquierdo con disfunción diastólica leve). No está diagnosticado de diabetes pero sí presenta glucemia basal alterada. No tiene antecedentes conocidos de hipercolesteloremia.

Realizaba tratamiento con enalapril 20 mg/hidroclorotiazida 12,5 mg sin llegar nunca a presentar cifras de tensión arterial por debajo de 150/80 mmHg. Por ello, su médico de familia le modificó un mes antes de venir a nuestra consulta3 el tratamiento antihipertensivo, sustituyéndolo por valsartán 320 mg/hidroclorotiazida 25 mg y añadiendo barnidipino 20 mg en la cena.

El paciente se encuentra asintomático y refiere buen cumplimiento.

Tomamos la tensión arterial en ambos miembros superiores en varias ocasiones, con una media de las tres medidas en brazo izquierdo 178/90 mmHg y en brazo derecho 175/90 mmHg. En la auscultación cardiorrespiratoria llama la atención un soplo audible en el foco mitral II/VI no irradiado. Abdomen sin soplo abdominal. Miembros inferiores sin edemas y con pulsos presentes.

Solicitamos MAPA, ecocardiografía y ecodoppler de arterias renales (resumidos en el apartado de pruebas complementarias), damos recomendaciones dietéticas y de estilo de vida y modificamos tratamiento antihipertensivo, iniciando Telmisartán 80 mg y clortalidona 50 mg en desayuno, doxazosina 4 mg en la merienda y amlodipino 10 mg en la cena. Introducimos también AAS 100 mg y atorvastatina 10 mg.

En la siguiente visita, el paciente refiere mal control tensional, con fluctuaciones constantes en las cifras de las mismas. Sigue presentando algunas cifras por encima de 140 mmHg que alterna con episodios de hipotensión que son muy sintomáticos, con importante astenia y malestar general.

El MAPA se realizó después de que incrementásemos el tratamiento antihipertensivo y como muestra, presenta momentos de dipper extremo, en las

horas de la tarde, que coinciden con la siesta. El paciente ya tiene afectación de órgano diana (cardiopatía hipertensiva) y la ecodoppler de arterias renales no muestra estenosis relevante de las mismas. No obstante, dado que estamos ante una hipertensión refractaria y de difícil manejo, solicitamos determinación de renina y aldosterona.

- Hemograma con plaquetopenia 120000 (similar a controles previos. En un frotis de sangre periférica se habría descrito la presencia de agregados plaquetarios.
- Bioquímica: Potasio=4,2 mEq/l. Sodio 141 mEq/l. GOT, GPT y GGT normales. Ácido úrico=5,3 md/dl. Ferritina=77,2 ng/ml. TSH=1,08µUI/mL. Vitamina D= 36.0 ng/mL Ácido Fólico=9.54 ng/ml Vitamina B12=379.20 pg/ml
- Metabolismo hidrocarbonado: glucemia=118 mg/dl HbA1c%=5,9. Perfil lipídico: HDLC=56 mg/dl. LDlc=138 mg/dl. VLDlc=19 mg/dl. Orina normal.
- Aldosterona 8,73 ng/dl. Renina= 228 mUI/L Actividad renina plasmática 19,07 ng/mL/h. (Cuando se realizó, el paciente ya estaba en tratamiento con ARA II.)
- Ecodoppler de arterias renales sin signos sugestivos de estenosis.
- Ecocardiografia sin cambios con respecto a la previa. No disfunción valvular.

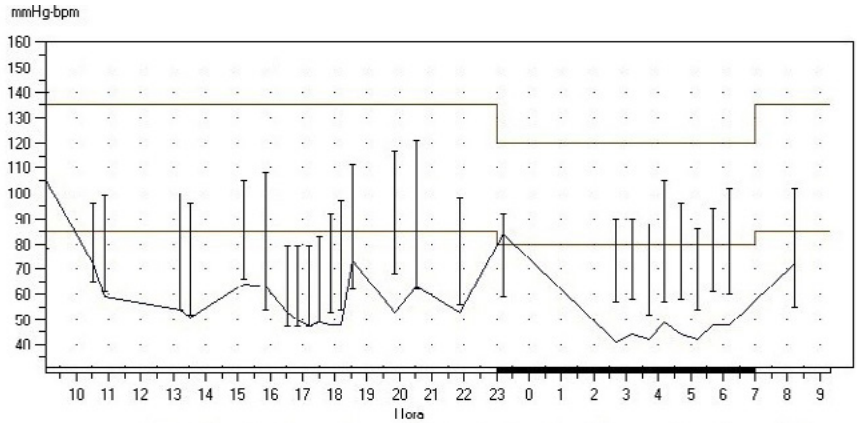


**Imagen 1. MAPA:** Sólo el 1% de todas las P sistólicas y 0% de todas las P diastólicas excedieron los umbrales de 135/85 durante la vigilia y 120/80 durante el sueño. Se observa además un episodio de dipper extremo en las horas comprendidas entre las 16 y las 18 h. El paciente estaba entonces en tratamiento con Telmisartán 80 mg, clortalidona 50 mg, doxazosina 4 mg y amlodipino 10 mg.

MAPA: 27 lecturas se obtuvieron de este paciente en más de 24 horas. 4% de todas las P. sistólicas y 0% de todas las P. diastólicas excedieron los umbrales de 135/85 durante la vigilia, con un promedio de 100/57 mmHg y 120/80 durante el sueño, con un promedio de 94/57 mmHg (Imagen 1). Según los criterios de calidad, para que se válido un holter de tensión arterial debe tener al menos más del 80% de tomas válidas y ninguna hora durante la actividad con menos de dos tomas válidas ni con menos de una toma válida durante la noche.

TAC abdomen con contraste: Las glándulas adrenales son de características normales. Ambos riñones son normales de tamaño y morfología sin dilatación del sistema excretor ni lesiones focales sólidas.

## JUICIO CLÍNICO

Hipertensión arterial secundaria.

Hiperaldosteronismo hiperreninémico.

Discusión

Ante un caso de hipertensión arterial refractaria, máxime si es de inicio precoz (menor de 30 años), hay que descartar etiología secundaria.

La polimedicación del paciente para intentar alcanzar las cifras tensionales óptimas, nos llevó no sólo a no cumplir nuestro objetivo sino a múltiples oscilaciones en la presión arterial, con momentos que podríamos considerar como de dipper extremo, con sintomatología propia de hipotensión arterial, causando malestar en el enfermo.

No obstante, la determinación de renina y aldosterona, habiendo suprimido previamente los IECA, si bien mantenía ARA II, que puede haber interferido en los resultados, fue patológica, con aumento de la actividad de la renina, lo que nos orientó a modificar el tratamiento, empleando una terapia menos exhaustiva, pero más dirigida.

Según la guía de la Sociedad Americana de Endocrinología, publicada en 2009 (2), la medicación antihipertensiva que mínimo efecto tiene sobre la medición de renina, aldosterona, actividad de renina plasmática y cociente aldosterona/actividad renina plasmática, sería el verapamilo, hidralazina, prazosin, doxazosina y teratosina. Entre las pautas de protocolo de medición, indican retirar, al menos cuatro semanas antes del estudio, la espironolactona, eplerenona, amiloride y triamtene, que son los fármacos que más influyen y añaden que, si los resultados de la prueba no fueran diagnósticos y si la hipertensión pudiera ser controlada con la mediación que no interfiere, debería repetirse, suspendiendo durante al menos dos semanas antes: bloqueantes beta adre-

nérgicos, agonistas alfa, IECA, ARA II, inhibidores de renina y antagonistas de calcio dihidropirínicos.

El hiperaldosteronismo secundario a la excesiva producción de renina, se caracteriza por hipertensión arterial (cuando esta hiperproducción no es debida a la disminución de la volemia, en cuyo caso las cifras tensionales serán normales o bajas) e hipokaliemia. Se diferencia del primario en que los niveles de sodio permanecen normales y que además de presentar elevación de la concentración sérica de aldosterona y de renina, la actividad plasmática de ésta está aumentada (tabla 1).

**Tabla 1. Diagnóstico diferencial del hiperaldosteronismo. En el hiperaldosteronismo secundario, la actividad plasmática de la renina está elevada.**

| Manifestaciones clínicas | Hiperaldosteronismo primario | | Hiperaldosteronismo secundario | |
|---|---|---|---|---|
| | Adenoma | Hiperplasia | Hipertensión renovascular | Edemas (*) |
| **Presión arterial** | + + | + | +++ | N o + |
| **Edema** | Raro | Raro | Raro | Presentes |
| **Sodio sérico** | N o + | N o + | N o bajo | N o bajo |
| **Potasio sérico** | Bajo | N o bajo | Bajo | N o bajo |
| **Actividad renina plasmática** | Baja | Baja | ++ | + |
| **Niveles aldosterona** | + | + | ++ | + |

(*)En la enfermedad edematosa, el hiperaldosteronismo se produce como un intento de restaurar la normovolemia y los niveles de sodio a expensas de hipokaliemia. (3)

La hipopotasemia es una de las determinaciones analíticas que más caracterizan al hiperladosteronismo (tanto primario como secundario). Nosotros no pensamos de inmediato en hiperaldosteronismo debido a que nuestro paciente no presentaba descenso de las concentraciones de potasio en ningunos de los controles analíticos solicitados. No obstante, muchos pacientes que han sido diagnosticados de hiperaldosteronismo, presentan normokaliemia, de ahí la necesidad de que surgieran pruebas más precisas para su diagnóstico, como la actividad de la renina plasmática (ARP) y más recientemente el cociente Aldosterona / Actividad de Renina plasmática (ARR) [4].

También ampliamos el estudio, solicitando TAC de abdomen ya que ante la presencia de un hiperaldosteronismo hiperreninemico e hipertensión arte-

rial, debe realizarse el diagnóstico diferencial entre estenosis de aterias renales (razonablemente descartada mediante ecodoppler), coartación de aorta y un tumor productor de renina. [5].

En cuanto al tratamiento, y centrándonos en la hipertensión arterial, aunque sin dejar de tener en cuenta que también iniciamos tratamiento hipolipemiante y antiagregante, ante el difícil manejo de las cifras tensionales en este enfermo, iniciamos tratamiento con aliskiren hemifumarato que como ya sabemos es un inhibidor directo de la actividad de la renina y que puede emplearse sólo o combinado con otros inhibidores del eje renina-angiotensina-aldosterona (6).

Retiramos el resto de medicación antihipertensiva a la vista de lo reflejado en el MAPA, ya que, si bien éste no presentaba suficientes mediciones como para considerarlo válido, las tomas realizadas mostraban una tendencia a presentar hipotensión arterial severa, y el paciente mejoró claramente. Sus cifras tensionales en la siguiente revisión (esta vez controladas mediante AMPA), mostraban menos oscilaciones, manteniéndose en torno a 120-130 mmHg (rara vez alcanzando los 140 mmHg) de TAS y siempre menos de 80 mmHg.

Como conclusiones, podríamos decir que nosotras, como residentes que contribuimos en el manejo clínico de este paciente, hemos aprendido hasta ahora (puesto que el seguimiento y el estudio continúan a día de hoy), la importancia de buscar la noxa que contribuye a mantener una situación patológica, aún cuando por las características con las que ésta se presenta no nos hagan pensar inicialmente en algunas enfermedades concretas.

Además, nos gustaría recalcar la necesidad de individualizar el tratamiento que empleamos, en este caso hipotensor, para cada paciente, ya que a veces "menos, es más", sobre todo cuando lo que se emplea es más específico de la enfermedad o está dirigido al mecanismo causal que más puede estar influyendo en la patología.

## BIBLIOGRAFÍA


1. Kotchen T. Enfermedad vascular hipertensiva. Harrison, Principios de Medicina Interna. 18º ed. Madrid: McGraw-Hill Interamericana editores; 2012, p. 1549-1562.

2. Funder J, Carey R, Fardella C et al. Case Detection, Diagnosis, and Treatment of Patients with Primary Aldosteronism: An Endocrine Society Clinical Practice Guideline. (2008) 93 (9): 3266-3281.

3. Corry D, Tuck M. Secondary aldosteronism. Endocrinol Metab Clin N Am 1995; 24:511-528.

4. Fierro MF, Lupi S, Ilera V, Damilano S, Glikman P, Fenili C. Measurement of Immunoreactive Plasma Renin Concentration by an Automated Method and its Correlation with Plasma Renin Activity. Rev Argent Endocrinol Metab 50:71-77, 2013.

5. Sierra J, Rigo D, Arancibia A et al. Tumor de células yuxtaglomerulares como causa de hipertensión curable: presentación de un caso. Nefrología (Madr.) 2015; 35: 110-4.

6. www.vademecum.es/medicamentos-principio-activo-aslikiren. Consultado por última vez 13-2-2017.

CASO CLÍNICO 26

# HIPERTENSIÓN VASCULORRENAL COMO HALLAZGO CASUAL

Fernando Moreno Obregón
*MIR-2 Medicina Familiar y Comunitaria, Hospital Infanta Elena, Huelva.*
*fmorenobregon@hotmail.com*

Juan Ignacio Ramos-Clemente Romero
*FEA Medicina Interna, Hospital Infanta Elena, Huelva.*
*jramoscle@yahoo.es*

## RESUMEN

La hipertensión puede detectarse en los pacientes en muchos casos cuando acuden al médico por cualquier otro motivo. Presentamos un caso de hipertensión arterial (HTA) de origen vasculorrenal detectado de forma casual en un paciente que consulta por dolor abdominal.

Se realizó un estudio mediante ecografía abdominal en urgencias para valorar el dolor abdominal, que mostró un riñón atrófico con signos indirectos de estenosis de la arteria renal. Al reinterrogar a la paciente, ésta tomaba tratamiento para su hipertensión, pero pensaba que estaba bien controlada por encontrarse asintomática a este respecto. En consulta se detectaron cifras en torno a 210/110 mmHg, por lo que quedó ingresada para completar el estudio.

Pudo confirmarse que se trataba de una paciente hipertensa severa con hipertensión secundaria de origen vasculorrenal, y tras realizarse una nefrectomía, la paciente mejoró sensiblemente el control de su tensión arterial.

Es importante remarcar la necesidad de realizar tomas de tensión arterial cada vez que el paciente acude a una consulta, aun cuando éste no sea el motivo de la visita, ya que es una técnica rápida, barata y sencilla que nos aporta mucha información sobre la situación del paciente.

Debemos sospechar hipertensión vasculorrenal cuando se trata de un paciente joven con factores de riesgo cardiovascular o enfermedad arterial periférica asociada a la presencia de hipertensión maligna, hipertensión de difícil control, uso de más de tres antihipertensivos, empeoramiento súbito de la HTA o deterioro súbito de la función renal.

**PALABRAS CLAVE**

hipertensión vasculorrenal, angio-TC, nefrectomía

## INTRODUCCIÓN

La hipertensión arterial (HTA) es un factor de riesgo importante para la enfermedad cardiovascular, tiene una alta prevalencia y es la primera causa de mortalidad a nivel mundial. La morbimortalidad cardiovascular mantiene una relación continua y directa con los valores de tensión arterial (TA). La necesidad de tratamiento farmacológico debe valorarse en función del riesgo cardiovascular total[1].

Para la aproximación diagnóstica es fundamental:

a) Determinar las cifras de TA.

b) Identificar posibles causas secundarias de HTA: los criterios de sospecha son: aparición en menores de 30 años o mayores de 50, inicio brusco, niveles de TA muy elevados (>180/110 mmHg), antecedentes familiares de enfermedad renal, escasa respuesta al tratamiento o empeoramiento manifiesto en un paciente previamente bien controlado. En la tabla 1 se muestran los síntomas y signos de sospecha de HTA secundaria.

c) Evaluación del riesgo cardiovascular global utilizando la tabla SCORE (a menos que el individuo sea considerado directamente de alto riesgo), los antecedentes personales, la exploración física y las pruebas complementarias y actuar según el riesgo: alto riesgo (SCORE > ó = 5%) o bajo riesgo (SCORE < 5%)[2].

| **Tabla 1. Síntomas y signos de sospecha.** |
|---|
| **Anamnesis** |
| Historia de consumo alcohol, drogas, fármacos con capacidad hipertensiva: HTA secundaria a dicho consumo. |
| Crisis paroxísticas de HTA acompañadas de palpitaciones, sudoración o cefalea: feocromocitoma. |
| Historia de infecciones urinarias de repetición, edemas, hematuria o antecedentes familiares de enfermedad renal: HTA de origen renal. |
| Inicio <30 años o >50 o traumatismo renal: HTA vasculorrenal. |
| Escasa respuesta al tratamiento correctamente pautado y cumplimentado o elevación brusca de PA en paciente previamente bien controlado. |
| Comienzo brusco. |
| **Exploración física** |
| Cifras superiores a 180/110. |

| |
|---|
| Lesión de órganos: retinopatía grado III o superior, creatinina >1,5 mg/dl, cardiomegalia o crecimiento de ventrículo izquierdo en ECG. |
| Masas renales y/o hepáticas: riñón poliquístico. |
| Neurofibromas y/o manchas «café con leche»: feocromocitoma. |
| Facies en luna llena, obesidad troncular, estrías rojizas: Cushing. |
| Soplo lumbar: HTA vasculorrenal. |
| Soplo interescapular o retraso pulsos femorales: coartación de aorta. |
| **Exploraciones complementarias** |
| Hipopotasemia: hiperaldosteronismo primario o HTA vasculorrenal. |
| Aumento creatinina o alteraciones en sedimento urinario: HTA de origen renal. |
| Disminucion TSH: hipertiroidismo. |
| Aumento calcemia: hiperparatiroidismo. |
| Diferencia de tamaño entre ambos riñones o deterioro de la función renal tras introducción de IECAs o ARA II: HTA vasculorrenal |

## DESCRIPCIÓN DEL CASO CLÍNICO

Presentamos el caso de una mujer de 62 años, de raza caucásica y complexión delgada que acude a urgencias por persistencia de dolor abdominal en hipocondrio izquierdo tras traumatismo en zona costal izquierda 15 días antes en el que se diagnosticó fractura costal y por el que realizó tratamiento con ibuprofeno.

Entre sus antecedentes personales más destacables están: ser exfumadora desde hace 10 años, hipertensa y dislipémica. Cardiopatía isquémica crónica revascularizada con un stent en la arteria descendente anterior (ADA) en 2006, actualmente estable. Presenta EPOC moderado fenotipo mixto no agudizador y nódulo pulmonar con PET negativa en seguimiento por Neumología hasta 2015. Realiza tratamiento de forma habitual con mononitrato de isosorbide 50mg cada 24 horas, ácido acetilsalicilico 100mg cada 24 horas, atorvastatina 80 mg cada 24 horas, bisoprolol 5mg cada 24 horas, doxazosina 8mg cada 24 horas, ramipril 10mg cada 24 horas, bromuro de ipratropio 2 pulverizaciones cada 8 horas y omeprazol 20mg cada 24 horas.

En la exploración física presenta buen estado general, eupneica sin signos de trabajo respiratorio, buena hidratación y perfusión periférica. Al tomar la TA presenta cifra de 223/120 mmHg iniciando tratamiento de forma inmediata3. En la auscultación cardiaca los tonos eran rítmicos, sin soplos y a una frecuencia cardíaca normal. En la auscultación pulmonar presentaba una hipoventilación

generalizada. A nivel abdominal tenía dolor en hemiabdomen izquierdo, más marcado a nivel de hipocondrio izquierdo sin encontrar otros hallazgos en dicha región anatómica. Presentaba hematoma en resolución a nivel de cara inferior de nalga izquierda como consecuencia de la caída. En miembros inferiores no había hallazgos relevantes.

Se realizó una analítica (hemograma, bioquímica y coagulación) que no presentó ninguna alteración destacable, y se realizó una ecografía abdominal en el que se observó una disminución del tamaño del riñón derecho (presenta unos 6 cm de eje largo) con pérdida de diferenciación córtico medular siendo el resto del estudio normal.

Ante estos hallazgos se procede a ingreso en Medicina Interna para ampliar estudios y control de cifras de TA. Una vez en planta se detectan cifras de renina y aldosterona elevadas, >31 ng/mL/h y 372 pg/mL, respectivamente; sin presentar alteraciones en la creatinina ni en el filtrado glomerular y con catecolaminas y cortisol en orina de 24 horas normales.

Se realizó también un doppler renal que confirmó la disminución del tamaño del riñón derecho, de 6 cm de eje largo, con pérdida de diferenciación córtico medular sin conseguir curvas de arterias lobares por atrofia renal, siendo el riñón izquierdo normal y una angio-TC de arterias renales en el que el origen de la arteria renal derecha se visualiza a modo de una pequeña saculación con amputación de la luz vascular de la misma siendo apenas perceptible una estructura tubular filiforme (figura 1) que parece constituir la arteria que nutre al riñón atrófico, hallazgos que sugieren una oclusión de arteria renal derecha (de tiempo de evolución dada la atrofia renal).

También se observó en el TC una ligera trombosis mural-ateromatosis difusa de aorta en transición toraco-abdominal (figura 2) que se extiende hasta origen del tronco celíaco, y ateromatosis con presencia de placa ulcerada en la aorta infrarrenal.

*Figura 1*

*Figura 2*

## EVOLUCIÓN Y DIAGNÓSTICO FINAL

Al inicio del ingreso se utiliza labetalol intravenoso para controlar la TA y durante la estancia en planta se necesita doxazosina 4 mg cada 12 horas, Losartan 50 mg cada 12 horas, amlodipino 5 mg cada 12 horas, furosemida 40 mg cada 12 horas y atenolol 50 mg cada 12 horas. Con el resultado de las pruebas complementarias junto a la anamnesis y la exploración física se diagnostica, finalmente, de HTA vasculorrenal de difícil control y, secundariamente, de ateromatosis severa de aorta infrarrenal con ulceración y trombosis mural asociada.

Respecto a las lesiones ulceradas de la aorta abdominal deben vigilarse, especialmente, si se necesita intervencionismo endovascular que implique esa región por el riesgo de embolismo. De igual modo no se aconseja anticoagulación de entrada salvo otras indicaciones porque la incidencia sobre el riesgo de embolismo es controvertida.

Tras comentar el caso con radiología intervencionista se desestima intentar reperfundir la arteria mediante un stent por considerar que el riñón era atrófico. No obstante, dado que el riñón derecho podría estar actuando como riñón vasopresor y dificultar el control de la HTA se planteó como mejor opción la nefrectomía. La intervención se realiza sin incidencias y en el seguimiento en consulta, vez intervenida presenta cifras de TA en torno a 130/70 mmHg, pasando de utilizar cinco fármacos a tan solo uno, ramipril 10 mg en desayuno.

## DISCUSIÓN Y/O TRASCENDENCIA CLÍNICA

La HTA vasculorrenal es la causa más frecuente de HTA secundaria y representa un 5% de los casos de HTA. Es consecuencia de la estenosis de la luz

de la arteria renal y tiene diversas etiologías siendo la más frecuente (90%) la ateroesclerosis y la displasia fibromuscular.

Respecto al grado de severidad de la oclusión vascular el mejor determinante de la evolución es el grado de daño parenquimatoso renal definido como una disminución de tamaño mayor de 1,5 cm en comparación con el riñón contralateral o un riñón menor de 6 cm[4.]

Las tres actitudes terapéuticas que podemos adoptar ante el diagnóstico de estenosis de arteria renal son: tratamiento médico, ATP (angioplastia transluminal percutánea) o cirugía (nefrectomía o revascularización quirúrgica). Cuando el tratamiento farmacológico es insuficiente, la alternativa para la revascularización es la ATP con implantación de stent y evitar los riesgos de la cirugía5. Sin embargo, recientemente se ha demostrado en un estudio que la ATP tenía más complicaciones que el tratamiento médico para igual control de TA y tasa similar de eventos renales, cardiovasculares o mortalidad6.

¿Quiénes se podrían beneficiar de la revascularización percutánea o quirúrgica? Los pacientes que: a) por angiografía presentan relleno retrógrado del árbol arterial renal distal a través de circulación colateral; b) la biopsia renal demuestre glomérulos y túbulos bien preservados con mínima esclerosis arteriolar; c) el tamaño renal sea >9 cm, y d) se demuestre funcionalidad de riñón afectado mediante renograma isotópico. Cuando estos criterios no se cumplen cabe plantearse la nefrectomía como alternativa existiendo estudios que avalan la nefrectomía como tratamiento de la HTA renovascular7.

¿Cuándo está indicada la nefrectomía? Cuando existen infartos renales, esclerosis arteriolar y/o atrofia renal severas (como es nuestro caso), lesiones no corregibles mediante ATP, en pacientes ancianos con poco riesgo quirúrgico y riñón funcionante contralateral, tras ATP fallida o en aquellos pacientes en los que el estudio isotópico muestre una función <25% del riñón afectado sin evidencia de enfermedad en el riñón contralateral.

## BIBLIOGRAFÍA


1. García-Puente Suárez L, Gómez Cuervo C, Gredilla Zubiria I, En: Aguilar Rodríguez F, Bisbal Pardo O, Gómez Cuervo C et al. editores. Manual de diagnóstica y terapéutica 12 de Octubre: Hipertensión arterial y riesgo vascular. Madrid; 2012. P. 217-234.

2. Sans S, Fitzgerald AP, Royo D, Conroy R, Graham I. Calibrating the SCORE Cardiovascular Risk Chart for Use in Spain. Rev Esp Cardiol. 2007; 60: 476-485.

3. Llabrés Díaz J, Blázquez Cabrera JA. Hipertensión arterial en Urgencias. Manejo Clínico y terapéutico de las crisis hipertensivas. Medicine. 2007; 9(88): 5679-5685.

4. González Villordo D, Rodríguez Ramírez N, Chaires Cisneros J. Hipertensión renovascular. De la fisiopatología al tratamiento actual. Revista Mexicana de Angiología 2011;39(Num 2):60-71.

5. Kane GC, Textor SC, Schirger A, Garovic VD. Revisiting the Role of nephrectomy for Advance Renovascular Disease. Am J Med. 2003;114(9):729-35.

6. Laragh JH, Brenner BM. Hypertension: pathophysiology, diagnosis and management (2nd ed.). New York: Raven Press. 1995;2039-66.

7. Safian RD, Textor SC. Renal artery stenosis. N Engl J Med. 2001;344(6):431-42.

CASO CLÍNICO 27

# HIPERTENSIÓN ARTERIAL REFRACTARIA A CINCO FÁRMACOS ANTIHIPERTENSIVOS

Rafael Madrid Barceló
*Especialista Interno Residente Medicina Interna. HU Reina Sofía de Córdoba.*
*habba_89@hotmail.com*

Ana Cristina Delgado Zamorano
*Especialista Interno Residente Medicina Interna. HU Reina Sofía de Córdoba.*
*anacdelgadozamorano@gmail.com*

Cristina Hidalgo Moyano
*Especialista Interno Residente Medicina Interna. HU Reina Sofía de Córdoba.*
*cristina-h-m@hotmail.com*

Marta Fernández Morales
*Especialista Interno Residente Medicina Interna. HU Reina Sofía de Córdoba.*
*martafdezmorales@gmail.com*

Francisco José Fuentes Jiménez
*Facultativo Especialista de Área Medicina Interna. Unidad de Lípidos y Arteriosclerosis. HU Reina Sofía de Córdoba.*
*fjfuentesjimenez@yahoo.es*

## RESUMEN

Introducción: La hipertensión arterial (HTA) es uno de los factores más importantes implicados en el desarrollo de enfermedad cardiovascular. Es fundamental identificar aquellos casos en los que haya una alta sospecha de HTA secundaria y de esta forma, poder actuar sobre la causa que la ocasione.

## DESCRIPCIÓN DEL CASO CLÍNICO

Varón de 36 años hipertenso de siete años de evolución inicialmente con buen control, derivado desde atención primaria por presentar cifras de tensión arterial elevadas a pesar de estar en tratamiento con cinco fármacos diferentes.

Discusión: Dado que el paciente presentaba HTA refractaria a tratamiento se inició estudio ante la alta sospecha de HTA secundaria. En el diagnóstico diferencial de HTA secundaria es importante descartar patología renal parenquimatosa, HTA renovascular, causas endocrinológicas y otras causas como HTA

inducida por fármacos o el síndrome de apnea/hipoapnea del sueño (SAHS). Teniendo en cuenta la obesidad que presentaba el paciente y su condición de roncador se realizó una polisomnografía nocturna para descartar SAHS. Tras obtener un resultado positivo se inició tratamiento con CPAP nocturna presentando una normalización y control de las cifras de tensión arterial. El SAHS es una causa importante en el desarrollo de HTA y enfermedad cardiovascular dada su alta prevalencia y su elevado impacto en la población general.


## PALABRAS CLAVE

HTA secundaria, enfermedad cardiovascular, HTA refractaria a tratamiento, obesidad, síndrome de apnea/hipopnea del sueño.


## INTRODUCCIÓN

Entre los diferentes factores de riesgo que están implicados en el desarrollo de enfermedad cardiovascular, destaca la hipertensión arterial (HTA). La importancia de este factor de riesgo radica en su alta prevalencia en la población (entre el 20-40%), en que disponemos de diversos tratamientos eficaces para su control y en que puede estar en relación con causas tratables [(1)].

En la mayoría de los casos se trata de la denominada HTA esencial, que está relacionada con múltiples factores, algunos de ellos no modificables (genética, edad, sexo…) y a otros modificables (estilo de vida: alimentación, actividad física, consumo de tóxicos…). Por otro lado en un porcentaje menor de pacientes, la HTA es secundaria a causas identificables que pueden tener un tratamiento específico [(2)].

Por todo ello es importante saber identificar los pacientes en los que debemos sospechar una etiología secundaria para realizar un estudio en que se analicen dichas causas.

La hipertensión secundaria debe sospecharse y por tanto, descartarse en los siguientes pacientes que presenten:

- Aumento brusco de la tensión arterial en pacientes menores de 30 o en mayores de 60 años sin antecedentes previos de HTA.
- HTA resistente a tratamiento.
- HTA acelerada o maligna.
- Ausencia de antecedentes familiares de HTA esencial.
- Síntomas o signos que orienten hacia una enfermedad subyacente.
- Toma de fármacos capaces de inducir HTA.

## DESCRIPCIÓN DEL CASO CLÍNICO

MOTIVO DE CONSULTA

Hipertensión arterial con mal control.

ANTECEDENTES FAMILIARES

Padres hipertensos.

ANTECEDENTES PERSONALES

No alergias a medicamentos conocidas. Hipertenso desde 2009 inicialmente con buen control. No DM. No dislipemia. Roncador. Vida sedentaria.

Hábitos tóxicos: ninguno.

Tratamiento habitual: olmesartan 40mg/amlodipino 10mg/hidroclorotiazida 12.5mg en desayuno, espironolactona 50mg en el almuerzo y doxazosina 8mg un comprimido en la cena.

ENFERMEDAD ACTUAL

Derivado desde atención primaria por hipertensión que ha precisado de hasta 5 fármacos diferentes para su control. No refiere dolor torácico, no flushing, no alteraciones del hábito intestinal, no náuseas ni vómitos, no dolor abdominal, no disnea, no sensación de palpitaciones, no cefalea, no sudoración, no hematuria ni recorte de diuresis, no visión borrosa ni pérdida, no lesiones cutáneas, no polidipsia.

EXPLORACIÓN FÍSICA

- Aceptable estado general, consciente, orientado y colaborador. Normohidratado y perfundido. Eupneico en reposo.
- Peso 100kgs. Talla 1,73m. IMC 33,4 (Obesidad clase I)
- Perímetro abdominal: 110cm.
- Cabeza y cuello: no ingurgitación yugular, no soplos carotídeos, no se palpan adenopatías laterocervicales.
- Auscultación cardiorrespiratoria: tonos rítmicos sin soplos. Murmullo vesicular conservado sin ruídos sobreañadidos.
- Abdomen: blando, no doloroso a la palpación, no se palpan masas ni megalias, no peritonismo. No se auscultan soplos abdominales.

- Miembros inferiores: no edemas ni signos de trombosis venosa profunda. Pulsos distales presentes y simétricos.
- No focalidad neurológica

PRUEBAS COMPLEMENTARIAS

Aporta analítica realizada de forma privada: hemograma normal, bioquímica: alanina aminotransferasa 63, resto incluyendo glucosa, urea, creatinina, ácido úrico, colesterol, triglicéridos, aspartato aminotransferasa, gamma glutamiltransferasa, fosfatasa alcalina, creatina cinasa, iones, tirotropina, cortisol, aldosterona y antígeno específico de próstata normales.

Orina de 24 horas con noradrenalina 206nmol/24 horas (normal < 76) y dopamina 935nmol/24 horas(normal < 390). Ácido vanilmandélico normal.

## JUICIO CLÍNICO

Sospecha de HTA secundaria.

## EVOLUCIÓN Y DISCUSIÓN:

Este paciente sería subsidiario de estudio para descartar secundarismo puesto que ha precisado de más de tres fármacos (entre ellos al menos un diurético) para el control de su tensión, definido por tanto como HTA refractaria a tratamiento y presenta aumento de excreción urinaria de catecolaminas.

Dentro de las causas de HTA secundaria (Tabla 1), en primer lugar se deberían valorar aquellas patologías de localización renal, ya sea a nivel parenquimatoso, objetivándose con un descenso del filtrado glomerular y/o pérdida de albúmina o proteínas en la orina, así como a nivel renovascular, atribuible esta HTA a la disminución de la perfusión renal por una obstrucción de la arteria renal principal ya sea por una lesión ateroesclerótica o por una displasia fibromuscular. En este paciente la función renal era normal, con un filtrado glomerular de 138 mil/min y cociente albúmina/creatinina menor de 0.030 mg/mg, sin presentar en ningún momento de su evolución deterioro agudo de ésta tras inicio de tratamiento bloqueante del sistema renina-angiotensina (olmesartán), que junto a la ausencia de soplo abdominal en la exploración y ausencia de aterosclerosis a otros niveles, descartaría etiología renovascular. No obstante, se realizó ecografía abdominal, en la que se apreciaban riñones de morfología normal, y sin asimetría, por lo que indicaría continuar con la búsqueda de causa de HTA a otro nivel [3].

| Tabla 1. Causas más frecuentes de hipertensión arterial secundaria |
|---|
| **De origen renal** |
| Enfermedad renal parenquimatosa |
| Hipertensión renovascular |
| **De origen endocrinológico** |
| Hiperaldosteronismo primario |
| Hipercortisolismo (síndrome de Cushing) |
| Feocromocitoma |
| Hipertiroidismo |
| Hipotiroidismo |
| Hiperparatiroidismo |
| Acromegalia |
| **Otras causas** |
| Síndrome de apnea/hipopnea del sueño |
| Coartación de aorta |
| Inducida por fármacos |

Es importante descartar la existencia de hiperaldostenismo que justifique la HTA, sobre todo en pacientes con HTA resistente, HTA con hipopotasemia, ya sea espontánea o inducida por diuréticos, o existencia de incidentaloma suprarrenal. Las principales formas de hiperaldosteronismo primario son el adenoma suprarrenal (35% de los casos), la hiperplasia suprarrenal bilateral (60% de los casos), y menos frecuentes, el hiperaldosteronismo primario remediable por glucocorticoides (<1%), la hiperplasia suprarrenal primaria unilateral (2%) y el carcinoma adrenal (<1%). La determinación del cociente aldosterona plasmática/ actividad de renina plasmática (ARP) es el método de elección para ello (4). En este caso, los niveles de aldosterona plasmática fueron normales (menores a 15 ng/dl), así como el cociente aldosterona/ARP. Para evitar falsos negativos en la muestra, se suspendieron los diuréticos cuatro semanas antes de la determinación, así como el olmesartán dos semanas antes.

Dado que el paciente aportaba analítica en la que se objetivaban catecolaminas y metanefrinas discretamente elevadas en orina de 24 horas, se solicitó nueva determinación en nuestro hospital con resultado similar. La elevación fue inferior a dos veces el límite superior de la normalidad y el paciente no presentaba cefalea, sudoración ni flushing. No obstante y dado que una de las causas de hipertensión secundaria a descartar es el feocromocitoma (5) se solicitó prueba de imagen abdominal que resulta útil para despistaje de cualquier tipo de tumoración intraabdominal productora de hormonas. Se realizó un TAC

abdominal con el siguiente resultado: adyacente a cola pancreática se aprecia imagen de 42 mm de eje máximo que presenta la misma densidad que el bazo, por lo que existe la duda de si se trata de bazo accesorio o de lesión pancreática real. Glándulas suprarrenales y ambos riñones de características normales. Se solicitó entonces resonancia magnética para catalogar la lesión hallada que no permitía descartar neoplasia primaria. Finalmente se realizó gammagrafía (Imagen 1) con hematíes desnaturalizados presentando la lesión significativa actividad compatible con la sospecha de tejido esplénico.

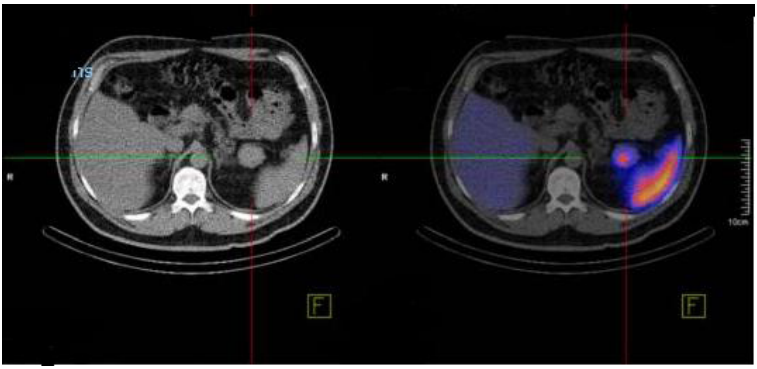

*Imagen 1.*

Entre los trastornos hormonales causantes de hipertensión secundaria se encuentra también el síndrome de Cushing [6], que podría deberse tanto a producción endógena como a administración de glucocorticoides. Nuestro paciente presentaba obesidad abdominal pero no otros rasgos característicos como la cara de luna llena o las estrías vinosas. Se realizó test de Nugent con una adecuada supresión de cortisol. Tampoco presentaba fenotipo acromegálico. Se determinaron en analítica los valores de tirotropina, hormona paratiroidea, calcio y fosfato con resultados normales. Por tanto se descartaron otras causas hormonales de hipertensión secundaria como son las alteraciones de la función tiroidea y el hiperparatiroidismo.

Teniendo en cuenta la prevalencia del síndrome de apnea-hipopnea del sueño (SAHS) en la población general (7), se realizó una polisomnografía nocturna en base a su condición de obesidad y roncador que hacían obligado su despistaje. El resultado fue positivo por lo que comenzó a usar la CPAP nocturna obteniendo buenos resultados en cuanto al control de la tensión arterial.

La coartación de aorta, una de las principales causas de HTA en niños, habría que sospecharla ante la diferencia de presiones en miembros superiores e inferiores que no se objetivó en nuestro paciente. Fue descartada de forma definitiva mediante la realización de una ecocardiografía.

En cuanto a los posibles fármacos que pueden inducir HTA como los antiinflamatorios no esteroideos, los glucocorticoides, los antidepresivos… se interrogó sobre su uso encarecidamente pero el paciente negó siempre la ingesta de los mismos, descartando así esta posible causa de inducción de HTA.

Dada la importancia de la HTA por su alta prevalencia en la población y su papel fundamental en el desarrollo de la enfermedad cardiovascular es primordial identificar aquellos casos con alta sospecha de HTA secundaria. No obstante, dada la baja prevalencia relativa que presenta la HTA secundaria, la dificultad en su diagnóstico y teniendo en cuenta que el estudio puede ser costoso y requerir pruebas diagnósticas invasivas no exentas de riesgo, es importante valorar de forma individualizada cada caso y siempre que creamos que puede conllevar cambios en el manejo terapéutico.

El SAHS es una causa frecuente de HTA secundaria, a menudo infradiagnosticada, y que juega un destacado papel en el desarrollo de enfermedad cardiovascular (8), siendo considerada actualmente como un factor de riesgo independiente para el desarrollo de patologías vasculares. Por último es fundamental destacar que su importancia ha ido creciendo en los últimos años conforme se ha ido avanzando en su conocimiento y dada su relación con los hábitos de vida como la obesidad o el tabaquismo.

## BIBLIOGRAFÍA


1. Lawes CM, Vander Hoorn S, Rodgers A. Global burden of blood-pressure-related disease, 2001. Lancet 2008;371:1513-8.
2. Santamaría R, Gorostidi M. Hipertensión arterial secundaria: cuándo y cómo debe investigarse. NefroPlus 2015;7(1):11-21.
3. Textor SC, Lerman L. Renovascular hypertension and ischemic nephropathy. Am J Hypertens 2010;23:1159-69.
4. Rossi GP, Bernini G, Caliumi C, Desideri G, Fabris B, Ferri C, et al. A prospective study of prevalence of primary aldosteronism in 1125 hypertensive patients. J Am Coll Cardiol 2006;48:2293-300.
5. Lenders JW, Eisenhofer G, Mannelli M, Pacak K. Phaeochromocytoma. Lancet 2005;366:665-75.
6. Nieman LK, Biller BMK, Findling JW, Newell-Price J, Savage MO, Stewart PM, et al. The diagnosis of Cuching´s síndrome: an Endocrine Society Clinical Practice Guideline. J Clin Endocrinol Metab 2008;93:1526-40.
7. Peppard PE, Young T, Barnet JH, Palta M, Hagen EW, Hla KM. Increased prevalence of sleep-disordered breathing in adults. Am J Epidemiol 2013;177:1006-14.
8. Parati G, Lombardi C, Hedner J, Bonsignore MR, Grote L, Tkacova R, et al. Position paper on the management of patients with obstructive sleep apnea and hypertension. J Hypertens 2012;30:633-46.

CASO CLÍNICO 28

# SÍNCOPE Y CETOACIDOSIS ¿ASOCIACIÓN CASUAL?

María de la Sierra Navas Alcántara
*MIR Medicina Interna. Hospital de la Merced. Osuna (Sevilla).*
*maria.sierra.navas@gmail.com.*

Lucía Serrano Rodríguez
*MIR Medicina Interna. Hospital de la Merced. Osuna (Sevilla).*
*luciaserranorodriguez@gmail.com*

José Antonio Martin Hernández
*MIR Medicina Interna. Hospital de la Merced. Osuna (Sevilla).*
*joseant@martinh.es*

Isabel Manoja Bustos
*MIR Medicina Interna. Hospital de la Merced. Osuna (Sevilla).*
*isa_91_mlg@hotmail.com*

Antonio Espino Montoro
*FEA Medicina Interna. Hospital de la Merced. Osuna (Sevilla)*

Jorge Marín Martín
*FEA Medicina Interna. Hospital de la Merced. Osuna (Sevilla)*

## RESUMEN

Mujer de 71 años, con múltiples factores de riesgo cardiovascular, que ingresa para estudio de malestar general y caídas frecuentes con pérdida del nivel de conciencia.

Dos semanas previas al inicio de la clínica, fue valorada en consultas externas de Medicina Interna, donde se realizó ajuste de tratamiento de factores de riesgo cardiovascular.

Durante el ingreso nos planteamos la posibilidad de que este ajuste de tratamiento esté en relación con los síncopes, a pesar de presentar otras comorbilidades, como por ejemplo una estenosis aórtica moderada (hasta el momento asintomática). De igual modo nos planteamos que pudiera ser el desencadenante de una cetoacidosis diabética habiendose descartado otras causas que la precipiten.

Al cuadro se suma que secundario a las caídas, la paciente presenta otorragia, motivo por el que se complica el caso y por el que nos tendremos que plantear un diagnóstico diferencial más amplio.

Cetoacidosis diabética. Estenosis aórtica. Fractura peñasco temporal. Otorragia.

## INTRODUCCIÓN

Mujer de 71 años, sin alergias medicamentosas conocidas. Como antecedentes de interés destaca hipertensión arterial, dislipemia, diabetes mellitus tipo 2 desde el año 2007 y Estenosis aórtica moderada.

Como tratamiento habitual: Lansoprazol 30mg; Lorazepam 1mg; Sitagliptina 50/metformina 850mg; Atorvastatina 40mg; Escitalopram 20mg; Pregabalina 150mg; Insulina Levemir 30UI; Eprosartan 600mg/Hidroclorotiazida 12.5mg.

Fue valorada en Medicina Interna a final de noviembre 2016 por hipoglucemias frecuentes, decidiéndose ante glicohemoglobina (HbA1c) 5.9% en análisis, sustituir insulinoterapia por antidiabéticos orales, quedando en su tratamiento linagliptina 2.5mg/metformina 1g cada 12 horas y Canagliflozina 100mg cada 24h.

Ingresa en observación el día 19 de Diciembre tras astenia intensa, malestar general, náuseas y pérdida del nivel de conciencia (siendo valorada previamente en domicilio por su MAP, quién objetivó glucemia en 270mg/dl).

En urgencias se presenta acidosis metabólica con pH 6.93, HCO6 3, BE 24- y ácido láctico normal, por lo que se determinan cuerpos cetónicos en orina que resultan muy positivos. Estableciéndose el diagnóstico de cetoacidosis diabética, con glucemia al ingreso en observación de 480mg/dl.

Días previos había consultado por varias caídas al suelo con traumatismo craneoencefálico y otorragia desde la primera caída (consta en análisis glucemias en torno 250mg/dl. No disponemos de gasometría venosa).

A la exploración en observación: Mal estado general. Inestabilidad hemodinámica con presión arterial 50/80mmHg, Frecuencia cardiaca 110spm. Deshidratación de piel y mucosas. Mala perfusión periférica.

ACR: Corazón rítmico a 110spm, soplo sistólico en foco aórtico III/VI. Murmullo vesicular conservado.

Miembros inferiores sin edemas. Sin datos de TVP.

## DIAGNÓSTICO DIFERENCIAL

- Síncope de origen cardiogénico. Probable estenosis aórtica sintomática (En marzo 2016 era grado moderado).
- Probable fractura de la base del cráneo/Peñasco del temporal derecho (otorragia derecha).

- Cetoacidosis diabética probablemente secundaria a infección del SNC (secundaria a probable sobreinfección en relación con otorragia-fractura) vs otra etiología infecciosa precipitante (infección tracto urinario; neumonía...)

## EVOLUCIÓN Y DIAGNÓSTICO FINAL

Tras estabilizar la situación hemodinámica, por otorragia y coincidiendo con elevación de reactantes de fase aguda, se solicitó TC de cráneo presentando fractura del peñasco temporal derecho, por lo que posteriormente se realizó punción lumbar para descartar infección del SNC. Resultando bioquímica, tinción de gram y cultivos de LCR normal o negativo.

En análisis al ingreso, además de la gasometría previamente descrita, destaca: Hemoglobina 13.5g/dl; Leucocitos 22050 (PMN 92%); Plaquetas 308000; Glucosa 485mg/dl; Creatinina 1.27mg/dl; Urea 74mg/dl; Sodio 139mEq/l; Potasio 5.71 mEq/L; PCR 248mg/L.

Elemental de orina sin hallazgos.

Resto de pruebas complementarias, incluida la Radiografía de tórax sin hallazgos.

*Figura 1*

Posteriormente ingresa en planta de Medicina Interna para completar estudio de síncopes y de la situación de cetoacidosis, descartándose foco infeccioso como causa precipitante.

Durante el ingreso:

Ecocardiografía área valvular 1cm2, gradiente pico 50mmHg y medio de 32mmHg. FE 65%.

Al alta, normalización de parámetros inflamatorios con PCR 12mg/L.

Se reintrodujo insulina y metformina. Retirando de forma definitiva canagliflozina.

DIAGNÓSTICO DEFINITIVO

Descompensación diabética en muy probable relación con inhibidoe del cotransportador sodio-glucosa tipo 2 (canagliflozina).

Síncope en probable relación con alteración metabólica (cetoacidosis diabética) sin poder descartar estenosis aórtica sintomática (pendiente de completar estudio).

## DISCUSION

Los inhibidores del cotransportador sodio-glucosa tipo 2 (iSGLT2) se caracterizan por su seguridad cardiovascular, habiendo demostrado disminución de mortalidad en estudio EMPA-REG con empagliflozina y estando en marcha CANVAS y DECLARE-TIMI58 para canagliflozina y dapagliflozina.

Entre los efectos que produce, destacar que disminuyen la PA 4-10mmHg, desciende del peso en al menos 2Kg, reduce los niveles de HbA1c, de ácido úrico, triglicéridos y LDL. Además provoca un incremento de HDL.

Por estas características, estando ante una señora de 71 años, con factores de riesgo cardiovascular de al menos 10 años de evolución y ante el mal control de glucemia domiciliaria, principalmente tendencia a hipoglucemias, se decidió en noviembre 2016 retirada de insulina y sustitución por inhibidor SGLT2 asociado a otros fármacos antihiperglucemiantes.

Tras esto la señora acude en varias ocasiones a urgencias a principio de Diciembre 2016 por caídas frecuentes y la última requiere ingreso con diagnóstico, entre otros, de cetoacidosis diabética.

La ceteoacidosis diabética (pH 6.8-7.3 y niveles de bicarbonato inferior a 10 mmol/l) es el resultado del déficit de insulina combinado con un exceso de hormonas contrainsulares (glucagón, catecolaminas...). Para su desarrollo es necesaria la combinación de déficit de insulina y exceso glucagón.

La cetosis se produce por un incremento de ácidos grasos libres procedentes de los adipocitos, los cuales provocan desplazamiento hacia la síntesis

hepática de cuerpos cetónicos, el proceso generalmente está en relación con infecciones como causa desencadenante.

La canagliflozina actúa inhibiendo el transportador SGLT2 presente en el túbulo proximal.

Su acción aumenta la excreción urinaria de glucosa y bloquea la absorción de sodio, llegando mayor cantidad de éste al túbulo distal y mácula densa, provocando vasoconstricción de la arteriola aferente y descenso de hiperfiltración renal. La pérdida de sodio urinaria, aunque es escasa se acompaña de una disminución del volumen intravascular.

Secundario a todo este mecanismo de acción se produce un incremento del glucagón y una reducción de niveles de insulina que da lugar a una discreta hipercetonemia, habiéndose postulado la hipótesis, de que este modesto incremento de cuerpos cetónicos intervengan favorablemente en el metabolismo energético miocárdico, especialmente en pacientes con miocardio anormal y resistencia a la insulina

El mecanismo de aparición de cetoacidosis diabética como complicación en relación con estos fármacos se desconoce.

Las situaciones que pueden predisponer son la deshidratación, restricción calórica, reducción de peso, cirugía, infecciones, vómitos, reducción de la dosis de insulina, mal control de la diabetes y la ingesta de alcohol.

Los pacientes con mayor riesgo de cetoacidosis diabética son los que tienen baja reserva funcional de células beta (DM tipo 2 con peptido C disminuido; Diabetes autoinmune latente del adulto (LADA) o antecedentes de pancreatitis).

En estudios reportados, el tiempo relacionado con la aparición de la complicación fue a los 15-2 días de inicio del fármaco, algún caso se ha descrito después de tres meses.

Al alta de nuestra paciente nos planteamos, por la asociación temporal entre inicio de caídas y el ajuste de fármacos en consulta, la existencia de cetoacidosis diabética encubierta o no diagnosticada (por presentar niveles de glucemias en rango de la normalidad), como causa de principal de las mismas, sin poder descartar estenosis aórtica sintomática (pendiente de completar estudio ambulatorio).

Como factor predisponente, estamos probablemente ante escasa reserva pancreática de insulina (pendiente aún de niveles de péptido C), sumada a una depleción de volumen intravascular, precipitada por la asociado de fármacos antihipertensivos.

No obstante, además del péptido C, estamos pendiente de estudio de autoinmunidad (descartar una diabetes autoinmune del adulto (LADA) menos probable en el caso).

Aunque a la llegada a urgencias presentaba 480mg/dl de glucemia, nos confirma su médico de atención primaria, que esa mañana en domicilio se objetivó una glucemia de 270mg/dl.

Podríamos estar por todo lo descrito ante una cetoacidosis euglucémica (definida por niveles <300mg/dl en plasma y HCO3 <o=10), que se presentan también en relación con estos fármacos (aunque en menor frecuencia con cangliflozina, que con otros iSGLT2).

Por todo esto y la trascendencia que puede tener, aunque los casos reportados son escasos, nos planteamos, entre otras cosas, si sería conveniente evaluar el riesgo de cetoacidosis diabética asociada a estos fármacos, antes de prescribirlos en pacientes con diabetes tipo 2 de larga evolución, sabiendo que la escasa reserva pancreática puede ser un factor predisponente.

## BIBLIOGRAFÍA


1. Adachi J, Inaba Y, MAki Ch. Euglycemic Diabetic Ketoacidosis with Persistente Diuresis Treated with Canagliflozin. Inter Med. 2017;56:187-190.
2. Fitchett DH, Udell JA, Inzucchi SE. Heart Falilure outcomes in clinical trials of glucose-lowering agents in patients with diabetes. European Journal of Heart Faliure. 2017;19:43-53.
3. Vettor R, Inzucchi SE, Fioretto P. The cardiovascular benefits of empagliflozin: SGLT2-depend and –independent effects. Diabetologia. 2017;60:395-398
4. Gonzalez Sanchidrián S, Gomez-Martino Arroyo JR, Labrador Gomez PJ. Diabetic Keto-acidosis associated to canagliflozin in type 2 diabetes. Intern Med. 2017;56(2):187-190.

CASO CLÍNICO 29

# HIPERTENSIÓN ARTERIAL DE ORIGEN RENOVASCULAR Y CURSO TRANSITORIO.

Sofía Delgado Romero
*MIR 3 Medicina Interna. Hospital San Juan de Dios del Aljarafe, Bormujos.*
*aifos1989@hotmail.com. 652539356*

Manuel Poyato Borrego
*MIR 4 Medicina Interna. Hospital San Juan de Dios del Aljarafe, Bormujos.*
*manu.poyato@gmail.com*

Juan Miguel Campos Domínguez
*MIR 3 Medicina de Familia. Hospital San Juan de Dios del Aljarafe, Bormujos.*

Santiago Rodríguez Suárez
*FEA Medicina Interna. Hospital Virgen del Rocío, Sevilla.*

Luis Matías Beltrán Romero
*FEA Medicina Interna. Hospital Virgen del Rocío, Sevilla.*

Luis Gómez Morales
*FEA Medicina Interna. Hospital San Juan de Dios del Aljarafe, Bormujos.*
*lbgm1983@hotmail.com*

## RESUMEN

Varón de 37 años, consulta por cefalea frontal refractaria a analgesia habitual, de seis meses de evolución. A la exploración física llaman la atención cifras de presión arterial (PA) elevadas y soplo abdominal en flanco izquierdo, motivo por el cual se sospecha origen secundario (renovascular) de la misma. Se procede a la realización de pruebas de imagen (ecografía doppler y angio-TAC renal) que arrojan el diagnóstico final de displasia fibromuscular (DFM) de la arteria renal izquierda. A lo largo del seguimiento en consulta se hace necesaria la retirada progresiva de medicación antihipertensiva ante la aparición de un nuevo evento clínico poco frecuente e inesperado.

## PALABRAS CLAVE

Hipertensión arterial secundaria. Hipertensión renovascular. Displasia fibromuscular. Infarto renal.

## INTRODUCCIÓN

Del total de pacientes con hipertensión arterial (HTA) se estima que entre un 5 y 10% de los mismos tienen un origen secundario o identificable. Las causas más frecuentes de HTA secundaria son las enfermedades renales (parenquimatosas o renovasculares), el hiperaldosteronismo primario, la inducida por fármacos y el síndrome de apnea del sueño. El término de HTA renovascular hace referencia a la elevación de la PA atribuible a la reducción de la perfusión renal [1]. La mayoría de los casos son debidos a la obstrucción de la arteria renal principal, por lesión aterosclerótica o por DFM2. Presentamos un caso en el que la exploración física resulta clave para el diagnóstico y cuya evolución da un giro inesperado cuando, durante el seguimiento, se plantea la necesidad de retirar el tratamiento hipotensor.

## DESCRIPCIÓN DEL CASO CLÍNICO

Varón de 37 años, sin antecedentes personales ni familiares de interés. Niega consumo de AINES o tóxicos. Consulta por cefalea frontal, no pulsátil, de seis meses de evolución, sin respuesta a analgésicos habituales (paracetamol y metamizol), que dificulta descanso nocturno y se acompaña ocasionalmente de náuseas y vómitos. No asocia sonofobia, fotofobia, aura ni focalidad neurológica.

### EXPLORACIÓN FÍSICA

A su llegada a urgencias presenta PA de 200/120 mmHg. No expresión de focalidad neurológica. Corazón rítmico, a 70 latidos por minuto, sin soplos. Buen murmullo vesicular bilateral. Abdomen blando y depresible, sin masas ni megalias, con auscultación de soplo en hemiflanco izquierdo. Los miembros inferiores no presentan edemas. Pulsos periféricos presentes y simétricos. Buena perfusión distal. No rubicundez facial ni diaforesis. Fondo de ojo sin hemorragias ni exudados, tampoco edema de papila. El IMC es de 26 kg/m2. Se objetiva orina sin hematuria macroscópica.

### PRUEBAS COMPLEMENTARIAS

Hemograma y bioquímica general (incluido perfil renal y hepático, lactato deshidrogenasa, péptido natriurético, troponina y coagulación) normales. Electrocardiograma en ritmo sinusal, sin criterios de hipertrofia ventricular izquierda. Elemental de orina con presencia de proteínas (30 mg/dl) sin hematíes. Radiografía de tórax sin aumento del índice cardiotorácico ni elongación de la aorta, tampoco otros signos indirectos de coartación. El TAC craneal resulta

normal. Tras esta primera batería de complementarias básicas normales y ante la presencia de soplo abdominal, se decide realizar doppler renal para descartar patología vascular. Emiten el siguiente informe: riñón izquierdo con adelgazamiento cortical en polo superior, aumento de velocidad picosistólica (230 cm/s) con índice reno-aórtico de 1:3 en relación con estenosis de alto grado de la arteria renal principal cercana al hilio, hipovascularización de polo superior, flujo alterado postestenótico a nivel de la arteria interpolar (tardus-parvus) y flujo del polo inferior del riñón izquierdo sin alteraciones.

La anamnesis, la exploración física y el estudio inicial orientan a una HTA de origen renovascular, por lo que se deriva a consultas de medicina interna para control evolutivo y proseguir estudio. En este sentido se opta, dada su elevada especificidad, por la realización de angioTAC renal (imagen 1). El estudio se completó con perfil hormonal, autoinmune y de hipercoagulabilidad, reactantes de fase aguda, ecografía doppler de troncos supraaórticos y ecocardiograma, que resultaron normales.

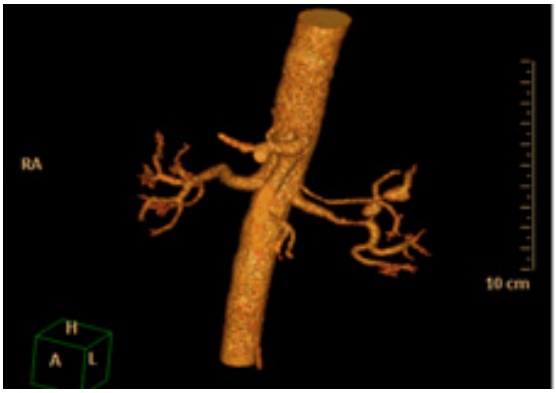


*Imagen 1: engrosamiento circunferencial de la pared de la arteria renal izquierda afectando a un segmento de 1,2 cm y que condiciona una estenosis de un 84% de la luz, con respeto de la porción proximal. Estenosis segmentarias puntiformes y dilataciones aneurismáticas de la arteria segmentaria anterosuperior e interlobares dependientes de la misma. Polar accesoria de pequeño calibre.*

## JUICIO CLÍNICO Y/O DIAGNÓSTICO DIFERENCIAL

La diferenciación de enfermedades que causan estenosis de las arterias renales requiere de un abordaje a diferentes niveles. (tabla 1).

| Tabla 1 - Causas potenciales estenosis de la arteria renal. Extraído de: Plouin, P.F. &Bax, L. Nat. Rev. Nephrol. 6,151-159(2010). | |
|---|---|
| **Aterosclerosis**<br><br>**Displasia fibromuscular:**<br>• Medial (apariencia de collar de cuentas)<br>• No medial (lesiones unifocales o tubulares)<br><br>**Arteritis:**<br>• Arteritis de Takayasu<br>• Poliarteritis nodosa<br>• Enfermedad de Kawasaki | **Enfermedades raras (más frecuentes en niños)**<br>• Enfermedades familiares (Neurofibromatosis tipo 1, esclerosis tuberosa, pseudoxantoma elástico, síndrome de Ehlers-Danlos, síndrome Alagille, síndrome de Marfan, síndrome de Williams, síndrome de Turner).<br>• Síndrome idiopático de aorta media<br><br>**Miscelánea:**<br>• Espasmos de la arteria renal inducidos por agente simpaticomimético o abuso de ergóticos alcaloides<br>- Mediolisis arterial segmentaria<br>- Compresión extrínseca |

Una vez más una completa Historia Clínica se hace fundamental; cuestiones tan elementales como la edad del paciente pueden ser claves para la orientación diagnóstica. Además, parámetros analíticos o patrones radiológicos son de gran ayuda. Si la forma de presentación radiológica de la estenosis es en "rosario de cuentas" la diferenciación entre DFM y otras entidades es fácil, pues este es un signo radiológico clásico de esta entidad, denotando afectación de la capa media, forma de lesión más común. Si, por el contrario y como es nuestro caso, aparecen estenosis focales, habrá que pensar en DFM con afectación intimal (menos frecuente que la anterior) y plantea además el diagnóstico diferencial con arteritis y enfermedad ateromatosa. En el caso descrito no hay afectación de la porción proximal de la arteria renal, que es característicamente la zona afectada en la enfermedad ateromatosa; además, esta entidad es más común en hombres de edad avanzada y con patología vascular múltiple, por lo que este diagnóstico resulta poco probable. No se ha documentado afectación de vasos de mayor calibre, tampoco elevación de reactantes de fase aguda, haciendo poco plausibles entidades como arteritis o enfermedades sistémicas. Tampoco existe evidencia en la exploración clínica de hiperlaxitud ligamentosa o dismorfias distales a favor de una conectivopatía (tipo Ehlers-Danlos). Por tanto, la edad y la ausencia de estenosis de perfil ateroescleroso o inflamatorio (atendiendo a pruebas de imagen y parámetros analíticos), hacen que el diagnóstico final de nuestro paciente sea el de DFM (probable afectación intimal) de arterial renal izquierda como causa HTA secundaria.

EVOLUCIÓN Y DIAGNÓSTICO FINAL

Se instaura tratamiento que incluye losartán 100 mg, hidroclorotiazida 25 mg, amlodipino 10 mg y atenolol 50 mg al día, consiguiendo un control óptimo de PA y la consiguiente desaparición de los episodios de cefalea.

Al cabo de tres meses se constata la presencia de hipotensión (referida como sintomática). Se inicia retirada de medicación, manteniendo Losartán e Hidroclorotiazida. Se alcanza así PA en torno a 70/110 mmHg. Ante este cambio clínico se solicita renograma postIECA. El estudio basal, con una PA de 93/138 mmHg, objetiva defecto de captación en la mitad superior del riñón izquierdo. Tras captopril PA 90/120mmHg, no existendo cambios en la función relativa. Los datos sugieren baja probabilidad de HTA renovascular y esta situación hace que se plantee la realización de nuevo angioTAC (imagen 2).

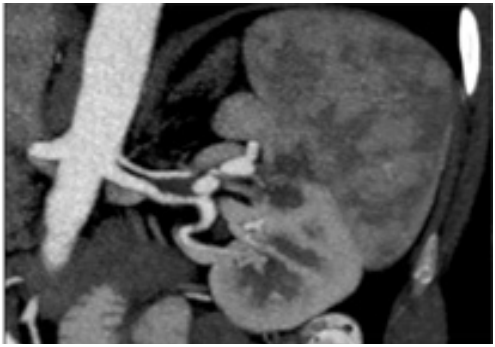

*Imagen 2: riñón izquierdo con hipocaptación cortical triangular a nivel del polo superior y región interpolar, que sugieren infartos. Atrofia con reducción espesor cortical a nivel polo superior. Arteria renal izquierda accesoria polar superior de pequeño calibre.*

Precisa continuar retirando medicación hasta suspenderse por completo, conservando cifras en torno a 120/75mmHg. Los niveles de creatinina permanecen estables.

Se concluye el caso como HTA de origen renovascular por DFM de la arteria renal izquierda, resuelta tras infarto polar superior e interpolar de riñón izquierdo (afectando a probables regiones hipoperfundidas y funcionalmente hiperproductoras de renina que quedan anuladas tras el mismo). Se decidió no realizar tratamiento antiagregante ni anticoagulante, permaneciendo el paciente asintomático y estable en la esfera renal.

## DISCUSIÓN Y/O TRANSCENDENCIA CLÍNICA

La DFM es una angiopatía sistémica, aunque en ocasiones la manifestación es exclusivamente vasculorrenal [3]. Aproximadamente un 85% de pacientes con DFM presentan afectación de arterias renales, siendo esta la causa de un 10-30% de casos de HTA secundaria [1,3]. Es más habitual en mujeres jóvenes y parece presentar un componente genético, aunque su etiopatogenia continúa siendo desconocida. En cuanto al mecanismo productor de hipertensión tampoco existe un claro consenso. Hay hipótesis que señalan cierta similitud con la aterosclerosis, esto es un descenso del flujo sanguíneo renal que conlleva el incremento en la secreción de renina [4]. Sin embargo otros estudios encuentran diferencias, indicando que en la DFM el flujo sanguíneo renal es mayor que en la aterosclerosis y que en los casos de afectación unilateral la secreción de renina no es superior en el riñón afectado [5]. El tratamiento abarca la terapia farmacológica y la revascularización mediante las diferentes técnicas de angioplastia, incluyendo colocación de stent. Estas son el tratamiento de elección frente a la cirugía tradicional, ya que presentan las mismas tasas de éxito con un menor número de complicaciones y reestenosis [4].

Las causas más frecuentes de infarto renal son embolismos (principalmente de origen cardíaco) y trombosis de las arterias renales debida a lesión durante procedimientos diagnósticos, terapéuticos o traumáticos; menos frecuentes son la disección de arteria renal, estados de hipercoagulabilidad y la propia DFM [6]. Esta puede ocasionar infarto en diferentes localizaciones, generando en algunos casos la primera manifestación clínica de dicha entidad [7]. Sin embargo, en esta ocasión, siendo el riñón el único órgano afectado por la DFM y la región infartada limitada, no supuso un deterioro clínico ni compromiso de la función renal, sino todo lo contrario. Destaca cómo aspecto interesante del caso, que un evento patológico que habitualmente conlleva un perjuicio en términos de salud, cómo es el infarto renal, haya supuesto para este paciente la solución de otra entidad (HTA), estando ambas relacionadas en su origen (DFM).

## BIBLIOGRAFÍA


1. Santamaríaa R, Gorostidib M. Hipertensión arterial secundaria: cuándo y cómo debe investigarse. NefroPlus 2015;7:11-21.
2. Plouin PF, Bax L. Diagnosis and treatment of renal artery stenosis. Nat Rev Nephrol. 2010;6(3):151.9.
3. De Groote M, Van der Niepen P, Hemelsoet D, Callewaert B, Vermassen F, Billiouw JM, et al. Fibromuscular dysplasia - results of a multicentre study in Flanders. Vasa. 2017 Feb 3:1-8.

4. Tovar JL. Hipertensión arterial secundaria a displasia fibromuscular de la arteria renal. NefroPlus 2010;3:27-34.

5. Van Twist DJ., Houben AJ, de Haan MW, de Leeuw PW, Kroon AA. Pathophysiological differences between multifocal fibromuscular dysplasia and atherosclerotic renal artery stenosis. J Hypertens. 2017 Jan 5.

6. Caravaca-Fontana F., Pampa S., Elías S., Galeano C., Gomis A., Pecharromán I., et al. Infarto renal agudo: características clínicas y factores pronósticos. Nefrología 2016;36:141-8.

7. Díaz C., Santos M., Camacho G., García L., Cao M., Tresancosd C., et al. Infarto renal agudo: complicación de displasia fibromuscular. Hipertensión 2006;23:63-6.

CASO CLÍNICO 30

# ACCIDENTE CEREBROVASCULAR HEMORRÁGICO EN PACIENTE JOVEN CON HIPERTENSIÓN ARTERIAL NO CONOCIDA

Francisco Javier Otero Rosado
*Residente primer año de Medicina de Familia y Comunitaria en Hospital de la Merced (Osuna, Sevilla)*
*fraoteros@gmail.com*

Franzecy Lolo
*Residente segundo año de Medicina de Familia y Comunitaria en Hospital de la Merced (Osuna, Sevilla)*
*franzol7700@gmail.com*

Francisco Villalba Alcalá
*Especialista en MFyC, Centro de salud de Osuna*
*Franvillalba81@hotmail.com*

## RESUMEN

Varón de 26 años, con trastorno de ansiedad generalizada y consumo de tóxicos como únicos antecedentes médicos conocidos, que sufre cuadro de sincope mientras realizaba ejercicio físico moderado. Es encontrado inconsciente en el suelo por unos compañeros, los cuales lo trasladan al hospital más cercano. Una vez allí se le objetiva unas cifras de tensión arterial muy elevadas (220/148 mmHg), glasglow score de 10 puntos sobre 15, hemiparesia derecha de grado 0 sobre 5, e intensa agitación psicomotriz. Se le realiza TC craneal de urgencia, donde se le detecta un hematoma agudo en ganglios profundos izquierdos de 48 mm de diámetro mayor. Ante tal hallazgo, es derivado al servicio de neurocirugía, donde se le realiza un drenaje del hematoma mediante corticotomía. A raíz del suceso, se comienza un estudio de una hipertensión arterial de difícil control que, hasta entonces, no era conocida en el paciente.

## PALABRAS CLAVE

hipertensión arterial, hemorragia intracraneal, emergencia hipertensiva.

## INTRODUCCIÓN

La hemorragia intracerebral suele ser el resultado de la rotura de una pequeña arteria arterioesclerótica que se ha debilitado, primariamente por la hipertensión arterial crónica. Estas hemorragias suelen ser grandes, únicas y catastróficas. El consumo de cocaína o, a veces, de otros agentes simpaticomiméticos puede producir una hipertensión grave y transitoria que conduce a una hemorragia. Con menor frecuencia, la hemorragia intracerebral es el resultado de un aneurisma congénito, una malformación arteriovenosa u otra malformación vascular, un traumatismo, un aneurisma micótico, un infarto encefálico (infarto hemorrágico), un tumor cerebral primario o metastásico, la anticoagulación excesiva, una discrasia sanguínea o un trastorno hemorrágico o vasculítico.

La sangre proveniente de la hemorragia intracerebral se acumula como una masa que puede disecar a través de los tejidos cerebrales adyacentes y comprimirlos, lo cual provoca disfunción neuronal. La presión de los hematomas supratentoriales y el edema asociado pueden producir una herniación cerebral transtentorial, que comprime el tronco del encéfalo y muchas veces produce hemorragias secundarias en el mesencéfalo y la protuberancia. Si la hemorragia se rompe en el sistema ventricular (hemorragia intraventricular), la sangre puede producir una hidrocefalia aguda.

Por lo general, los síntomas comienzan con una cefalea súbita, muchas veces durante la actividad. Sin embargo, la cefalea puede ser leve o estar ausente en los ancianos. La pérdida de conciencia es frecuente, muchas veces en segundos o algunos minutos. También son usuales las náuseas, los vómitos, el delirio y las crisis focales o generalizadas. Los déficits neurológicos suelen ser súbitos y progresivos. Las hemorragias grandes, cuando se localizan en los hemisferios, producen hemiparesia; cuando se localizan en la fosa posterior, producen déficits cerebelosos o del tronco cerebral (p. ej., desviación ocular conjugada u oftalmoplejía, pupilas puntiformes, coma). Las hemorragias grandes son fatales en algunos días en alrededor del 50% de los pacientes. En los que sobreviven, retorna la conciencia y los déficits neurológicos disminuyen gradualmente en distintos grados a medida que se reabsorbe la sangre extravasada. [1]

## DESCRIPCIÓN DEL CASO CLÍNICO

ANTECEDENTES PERSONALES:

Trastorno de ansiedad generalizada en tratamiento con duloxetina

Antecedentes de consumo de tóxicos hace años. Actualmente no refiere consumo.

ENFERMEDAD ACTUAL

Varón de 26 años que en el contexto de situación con gran carga emocional y tras ejercicio físico moderado sufre un cuadro sincopal, encontrándole sus compañeros en el suelo inconsciente, siendo trasladado al Hospital, en el plazo de una hora. Durante el traslado el paciente mantiene apertura ocular, movilidad espontanea y desviación de comisura bucal.

A su llegada al hospital, se evidencia en la exploración hipertensión arterial, con cifras de 220/148 mmHg, con un Glasgow score inicial de 10 puntos (localiza el dolor, respuesta verbal nula, respuesta ocular espontanea), pupilas isocóricas y normoreactivas, hemiplejia derecha y agitación psicomotriz. Saturación de O2 al 100%. A la auscultación, corazón rítmico sin soplos ni extratonos.

Se realiza sedación y se procede a realizar TC craneal sin contraste, donde se objetiva un hematoma en ganglios profundos izquierdos con extensión ventricular, con efecto masa, desviación de línea media y herniación subfalcina. Ante estos hallazgos se procede a intubación orotraqueal, iniciándose perfusión de labetalol por hipertensión mantenida y perfusión de propofol.

Se realiza analítica, con hemograma, coagulación y bioquímica sin alteraciones. Tóxicos en orina negativos. Radiografía de tórax sin hallazgos patológicos.

Se traslada al hospital más cercano que dispone de servicio de neurocirugía, donde se le realiza TC craneal con contraste, que evidencia hematoma en ganglios basales profundos izquierdos (lenticular, con extensión a centro semioval y caudado izquierdo) con las características ya descritas en el anterior TC. Valorado por neurocirugía, se procede a colocación de derivación ventricular externa, decidiéndose su ingreso en UCI.

En la exploración a su ingreso en UCI, el paciente inicialmente presento deterioro neurológico con anisocoria izquierda > derecha, y signos de herniación uncal. Al día siguiente se realiza nuevo TC craneal con contraste (imagen 1) que evidencia aumento de sangrado intraparenquimatoso y desviación importante de línea media con signos de herniación subfalcina y sangrado intraventricular importante. Se procede a realizar arteriografía que evidencia sangrado activo de arteria perforante, sin observase la presencia de aneurisma ni malformación, solo una extravasación parcialmente contenida por el hematoma. Ante estos hallazgos se decide intervención quirúrgica urgente mediante corticotomia y evacuación del hematoma. Se evidencia rama arterial con sangrado activo, realizándose hemostasia. Ante el hematoma intraventricular se realiza fibrinolisis.

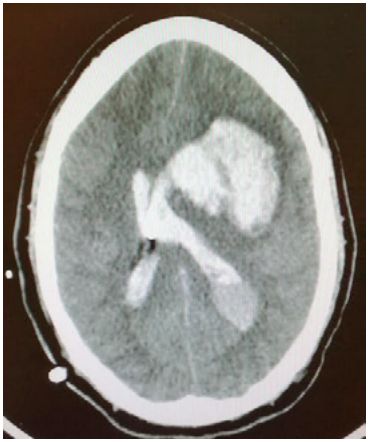

*Imagen 1*

## JUICIO CLINICO Y DIAGNOSTICO DIFERENCIAL

Hemorragia intracerebral en ganglios basales y corona radiada izquierdos con hemorragia ventricular evacuado quirúrgicamente

Hipertensión arterial de difícil control

Hipertensión endocraneal secundaria

El diagnostico diferencial de este caso se orienta de forma bastante concluyente gracias a la realización de TC craneal urgente. Ante un caso de un paciente con sincope, debemos sospechar distintas patologías como alteraciones metabólicas, trastornos estructurales (hemorragias cerebrales, tumores, abscesos…), patologías cardiacas, epilepsia, infecciones, intoxicación por fármacos o tóxicos. Para ello, una vez tengamos el paciente en el servicio de urgencias, debemos hacer un despistaje de estas patologías, mediante realización de analítica sanguínea, estudio de tóxicos, electrocardiograma y TC craneal urgente. [2]

## EVOLUCION

En los días siguientes a su ingreso, el paciente presenta hipertensión intracraneal refractaria, como consecuencia del sangrado intraventricular, precisando medidas de segundo nivel con sedación barbitúrica. Mantuvo tensión arterial media >120mmHg, requiriendo el paciente tratamiento con 4 líneas farmacológicas para el control de la misma (losartan 50mg/12 horas, carvedilol 25mg/12 horas, hidroclorotiazida 12,5mg/12 horas y amlodipino 5mg/12 horas).

En los meses posteriores, el paciente se recuperó de su hipertensión intracraneal, aunque sufrió 2 crisis comiciales, para lo cual se inicio tratamiento con levetiracetam 500mg/12 horas de forma indefinida. Además, como secuelas neurológicas, el paciente ha presentado espasticidad focal a nivel de miembro superior derecho, subsidiario de tratamiento con baclofeno, hemiparesia derecha, no logra ortoposición, no clara afectación de la sensibilidad, no déficit de memoria, afasia no fluente, con adecuada capacidad de compresión y pie en equino.

Se realizó posterior seguimiento por parte de medicina interna, para estudio de hipertensión arterial severa de difícil control, descubierta a raíz del accidente cerebrovascular hemorrágico. Durante las continuas revisiones, mantuvo tensiones altas en domicilio, que se consiguieron controlar las cifras con carvedilol 25mg/12 horas, losartan 50mg/24 horas e hidroclorotiazida 12,5mg/24 horas. En este servicio se realizaron los siguientes estudios:

- Analítica con valores normales, salvo unos niveles de triglicéridos en 287 mg/dl; orina normal con filtrado glomerular > 60 ml/min; catecolaminas en orina de 24 horas dentro de los límites de la normalidad; hormonas tiroideas, vitamina B12 y acido fólico normales.
- Eco renovesical con riñones normales, con focos ecogénicos milimétricos sinusales bilaterales, sin clara sombra sónica.
- Ecocardiografía que muestra cardiopatía hipertensiva, con hipertrofia de grado severo. Anulectasia aórtica con dilatación de grado ligero.
- TC de control (imagen 2) donde se aprecia amplia porencefalia temporoparietal izquierda que retrae el ventrículo lateral adyacente, y que incluye a capsulas interna y externa así como putamen.

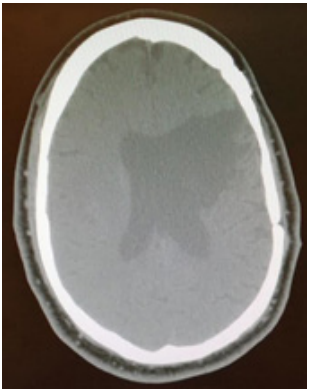

*Imagen 2.*

## DISCUSION

La importancia de este caso radica en las consecuencias tan importantes que pueden tener las cifras de tensión arterial elevadas, incluso en pacientes muy jóvenes, como es el caso. Se trata de un paciente al que nunca se le habían registrado las cifras de tensión arterial, ni siquiera en su centro de salud. Tuvo que ser detectada su hipertensión arterial a raíz de una crisis hipertensiva con una complicación muy grave de la misma (emergencia hipertensiva).

Las crisis hipertensivas afectan habitualmente a hipertensos conocidos de larga data, pero también pueden producirse en pacientes con diagnóstico reciente o de corta evolución. El 60% de las emergencias hipertensivas se produce en pacientes con hipertensión esencial, en relación con una deficiente atención médica o con el abandono del tratamiento [3]. La hipertensión arterial grave o prolongada lesiona órganos diana (principalmente, el aparato cardiovascular, el encéfalo y los riñones) y de esta manera incrementa el riesgo de desarrollar enfermedad coronaria, infarto de miocardio, accidente cerebrovascular (en particular, hemorrágico) e insuficiencia renal. El mecanismo consiste en el desarrollo de arteriolosclerosis generalizada y la aceleración de la producción de aterogénesis. La arteriolosclerosis se caracteriza por hipertrofia, hiperplasia e hialinización de la media que determinan un estrechamiento de la luz arteriolar, con el consecuente aumento de la poscarga. El ventrículo izquierdo se hipertrofia de manera gradual y provoca disfunción diastólica. Por último, los ventrículos se dilatan y causan miocardiopatía dilatada e insuficiencia cardíaca secundaria a disfunción sistólica. [4]

Para evitar todas estas consecuencias, es necesario hacer un completo y correcto estudio sobre la hipertensión arterial. Este puede verse de forma esquemática en la tabla 1. [1]

| Tabla 1. ESTUDIOS PARA EL DIAGNOSTICO DE HIPERTENSION ARTERIAL | |
|---|---|
| 1. | Múltiples mediciones de la tensión arterial para confirmarla |
| 2. | Análisis de orina e índice entre la albuminuria y la creatininuria; si es anormal, debe considerarse la realización de una ecografía real, asi como estudio doppler para descartar estenosis de arterias renales |
| 3. | Análisis de sangre: lipidemia en ayunas, creatininemia, potasemia |
| 4. | Buscar aldosteronismo en pacientes con hipopotasemia |
| 5. | ECG: en pacientes con hipertrofia ventricular, considerar la realización de ecocardiografia |
| 6. | Medición de la hormona tiroideoestimulante |
| 7. | Buscar un feocromocitoma si la elevación de la tensión arterial es súbita y lábil, o grave. |

## BIBLIOGRAFÍA


1. George L. Bakris. Revisión sobre la hipertensión arterial [internet] 2017. Disponible desde: http://www.msdmanuals.com/es-es/professional/trastornos-cardiovasculares/hipertensi%C3%B3n-arterial/revisi%C3%B3n-sobre-la-hipertensi%C3%B3n-arterial

2. J. de Burgos Marín, L. Jimenez Murillo, Y Herrero Gonzales, M.J Clemente Millan. Sincope. 5ª Edición. Barcelona, España. 2015. Elsevier. 363p.

3. L. Jimenez Murillo, M.J. Clemente Millan, J.M. Garcia Quintana, S.Palenzuela Martin, L. Llamas Quiñones, F.J. Montero Perez. Emergencia hipertensiva. 5ª Edición. Barcelona, España. 2015. Elsevier. 218p.

4. A. de la Sierra Iserte. Hipertensión arterial. 17ª Edicion. Barelona, España. 2012. Elsevier. 512p.

5. M.D Valle Arcos, I Paredes Sansinenea.. Accidente cerebrovascular. 7ª Edicion. Madrid, España. 2012. MSD. 1205p

CASO CLÍNICO 31

# HIPERTENSIÓN ARTERIAL SECUNDARIA A FEOCROMOCITOMA

Pedro Morera Pérez
*Médico Interno Residente de cuarto año de Medicina Familiar y comunitaria. Hospital Universitario Virgen del Rocío.*
*pedromop@hotmail.com*

Teresa Reyes Sánchez
*Médico Interno Residente de cuarto año de Medicina Familiar y comunitaria. Hospital Universitario Virgen del Rocío.*

Inmaculada Ribera Benítez
*Médico de familia de Centro de salud San Pablo. Sevilla.*

Manuel Pérez-Cerezal Moreno
*Médico de familia. Centro de Salud San Luis. Sevilla.*

Emilio Montero Romero
*Médico adjunto. Coordinador del servicio de urgencias. Hospital Universitario Virgen del Rocío de Sevilla.*

## INTRODUCCIÓN

El feocromocitoma es un tumor neuroendocrino que se origina de las células cromafines del sistema simpático adrenal, productor de catecolaminas tales como: la adrenalina, la noradrenalina y con menor frecuencia, la dopamina.

Es una enfermedad poco frecuente con una incidencia en la población general 1:100.000 pacientes al año sobre todo entre la tercera y la cuarta década de la vida, sin diferencia significativa en cuanto al sexo.[1-3]

La prevalencia en la población hipertensa es de 0.2 a 0.4 %. Constituye una causa importante de hipertensión arterial secundaria corregible si el tumor se diagnostica y se trata de modo correcto, pero si no puede provocar la muerte. Pese a esa escasa incidencia, es importante realizar un diagnóstico precoz por el potencial de curación. En la actualidad, están identificadas varias localizaciones de los tumores cromafines. Pueden ser de origen adrenal (75-80 %) o extra-adrenal (20-25 %), estos últimos también denominados paragangliomas.

La mayoría de los feocromocitomas son benignos. La distinción patológica entre los feocromocitomas benignos y malignos no está muy clara. La maligni-

dad oscila entre 5 % y el 46 %, y no depende del aspecto histológico, sino de la invasión local y la presencia de metástasis a distancia. Las metástasis más comunes son a pulmón, hígado, ganglios linfáticos regionales y huesos largos.

Los síntomas y signos dependerán principalmente de la cantidad y tipo de catecolaminas liberadas a la circulación. Clínicamente puede ser asintomático o presentarse con hipertensión arterial sostenida o paroxística, acompañado de la triada clásica de cefalea, hiperhidrosis y taquicardia. Las manifestaciones clínicas son tan variadas que se le conoce como el "gran simulador".(3,4,5,6)

La poca expresividad clínica del feocromocitoma justifica que más del 50 % de los mismos son diagnosticados en la autopsia postmortem.

Se clasifica:

1. Según su localización.

a) Adrenal: unilateral o bilateral.

b) Extra adrenal o paraganglioma: órgano de Zuckerkandl, vejiga, ganglios para vertebrales, cuerpo aórtico y cuerpo carotideo.

2. Según su forma de aparición

a) Esporádico.

b) Familiar

- Asociado a las neoplasias endocrinas múltiples MEN 2 A: con hiperparatiroidismo y carcinoma medular del tiroides MEN 2
- Carcinoma medular del tiroides y neurinomas mucosos.

El 80-90 % de los feocromocitomas adrenales son unilaterales, con predominio en el lado derecho, sin conocerse la causa. En sentido general, el 90 % de las neoplasias cromafines tienen una presentación esporádica, frente a sólo un 10 % con presentación familiar. En este último caso se sabe que puede heredarse de forma aislada con herencia autosómica dominante o dentro de síndromes hereditarios, tales como: enfermedad de Von Hippel Lindau, enfermedad de Von Recklinghausen, la enfermedad de Sturge Weber y la esclerosis tuberosa.

## DESCRIPCIÓN DEL CASO CLÍNICO

ANTECEDENTES PERSONALES:

Presentamos a una paciente mujer de 65 años de edad con los antecedentes personales de alergia a penicilina, Hipertensión arterial sistémica en tratamiento con enalapril 20mg cada 12 horas, Hipertiroidismo secundario a amiodarona en tratamiento con metimazol 2 comprimidos cada 24 horas,

fibrilación auricular permanente anticoagulada con Sintrom 4mg y control de frecuencia con carvedilol 12,5mg cada 12 horas.

ENFERMEDAD ACTUAL

Acude a consulta por presentar desde hace 1 mes episodios paroxísticos de mal estar general, subida de tensión arterial, palpitaciones, cefalea, sudoración y disnea que asociaban cuadros pre sincopales sin pérdida de conocimiento ni pérdida del control de esfínteres. Refiere además astenia intensa y pérdida de peso de evolución progresiva. La paciente acumula varias consultas en su centro de salud y reingresos en servicios de urgencias tanto ambulatorios como hospitalarios por el mismo motivo.

EXPLORACIÓN FÍSICA

Buen estado general, consciente orientada y colaboradora, bien hidratada y perfundida, tendencia a taquipneica al habla y temblor en ambas manos, Hemodinámicamente estable a Tensión Arterial 100/190mmHg. Saturación %96 sin oxigenoterapia. Glándula Tiroides a la palpación sin bocio ni nódulos. Cardiorrespiratorio: Tonos cardíacos arrítmicos a alta frecuencia 132 lpm, sin soplos ni extratonos, buen murmullo vesicular sin sibilancias ni crepitantes. Abdomen blando y depresible, no doloroso a la palpación, sin masas ni visceromegalias. Miembros inferiores sin edemas ni signos de Trombosis venosa profunda.

PRUEBAS COMPLEMENTARIAS

- Analítica de rutina:
  - Hemograma: Leucocitos normales 6500x10e9/L, neutrófilos y eosinófilos normales. Hemoglobina 12,2 g/l., Hematocrito 0,36. HCM: 32 pg. , CHCM: 212 g/L, VCM: 95 fl, plaquetas: 210.0000.
  - Bioquímica: Colesterol total: 180mg/dl, HDL 46mg/dl LDL 65mg/dl. Creatinina: 0,9g/l, Urea 42g/l. Cortisol total: 2023 nmol/l, Catecolaminas 1713 nmol/día, Metanefrinas: 14,2 micromol/día. Hormonas tiroideas: TSH 0,15 mIU/l. Tiroxina libre 30 mIU/l.
  - Coagulación INR 2,5.
- Pruebas de imagen:
  - Electrocardiograma: Fibrilación auricular a 138lpm, PR y QT normales, sin imágenes de bloqueos de rama ni trastornos de la repolarización ni alteraciones del segmento ST.

- Radiografía postero-anterior y lateral de Tórax y abdomen normales.
- Ecografía abdominal: Imagen hiperecogénica de unos 3cm a nivel renal que parece depender de la glándula suprarrenal izquierda con halo hipoecogénico a su alrededor. Datos ecográficos compatibles con masa suprarrenal.
- Ecocardiograma: FEVI del 60 %, buena contractilidad global y segmentaria, cavidades izquierdas sin engrosamiento y derechas normales.
- Ecografía de tiroides con aspecto hiperactivo en el modo doppler y patrón glandular de predominio normal.
- Tomografía axial computada de abdomen con contraste: Masa a nivel de la glándula suprarrenal izquierda de aspecto tumoral, heterogénea que comprime el polo superior del riñón izquierdo. Glándula suprarrenal derecha normal. No se observan otras alteraciones en hemiabdomen superior. La lesión anteriormente descrita mide 3,5 cm, con una densidad de 23 y 38 UH.(Fig1).

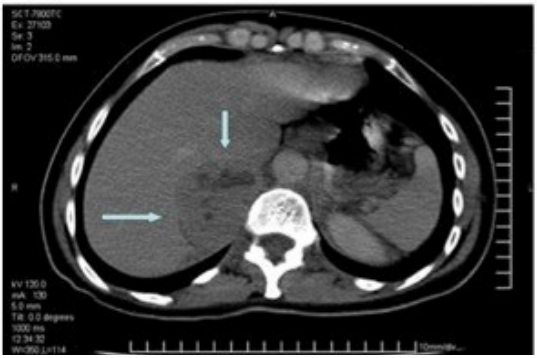

*Figura 1. Imagen tomográfica del feocromocitograma derecho.*

- Anatomía patológica:
  - Biopsia intraoperatoria: Feocromocitoma bien diferenciado.
  - Estudio genético tipo MEN ó Neoplasia endocrina múltiple pendiente.

## JUICIO CLÍNICO Y/O DIAGNÓSTICO DIFERENCIAL:

Ante los hallazgos clínicos de palpitaciones, episodios paroxísticos de malestar general, palpitaciones y subidas de tensión arterial. Analítica con eleva-

ción de Cortisol y Catecolaminas en sangre. Diagnóstico por imagen Tomografía axial computarizada con contraste con visualización de masa suprarrenal llegamos al diagnóstico de Feocromocitoma. Tendríamos que realizar el diagnóstico diferencial con las siguientes patologías: Fibrilación auricular paroxística con episodios de palpitaciones documentadas en electrocardiograma. Hipertiroidismo: produce palpitaciones, malestar general, pérdida de peso, sudoración incluso aumento de disnea. Hipertensión arterial idiopática. Síndrome MEN ó Neoplasia endocrina múltiple.

## EVOLUCIÓN Y DIAGNÓSTICO FINAL

La paciente es atendida en consulta por su Médico de Familia y se realiza una intervención multidisciplinaria con Servicio de Medicina Interna, Cardiología, Endocrinología, Radiodiagnóstico, Cirugía General y anatomía patológica. Se decide la derivación desde atención primaria a Servicio de Medicina Interna por hipertensión arterial no controlada mediante tratamiento farmacológico. Se realiza interconsulta a Cardiología para realización de ecocardiografía y seguimiento de la fibrilación auricular. Servicio de endocrinología realiza estudio del hipertiroidismo secundario a amiodarona. Finalmente tras la sospecha diagnóstica radiológica se realiza intervención quirúrgica por laparotomía y extirpación de la masa suprarrenal que es diagnosticada por anatomía patológica de Feocromocitoma bien diferenciado. Estudio genético de la paciente de Síndrome MEN pendiente.

## DISCUSIÓN Y/O TRANSCENDENCIA CLÍNICA:

En este caso se presenta a una paciente con Hipertensión arterial sistémica sistólica y diastólica de tipo severa. Asocia una pluripatología que han hecho que se dificultase el diagnóstico final y tratamiento. Finalmente tras un algoritmo correcto y escalonado se llega al diagnóstico de Hipertensión arterial secundario a feocromocitoma.

La incidencia de la enfermedad es del 0,09% a 2,2%, poco frecuente y debemos considerar el feocromocitoma ante aquel paciente con Hipertensión arterial paroxística y refractario al tratamiento farmacológico, palpitaciones con arritmias paroxísticas, cefaleas paroxísticas coincidente con la crisis hipertensiva. Son manifestaciones clínicamente graves y potencialmente mortales, de ahí la importancia de un diagnóstico precoz integral, que garantice la terapéutica específica ante todo hipertenso con manifestaciones de causa secundaria.[1,2,3]

Aunque histológicamente figuran los feocromocitomas como tumores benignos. En algunas ocasiones se han detectado formas malignas que sólo un

seguimiento estrecho postoperatorio dilucidará y nunca olvidar la presencia de las MEN donde esta enfermedad es la primera a tratar.[1,4,5]

Tiene carácter curable en la mayoría de las ocasiones la hipertensión arterial que acompaña a estos pacientes, pueden ser reversibles algunas de las complicaciones producidas siempre y cuando la intervención terapéutica sea precoz.[1,2,3]

En la literatura médica revisada se habla de casos clínicos de pacientes con feocromocitoma bilateral, ambos casos tienen como característica que se presentan en pacientes de sexo masculino y sus evoluciones no fueron favorables puesto que fallecieron. Esta situación no coincide con el caso que hemos hablado.

Sáez,[3] presenta el caso de un paciente masculino de 17 años de la raza negra con antecedentes de hipertensión arterial refractaria y dolor abdominal intenso. Se le diagnosticó feocromocitoma benigno bilateral por que fue intervenido quirúrgicamente, presentando una evolución satisfactoria.

Miranda Folch JJ. [6] Nos habla también de una paciente de 42 años con crisis hipertensivas paroxísticas y nódulo tiroideo donde se diagnosticó feocromocitoma a través de pruebas de imagen y analíticas. Posteriormente también se realizó despistaje del síndrome MEN.

Salman,[7] muestra el caso de una familia con enfermedad de von Hippel Lindau, donde uno de los miembros de 52 años, presentó, además un feocromocitoma bilateral con hemangioblastoma de la retina, el cual falleció por crisis hipertensivas con consecuentes efectos cardiovasculares embólicos

Ante un paciente con las características mencionadas en el presente caso clínico debemos realizar un protocolo diagnóstico escalonado de Hipertensión arterial y considerar las causas secundarias a otros procesos orgánicos donde el feocromocitoma debe ocupar un lugar destacado en nuestro diagnóstico diferencial. Además debemos tener en cuenta los síndromes endocrinos múltiples que asocian esta enfermedad.

## BIBLIOGRAFÍA


1. Sánchez Turcios RA. Feocromocitoma: Diagnóstico y tratamiento. Rev Mex Cardiol. [Internet]. 2010 [citado 22 Sep 2015];21(3):124- ref 37. Disponible en: http://www.medigraphic.com/pdfs/cardio/h-2010/h103e.pdf ref

2. Santos Monzón Y, Plain Pozos C, Pérez de Alejo Alemán A. Feocromocitoma. Presentación de un caso. Medisur [Internet]. 2014 [citado 22 Sep 2015];12(4). Disponible en: http://medisur.sld.cu/index.php/medisur/article/view/1887 ref

3. Sáez Gómez ML, Aguila Soto PC, Santiago Pérez A. Feocromocitoma bilateral: presentación de un paciente. Acta Médica del Centro [Internet]. 2013 [citado 24 Sep 2015];7(4). Disponible en: http://www.medigraphic.com/pdfs/medicadelcentro/mec-2013/mec134i.pdf ref

4. Karasek D, Shah U, Frysak Z, Stratakis C, Pacak K. An update on the genetics of pheochromocytoma. J Hum Hypertens. 2013;27(3):141-47. Citado en PubMed; PMID: 22648268.

5. Quintana López LA, Venegas Godínez A, Reina Rodríguez CE. Metástasis ósea de feocromocitoma. Presentación de un caso. Archivos del Hospital Universitario "Gral. Calixto García" [Internet]. 2013 [citado 23 Sep 2015];1(1):88-92. Disponible en: http://revcalixto.sld.cu/index.php/ahcg/article/view/12/13 ref

6. Miranda Folch JJ, García Cuervo D, Vega Jimenez J. Hipertensión arterial secuandria a fecromocitoma esporádico. Presentación de un caso. Rev Méd Electrón (internet). 2016 Ene-Feb 38(1).

7. Salman P, Vucetich N, López JM. Enfermedades de von Hippel Lindau en una familia chilena: diagnóstico clínico y genético. Rev Chil Endocrinol Diabetes [Internet]. 2010 [citado 21 Jul 2015];3(1):19-23. Disponible en: http://www.soched.cl/Revista%20Soched/1_2010/enero-201.pdf ref

CASO CLÍNICO 32

# RIESGO CARDIOVASCULAR Y COMPLICACIONES EN ENFERMEDAD DE FABRY

Isabel Ruiz Ojeda
*Residente 2º año Medicina Familia en Centro de Salud "Fuentezuelas" Jaén.*
*isabelruizojeda@gmail.com*

Miriam Padilla Pérez
*FEA Cardiología Complejo Hospitalario Jaén.*
*miriam_panarea@yahoo.com*

Silvia Mª Martín Sánchez
*Residente 2º año Medicina Familia en Centro de Salud "Fuentezuelas" Jaén.*
*silmms89@gmail.com*

## RESUMEN

La enfermedad de Fabry es un trastorno de almacenamiento lisosomal hereditario ligado al cromosoma X, ocasionado por el déficit de la enzima alfa galactosidasa A. Pese a ser el segundo trastorno de almacenamiento lisosomal más prevalente, inicialmente suele hacerse un diagnóstico erróneo, tanto por los síntomas inespecíficos (cardíacos, neurológicos y renales), como por no ser considerado inicialmente por los profesionales sanitarios al tratarse de una enfermedad rara.

Presentamos el caso de un varón de 60 años diagnosticado de Enfermedad de Fabry que es derivado a la consulta de Insuficiencia Cardíaca del Complejo Hospitalario de Jaén por presentar múltiples patologías cardíacas asociadas a las propias patologías en órganos diana de la Enfermedad de Fabry, así como otras patologías de base que aumentaban su riesgo cardiovascular como la hipertensión arterial, complicando aún más su estado basal.

La evolución de este paciente fue tortuosa, dado que progresivamente presentó la mayoría de complicaciones asociadas a este proceso, motivo por el cuál precisó un estrecho seguimiento e intervención pluriasistencial, pese a lo cual finalmente falleció.

## PALABRAS CLAVE

Enfermedad de Fabry, complicaciones, riesgo cardiovascular.

## INTRODUCCIÓN

La enfermedad de Fabry, también llamada enfermedad de Anderson-Fabry, es el segundo trastorno de almacenamiento lisosomal más prevalente después de la enfermedad de Gaucher. Es un error innato ligado a X de la vía metabólica glucosfingolipídica. Esto resulta en la acumulación de globotriaosilceramida (Gb3) dentro de los lisosomas en una amplia variedad de células, dando lugar a las manifestaciones proteicas de la enfermedad.

Se estima que la prevalencia de la enfermedad de Fabry varía de 1: 17.000 a 1: 117.000 varones en poblaciones caucásicas . Sin embargo, la enfermedad se observa en todos los grupos étnicos y raciales .

La enfermedad de Fabry está probablemente infradiagnosticada por: las manifestaciones son inespecíficas, el diagnóstico no suele ser considerado por los profesionales sanitarios, dada la rareza de la enfermedad, lo que suele conllevar un diagnóstico inicial erróneo.

La acumulación de Gb3 es prominente en el endotelio vascular (hasta 460 veces superior a lo normal), las células del músculo liso vascular y los pericitos. La deposición de glucosfingolípido en estas células puede conducir a oclusión vascular, isquemia e infarto.

Las manifestaciones clínicas comienzan en la infancia o la adolescencia e incluyen:

- Dolores severos neuropáticos de las extremidades.
- Telangiectasias y angioqueratomas
- Manifestaciones renales
- Afectación cardíaca ( hipertrofia concéntrica del ventrículo izquierdo, insuficiencia cardíaca, enfermedad de arterias coronarias, anomalías de válvula aórtica y mitral y anomalías de la conducción, y afectación cerebrovascular).
- Hipertensión arterial

Para establecer el diagnóstico se precisa confirmar la presencia de la mutación del gen alfa-gal A. Raramente, el diagnóstico se realiza mediante biopsia de la piel o riñón cuando no se dispone de otros medios de diagnóstico. Por otra parte, los pacientes pueden descubrirse accidentalmente que tienen la enfermedad de Fabry si se realiza una biopsia de riñón para evaluar la enfermedad renal crónica (ERC).

El tratamiento de la Enfermedad de Fabry principalmente se basa en reemplazar el déficit enzimático, pero dado su alto coste y la ausencia de suficientes estudios que demuestren eficacia, no todos los pacientes son subsidiarios de

dicho tratamiento, por lo que este se basará en el tratamiento de las complicaciones que vayan apareciendo.

## DESCRIPCIÓN DEL CASO CLÍNICO

Motivo de Consulta: paciente de 60 años que acude a consulta de insuficiencia cardíaca derivado desde servicio de cardiología de Linares por mala evolución de Enfermedad Fabry.

Antecedentes Familiares: Hermano fallecido con Enfermedad de Fabry.

Antecedentes Personales: Enfermedad de Fabry con afectación renal y cardíaca desde 2009, Miocardiopatía Infiltrativa en fase dilatada con FE preservada, Regurgitación mitral funcional severa, Disfunción sistólica severa (FEVI 45%) posible Hipertensión Pulmonar. Implante de Desfribrilador automático (DAI) como prevención secundaria por taquicardia ventricular sincopal en 2015, Parada Cardiorespiratoria resucitada sin secuelas, Asma bronquial, Trasplante renal en 2003, Ulcus gástrico, hernia de hiato, reflujo gastroesofágico, hernias discales vertebrales.

Tratamiento Actual: Replagal, Micofenolato, Ciclosporina, Prednisona, Paricalcitol, Omeprazol, Alopurinol, furosemida, Acido Acetilsalicílico, Clortalidona, Amiodarona, Rosuvastatina, Citalopram, Potasion, Diazepam, Paracetamol, Nolotil, Disomina/Hesperidina, Montelukast.

Enfermedad Actual: paciente de 60 años que acude a consulta de insuficiencia cardíaca derivado desde servicio de cardiología de Linares por mala evolución de Enfermedad Fabry. A la llegada a consulta, comenta sensación de malestar general, se realiza electrocardiograma en el que se detecta Taquicardia Ventricular. No pérdida de conciencia ni dolor torácico, sensación de malestar general y palpitaciones.

### EXPLORACIÓN FÍSICA

Tensión Arterial 90/60mmHg, FC 167lpm, diuresis conservada, hepatomegalia, ingurgitación yugular, edemas ligeros en miembros inferiores. Auscultación: tonos rítmicos rápidos, soplo sistólico mitral panfocal. Murmullo vesicular conservado sin crepitantes.

Pruebas Complementarias: Electrocardiograma: Taquicardia ventriuclar a 167lpm. Analítica: creatinina 2,6mg/dl, potasio 3,3mEq/L, magnesio 2,1, PCR normal, TSH 5,9, T4 normal. Ecocardiograma: Miocardiopatía Infiltrativa en fase dilatada, con fracción de eyección preservada, Regurgitación mitral funcional severa, probable infiltración de ventrículo derecho con aparente disfunción sistólica. Posible Hipertensión Pulmonar.

## JUICIO CLÍNICO Y/O DIAGNÓSTICO DIFERENCIAL

Insuficiencia Cardíaca Avanzada. Miocardiopatía Infiltrativa por Enfermedad de Fabry. Disfunción sistólica ligera e insuficiencia mitral severa. Taquicardia ventricular con cardioversión eléctrica efectiva. Trasplante renal con insuficiencia renal crónica. Hipertensión Arterial.

## EVOLUCIÓN Y DIAGNÓSTICO FINAL

El paciente durante su estancia tanto en Cuidados Intensivos como en planta de Cardiología, presentó disminución de diuresis que con aumento farmacológico se solventó. Fue dado de alta tras dos semanas de ingreso, con su tratamiento previo y cita de revisión. Al día siguiente del alta acude de nuevo a urgencias por cuadro febril, hipotensión severa, trabajo respiratorio y oliguria.

Precisó drogas vasoactivas para mantener tensión, y finalmente falleció con diagnóstico de Shock e Infección Nosocomial.

## DISCUSIÓN Y/O TRASCENDENCIA CLÍNICA

El caso que presentamos nos pareció relevante al tratarse de una Enfermedad de Fabry bastante característica, al haber desarrollado la mayoría de las complicaciones relacionadas con dicho proces y además en el orden en el que la literatura nos detalla que se desarrolla. La trascendencia del caso para nuestra labor asistencial creemos que radica en que al ser una enfermedad rara está infradiagnosticada, y sólo cuando empezamos a encontrar complicaciones que nos hacen profundizar el estudio, llegamos a dicho diagnóstico.

Nuestro paciente debutó con una insuficiencia renal que progresó a severa con necesidad de Trasplante renal, motivo por el cual se le realizó una biopsia y se llegó al diagnóstico de Enfermedad de Fabry cuando tenía 40 años, edad característica de presentación de esta complicación.

Además fue diagnosticado de hipertensión arterial secundaria, segunda complicación que suele aparecer en el 30% de los enfermos, tras la insuficiencia renal. Aumentando el riesgo cardiovascular de estos pacientes.

Progresivamente, fueron apareciendo las complicaciones cardíacas tales como Hipertrodia de ventrículo izquierdo, anomalías de las válvulas aóritca y mitral, y anomalías de la conducción.

Pese a todas estas complicaciones que presentó, el paciente llegó a sobrevivir por encima del promedio de edad para esta enfermedad (40-50 años), debiéndose su muerte a un proceso de infección nosocomial y shock agravado por sus comorbilidades.

Como conclusión, aunque la variabilidad existe, los síntomas de la enfermedad de Fabry tienden a aparecer en orden predecible, comenzando en la infancia o adolescencia, aunque hay casos en los que las manifestaciones pueden ser en etapas más tardías.

Es este el motivo, por el que deberíamos de tener una pequeña alerta en nuestra mente cuando atendamos a pacientes con varios síntomas de los siguientes:

- Dolores severos neuropáticos de las extremidades.
- Telangiectasias y angioqueratomas
- Manifestaciones renales
- Afectación cardíaca ( hipertrofia concéntrica del ventrículo izquierdo, insuficiencia cardíaca, enfermedad de arterias coronarias, anomalías de válvula aórtica y mitral y anomalías de la conducción, y afectación cerebrovascular).
- Hipertensión arterial

Una vez diagnosticados, deben ser seguidos por un equipo interdisciplinario ya que precisan una vigilancia estrecha.

## BIBLIOGRAFÍA


1. Mauer M, Kopp JB. Clinical features and diagnosis of Fabry disease. [monografía en internet]. UptoDate;Junio 2017. Disponible en: https://ws003.juntadeandalucia.es:2250/contents/clinical-features-and-diagnosis-of-fabry-disease?source=search_result&search=enfermedad%20de%20fabry&selectedTitle=1~50

2. Ortiz A, Sánchez Niño MD. Diagnóstico y tratamiento de la enfermedad de Fabry. Reimpresión de Med Clin (Barc). 2017;148 (3): 132-8.

3. Mauer M, Kopp JB. Treatment of Fabry disease. [monografía en internet]. UptoDate;Junio 2017. Disponible en: https://ws003.juntadeandalucia.es:2250/contents/treatment-of-fabry-disease?source=search_result&search=enfermedad%20de%20fabry&selectedTitle=2~50

CASO CLÍNICO 33

# UN DEPORTE DE RIESGO VASCULAR

Ascensión María Vílchez Parras.
*Residente de Medicina Interna. Complejo Hospitalario de Jaén.*
*ascen.vilchez.parras@gmail.com*

María Julia García Gómez.
*Residente de Medicina Interna. Complejo Hospitalario de Jaén.*
*Juliagarciagomez86@gmail.com*

Ruth Yeste Martín.
*FEA de Medicina Interna. Complejo Hospitalario de Jaén.*
*ruthyeste@yahoo.es*

José Luis Fernández Reyes.
*FEA de Medicina Interna. Complejo Hospitalario de Jaén.*
*jlfernandezreyes@gmail.com*

## RESUMEN

La disección de la arteria carótida es una entidad infrecuente, aunque una de las principales causas de accidente cerebrovascular en menores de 45 años. La etiología puede ser espontánea o traumática y puede estar influenciada por una arteriopatía de base. Puede manifestarse como cefalea, Síndrome de Horner doloroso, con parálisis de pares craneales o incluso como hemorragia subaracnoidea. Como complicación, pueden aparecer accidentes isquémicos transitorios y eventos tromboembólicos.

La incidencia anual de disección espontánea de arteria carótida es del 2.5-3/100.000. La literatura sobre la coincidencia de la disección de la arteria carótida interna y la práctica de submarinismo es escasa, de ahí su singularidad. Describimos el caso de un varón de 32 años que sufrió una disección espontánea de la carótida interna tras la práctica de este deporte.

## PALABRAS CLAVE

Disección arteria carótida, Síndrome de Horner, submarinismo, anticoagulación, antiagregación.

## INTRODUCCIÓN

El síndrome de Horner, también llamado parálisis oculosimpática, es un síndrome neurológico clásico que incluye entre sus signos: miosis, ptosis y anhidrosis. La causa puede ser variable, tanto en localización como en severidad, requiriendo una aproximación metodológica para su diagnóstico.

En un síndrome de Horner con dolor cervical o facial, debe sospecharse la disección carotidea en primer lugar, apareciendo como única manifestación entre el 25-60% de los casos (1). Estos pacientes, habitualmente tienen antecedentes de traumatismo cervical, que puede haber pasado desapercibido, o puede ser secundaria a una disección espontánea.

Los pacientes con disección carotidea aguda tienen gran riesgo de isquemia cerebral, que normalmente ocurre durante los primeros días o semanas tras la aparición del síndrome de Horner, por lo que es determinante su diagnóstico precoz.

## DESCRIPCIÓN DEL CASO CLÍNICO

Varón de 32 años, alérgico a la povidona yodada. Fumador habitual de 4-5 cigarrillos al día. Niega otros hábitos tóxicos. No sigue ningún tratamiento habitualmente. Vida activa, laboral y deportiva.

Enfermedad actual: Acude a urgencias por presentar desde hace 3 días, cefalea y dolor en zona latero-cervical izquierda acompañada de ligera ptosis homolateral, que notó al despertarse del descanso nocturno. Refiere también alteraciones de la sudoración en cara. Niega sintomatología previa de infección respiratoria de vías altas, tos u otra clínica respiratoria. Ha realizado tratamiento con antiinflamatorios sin mejoría.

- A la exploración: consciente, orientado, colaborador, buen estado general, estable hemodinámicamente. Eupneico en reposo. Afebril.
- Sin lesiones cutáneas relevantes. No adenomegalias palpables. No bocio.
- Orofaringe: Amígdalas hipertróficas, no exudativas. Úvula levemente lateralizada a la izquierda.
- Neurológica: Glasgow15/15. Anisocoria con miosis en ojo izquierdo. Los movimientos oculares extrínsecos están conservados, llamando la atención una ptosis del párpado superior izquierdo de 3mm con adecuada función del músculo elevador. Resto de pares craneales normales. NO alteraciones de la fuerza ni la sensibilidad.
- Auscultación cardio-respiratoria: tonos rítmicos, normal. SatO2 98% FiO2 0.21
- Resto de exploración sin hallazgos.

PRUEBAS COMPLEMENTARIAS

- Analítica:
  - Hemograma y coagulación básica: normal
  - Bioquímica: destaca bilirrubina total 1,32mg/dL con B. Indirecta 1.09mg/dL. Glucosa, función renal, ácido úrico, perfil lipídico, resto de perfil hepático, fosfatasa alcalina, LDH, proteínas totales e iones: normales.
  - Homocisteína, ácido fólico, vitamina B12 normales.
  - Alfa-1 antitripsina normal
  - ANA, anti DNA, ENAs, ANCA negativos.
- ECG: ritmo sinusal a 56 l.p.m con T negativa en V1.
- Radiografía de torax: sin datos patológicos.
- Ecocardiograma: dentro de límites normales.
- TC de cráneo sin contraste: sin hallazgos patológicos destacables.

Se realizó solo una prueba más que nos dio el diagnóstico definitivo.

## DIAGNÓSTICO DIFERENCIAL

El diagnóstico diferencial parte de la presencia de un síndrome de Horner doloroso, siendo necesario descartar en primer lugar, una disección de la arteria carótida y la trombosis o aneurisma de senos cavernosos. Otras causas de síndrome de Horner postganglionar son: masas cervicales, otitis media y en ocasiones, la cefalea en racimos puede provocar estas alteraciones, que normalmente no se prolongar más que unas horas.

## EVOLUCIÓN Y DIAGNÓSTICO FINAL.

Se realizó una angio-RM de cráneo y troncos supraaórticos con los siguientes hallazgos: Arteria cerebral posterior derecha con origen directo en carótida interna, hipoplasia de arteria cerebral anterior derecha. Arteria carótida interna izquierda con disminución de calibre y flujo en porción post-bulbar, y con contornos algo irregulares hasta su entrada en la base del cráneo, evidenciándose en cortes axiales imagen en semiluna situada en parte posterior a la luz del vaso, imagen compatible con disección carotidea. Resto de estructuras normales.

En la anamnesis dirigida el paciente niega antecedentes de traumatismo o procedimientos médicos recientes. Negaba movimientos cervicales bruscos, aunque sí algún esfuerzo físico intenso. En particular, refería que 10 días antes

del ingreso había realizado submarinismo y que fue al día siguiente de la última inmersión, que había transcurrido sin incidencias, cuando comenzó con la sintomatología. Era un submarinista experimentado y negaba ascenso rápido a la superficie que podría haber causado un síndrome de descompresión. Había permanecido durante 48 minutos a una profundidad de 18 metros, portaba un peso adecuado a la profundidad y el equipo era el adecuado.

Con los resultados de la angio-RM y esta nueva información, llegamos al diagnóstico de disección de carótida interna izquierda en probable relación con la práctica de submarinismo.

Tras comentar el caso con Cirugía Vascular y Hematología, se decide, dado el alto riesgo de un eventual episodio de embolismo cerebral, el inicio de anticoagulación I.V. con Heparina sódica, con posterior anticoagulación oral con acenocumarol que se mantuvo durante 6 meses y se suspendió una vez se objetivó la desaparición de la lesión en angio-RMN. Se realizó terapia secuencial con AAS 100mg. En sucesivas revisiones el paciente está libre de sintomatología neurológica.

## DIAGNÓSTICO FINAL

Síndrome de Horner consecuencia de disección espontánea de arteria carótida interna en probable relación con la práctica de submarinismo.

Discusión y/o transcendencia clínica:

La interrupción en cualquier localización de la vía simpática, en su recorrido desde el sistema nervioso central hasta el globo ocular, puede causar un síndrome de Horner. En este caso, nuestro paciente presentaba la completa consistente en: miosis, de mayor manifiesto en situaciones de baja iluminación; ptosis del párpado superior por afectación de las fibras inervadoras del musculo de Müller y anhidrosis facial en el lado afecto. Su manifestación puede ser congénita o adquirida, destacando entre las formas adquiridas el «síndrome de Horner doloroso».[2]

Las causas que lo desencadenan son variadas: cefalea en racimos, procesos tumorales o traumáticos a diferentes niveles, infecciosas o iatrógenas.(3) Si bien la forma congénita del síndrome de Horner no entraña problemas, en las formas adquiridas asociadas a cefalea, debe de hacernos sospechar una disección de la arteria carótida interna, tratándose de una emergencia médica, ya que se ha descrito la aparición de signos de isquemia cerebral o retiniana en este contexto, siendo innecesaria la triada completa para un diagnóstico clínico.[2]

En general, la disección de arterias cervicales, ocurren con mayor frecuencia en su porción extracraneal que en los segmentos intracraneales, debido a una mayor variabilidad anatómica a este nivel en comparación con su porción intracraneal.[4])

El mecanismo exacto por el cual se produce una disección arterial espontánea no es totalmente conocido. Se describe como posible patogénesis la formación de un hematoma intramural, dirigido desde la íntima arterial hasta la media, produciendo la disección y posterior estenosis de la luz arterial. Alternativamente el hematoma puede penetrar hacia el espacio subadventicial, formando una dilatación aneurismática.[2])

Sin embargo, los factores que determinan finalmente la disección arterial siguen siendo desconocidos. Existen teorías sobre una posible asociación con trastornos del tejido conectivo (síndromes de Ehlers-Danlos tipo IV, Marfan, poliquistosis renal, etc.) responsables de una arteriopatía de base sobre la que actúan diversos factores desencadenantes como factores de riesgo cardiovascular (tabaquismo, HTA…), maniobras de Valsalva, traumatismos, rotación y/o hiperextensión brusca del cuello, esfuerzos físicos… que pueden estar asociados a actividades deportivas o recreativas (submarinismo, natación, fútbol…) o iatrogénicas (intubación orotraqueal, broncoscopias, masajes…).

Nuestro paciente solo presentaba un factor de riesgo cardiovascular (fumador leve) y en el estudio etiológico se descartaron enfermedades del tejido conectivo. No había sufrido ningún traumatismo y solo parecía existir relación con la práctica de submarinismo en días previos a la sintomatología. Aunque es bien conocida la asociación entre traumatismo cervical y disección carotidea, existe poca literatura sobre su relación con la práctica de submarinismo, lo que hace este caso especialmente singular. [4])

Las disecciones arteriales espontáneas de los vasos del cuello (DEAC), con una incidencia que oscila entre los 2,5-3 casos por cada 100.000 habitantes al año, presentan una importante morbimortalidad, siendo la principal causa de ictus en personas jóvenes sanas (entre el 10 y el 25% de los casos). (2-4)

Las manifestaciones clínicas de las DEAC varían desde formas asintomáticas, síntomas locales, como el Sd. de Horner acompañado de cefalea intensa y/o algias faciales unilaterales y cervicales, hasta la amaurosis fugaz, accidentes isquémicos transitorios o ictus del territorio de la ACI. Pueden acompañarse también de parálisis de pares craneales como el XII, IX y X por la compresión de éstos en su trayecto cervical. Más infrecuente, en un 1% de los casos descritos, se observa la aparición de una hemorragia subaracnoidea. [3]) Si la disección ocurre en arterias vertebrales, el dolor cervical descrito es menos distintivo y puede confundirse fácilmente con dolor degenerativo cervical. [4])

El diagnóstico de las DEAC se fundamenta en la sospecha clínica; la asociación de al menos 2 de los síntomas locales más frecuentes aparece hasta en el 33% de los pacientes, pudiendo además apoyarnos inicialmente en la ecografía de troncos supraaórticos, mostrando alteraciones del flujo hasta en el 90% de los casos de DEAC con manifestaciones isquémicas. [3] El diagnóstico de confirmación se realiza mediante angio-TC inicialmente (por su mayor sensibilidad en este periodo) y mediante angio-RM combinada con cortes axiales de RM cervical varios días después con una especificidad del 99% y una sensibilidad del 85% [2]. Ambas han desplazado a la clásica angiografía con sustracción digital, al ser menos invasivas y permitir visualizar los daños en la pared arterial. [3]

El tratamiento de las DEAC suele ser conservador y consiste en antiagregación o ACO, faltando estudios a gran escala que nos permita decantarnos por uno de ellos; Sin que existan actualmente evidencias significativas en las tasas de morbimortalidad entre ambos grupos terapéuticos [5]. Su objetivo es prevenir los episodios trombóticos y/o embólicos derivados de la afectación vascular hasta su resolución. Se recomienda ACO cuando el grado de estenosis, y por tanto el riesgo embolígeno, es mayor, y la antiagregación si se contraindica la primera, o en ictus extensos o disecciones intracraneales. Tratamientos invasivos como el quirúrgico y el intravascular no se recomiendan de rutina, siendo opcionales en aquellos pacientes sin mejoría, con preferencia del tratamiento intravascular. En la mayoría de los casos la recanalización completa sucede entre los 6 y los 12 meses, tras lo que se suspenderá la ACO recomendándose continuar con antiagregación [3].

La importancia de nuestro caso radica en haber realizado un diagnóstico de sospecha precoz, fundamental a la hora de disminuir la alta morbimortalidad asociada, pues se considera que el riesgo de sufrir un ictus isquémico las primeras 2 semanas posteriores a una disección espontánea no tratada es aproximadamente del 17% [3]. El pronóstico depende de la severidad y extensión de una posible isquemia cerebral con un riesgo de recurrencia del 2% durante el primer mes y del 1% al año [2]. Afortunadamente, en el periodo de seguimiento, aproximadamente el 90% de los casos se resuelven sin dejar secuelas estructurales. [4]

## BIBLIOGRAFÍA

1. Kedar S, Biousse V, Newman NJ. Horner syndrome. Literature review current through: Jan 2017. This topic last updated: Jul 14, 2015. UpToDate. [Citado 23 Feb 2017]

2. Rohrwecka S, España-Gregoria E, Gené-Sampedro A, Pascual-Lozano AM, Aparici-Roblesa F y Díaz-Llopis M. Síndrome de Horner como manifestación de disección carotidea. Arch Soc Esp Oftalmol. 2011;86(11):377–379

3. Touceda Bravo A, Prieto Zapico A, Castro Castro J y Fandiño Orgeira JM. Disección carotidea espontánea manifestada como síndrome de Horner doloroso. Cartas al Editor/ Med Clin (Barc). 2013;140(6):283–287

4. Hafner F, Gary T, Harald F, Pilger E, Groell R and Brodmann M. Dissection of the Internal Carotid Artery After SCUBA-Diving. A Case Report and Review of the Literature. The Neurologist Volume 17, Number 2, March 2011

5. Arauz A, Ruiz A, Pacheco A, Rojas P, Rodríguez-Armida M, Cantú C, Murillo-Bonilla L, Ruiz-Sandoval JL and Barinagarrementeria F. Aspirin versus anticoagulation in intra and extracranial vertebral artery dissection. European Journal of Neurology 2013, 20: 167–172

CASO CLÍNICO 34

# FIBRILACIÓN AURICULAR SECUNDARIA A DISFUNCIÓN AUTONÓMICA EN EL SÍNDROME DE GUILLAIN-BARRÉ.

Rubén Noguera Fernández
*M.I.R Medicina Familiar y Comunitaria. Unidad Docente Medicina Familiar y Comunitaria de Granada. Hospital de Baza. Área de Gestión Sanitaria Nordeste de Granada.*
*rubennoguerafernandez@gmail.com*

Salek Bedad Aali
*M.I.R Medicina Familiar y Comunitaria. Unidad Docente Medicina Familiar y Comunitaria de Granada. Hospital de Baza. Área de Gestión Sanitaria Nordeste de Granada.*
*salek19854@hotmail.com,*

Alberto Benavente Fernández
*F.E.A Medicina Interna. Servicio de Medicina Interna. Hospital de Baza. Área de Gestión Sanitaria Nordeste de Granada.*
*alberto.benavente.sspa@juntadeandalucia.es*

## RESUMEN

El término fibrilación auricular engloba diversos tipos de taquiarritmias cuyo denominador común es una génesis rápida de impulsos auriculares que con mayor o menor regularidad son conducidos al resto del miocardio auricular, resultando en respuestas ventriculares irregulares por grados variables de penetración del nodo auriculoventricular.

Es la arritmia más frecuente con la que lidiamos a diario y que debemos tratar en forma individual debido a la diversidad de situaciones en que se presenta.

El 10% a 30% de los pacientes con fibrilación auricular (FA) no presentan cardiopatía estructural ni tienen comorbilidad como la hipertensión arterial.

Presentamos el caso de un paciente, que en relación con un cuadro catarral sufrido días previos, acude a urgencia por desarrollar de forma progresiva intensa debilidad muscular y astenia. Se decide su ingreso para estudio y, entre otro, se le practica un electrocardiogarma evidenciándose una fibrilación auricular no conocida previamente.

## INTRODUCCIÓN

La fibrilación auricular (FA) es la taquiarritmia supraventricular más frecuente en el adulto (planas) y sigue siendo una de las más importantes causas de accidente cerebrovascular, insuficiencia cardiaca, muerte súbita y morbilidad cardiovascular en todo el mundo.

La FA aparece cuando existen alteraciones estructurales o electrofisiológicas del tejido auricular, el impulso se produce y se transmite de manera anormal. Básicamente podemos distinguir 2 tipos de pacientes: aquellos con enfermedad cardíaca orgánica y otros sin evidencia de cardiopatía estructural, denominándose en este caso FA primaria, idiopática o aislada, que presenta hasta el 30% de los pacientes con FA. Su pronóstico generalmente es benigno, en contraposición a los casos con cardiopatía estructural.

En este contextos, cabe recordar las arritmias como manifestación de desórdenes del sistema nervioso autónomo, como ocurre por ejemplo en el síndrome de Guillain-Barré.

En el síndrome de Guillain-Barré (SGB) se produce con frecuencia daño neurovegetativo, que puede ocurrir incluso en pacientes con SGB leve. Las manifestaciones usuales son pérdida del control vasomotor, con amplia fluctuación en la presión arterial, hipotensión postural y arritmias cardiacas. Estas manifestaciones ameritan vigilancia y tratamiento estrechos ya que pueden ser letales.

En este capítulo, se presenta el caso de un paciente diagnosticado de una fibrilación auricular de novo o inicio incierto en el contexto de un SGB.

## DESCRIPCIÓN DEL CASO CLÍNICO

Varón de 62 años de edad, independiente para las ABVD. Fumador de un paquete al día, entre sus antecedentes personales destacamos varias crisis gotosas con hiperuricemia mantenida sin seguir tratamiento alguno, carcinoma de vejiga urinaria hace 5 años sometido a resección transuretral (RTU) así como dermatitis de contacto secundaria a cobalto. Sin alergias medicamentosas conocidas.

Comienza 7 semanas atrás con cuadro catarral con odinofagia, rinorrea y malestar general, sin fiebre. Progresivamente a las 4 semanas incremento de la astenia, anorexia así como intensa debilidad muscular de inicio en miembros inferiores, de comienzo distal, con progresivo deterioro de la movilidad con imposibilidad de subir escaleras o levantarse, siendo esta clínica de mayor intensidad en las últimas dos semanas.

Valorado con anterioridad en el servicio de urgencias, aproximandamente a las 3 semanas del inicio del cuadro clínico, por fibrilación auricular con respuesta ventricular rápida, que tras control de la frecuencia es dado de alta al domicilio con digoxina, ácido acetilsalicílico 100 mg y amoxicilina/clavulánico. Una semana después acude de nuevo al servicio de urgencias por el malestar general, y siendo ligeramente manifiesta la debilidad en miembro inferiores, se le solicitan serologías virales y se da de alta al domicilio con tratamiento sintomático y sospecha de síndrome gripal.

7 semanas desde inicio de los síntomas catarrales debido a la agudización de la debilidad de miembros inferiores con las limitaciones que le suponen, acude por tercera vez al servicio de urgencias, siendo ingresado en Medicina Interna.

EXPLORACIÓN FÍSICA

Tensión arterial 133/81mmHg, frecuencia cardíaca 96lat/min, saturación de oxígeno 96%.

Orientado en tiempo y espacio, lenguaje normal, fluido y sin elementos afásicos. Pares craneales: pupilas isocóricas y normoreactivas a la luz y a la acomodación, movimientos oculares extrínsecos normales sin restricciones ni diplopía. Motor: fuerza 3/5 por grupos musculares en miembros inferiores, simétricos, amiotrofia severa, reflejos miotáticos disminuidos de forma simétrica en miembros inferiores, no clonus ni Babinski. No temblor. Sensitivo: sensibilidad táctil y algésica normales (difícil valorar). Coordinación: no dismetrías ni disdiacocinesias. Marcha con amplitud del plano de sustentación. No puede realizar sentadillas. No rigidez de nuca ni otros signos de irritación meníngea.

Auscultación cervical: no se aprecian soplos carotídeos. Auscultación cardíaca: tonos arrítmicos, sin soplos roces ni extratonos. Auscultación pulmonar: murmullo vesicular disminuido sin ruidos sobreañadidos. Exploración abdominal: abdomen blando, depresible, no doloroso a la palpación profunda, no masas ni visceromegalias.

Miembros inferiores (MMII) no edemas, no signos de trombosis profunda.

PRUEBAS COMPLEMENTARIAS

- SERVICIO DE URGENCIAS (3-4 semanas del inicio del cuadro)
  - Hemograma: leucocitosis 15500 con Neutrofilia, y ligera monocitosis.

- Bioquímica: función renal normal, iones normales, creatin quinasa 911, aumento de transaminasas hepáticas al doble del valor normal, lactato deshidrogenasa normal, serología de Citomegalovirus (CMV) normal, IgM positiva para Virus de Epstein Barr (VEB).
- Sedimento urinario: hematíes +, proteínas +.
- Coagulación: normal.
- Electrocardiograma (ECG): Fibrilación auricular a 75lpm.
- Hemocultivos y cultivo de orina negativos.
- Radiografía de Tórax: no imágenes condensantes ni derrames, índice cardiotorácico normal.

- PLANTA MEDICINA INTERNA (8 semanas tras el inicio del cuadro)
  - Hemograma: Leucocitosis 15560, con Neutrofilia 83 %.
  - Bioquímica: normalización del perfil hepático, creatin quinasa 1178 UI/L, somatotropina normal, anticuerpos antimitocondriales, anti músculo estriado, anticanales de calcio, anti receptor de acetilcolina negativos.
  - Serologia de sífilis, virus de la inmunodeficiencia humana (VIH), virus de la hepatitis B y C, rickettsia y parvovirus B19 negativos. Virus Herpes Simple: IgM -/Ig G +, Toxoplasma Ig M-/Ig G +, Virus de Epstein BarrIg M - / Ig G +.
  - Electromiografía: La exploración neurofisiólogica muestra la existencia de una polirradiculopatía inflamatoria desmielinizante aguda moderada en evolución y una miopatía de distribución irregular en periodo de resolución. Probablemente ambas entidades secundarias a una infección primaria por VEB.
  - Punción lumbar, incremento del contenido proteico sin otros hallazgos.
  - Ecocardiografía: realizado en fibrilación auricular rápida, no controlada. VI: no dilatado ni hipertrófico con función sistólica global y regional preservada, FE estimada en diástole más largas de 60 % y relajación monofásica. AI: normal, AORTA: trivalva, buena apertura de los velos sin gradiente ni regurgitación significativas. MITRAL: anatómicamente normal con regurgitación central poco valorable, parece ligera. CAVIDADES DERECHAS: normales. FEVD preservada, TAPSE 19 mm. VALVULAS DERECHAS: normales. Insuficiencia tricuspídea ligera. PAPS 35 mm Hg, PERICARDIO: sin hallazgos. No evidencia de CIA ni CIV. DIAGNÓSTICO: FA rápida sin cardio-

patía estructural evidente. FEVI limite poco valorable en dicho contexto así como la IM.

## DIAGNÓSTICO DIFERENCIAL

Si bien tenemos clínica así como una prueba electromiográfica que nos determina el diagnóstico, la presencia de la polineuropatia nos plantea hacer un diagnostico diferencial con las siguientes patologías y/o entidades clínicas:

- Enfermedad de Lyme.
- Neurotoxicidad por Metales (Arsénico, plomo, talio)
- Abuso de tóxicos.
- Vasculitis.
- Intoxicacion por tullidora.
- Botulismo
- Poliradiculitis por Citomegalovirus
- Enfermedad de las leptomeninges.
- Enfermedades musculares como miopatías agudas inflamatorias, miositis aguda, miopatías metabólicas o mitocondriales.

## EVOLUCIÓN Y DIAGNÓSTICO FINAL.

Tras ingreso y estudio se llegó al diagnóstico de Síndrome de Guillain-Barré, por lo que se inició tratamiento con inmunoglobulinas pero con escaso resultado debido al tiempo de evolución. El paciente inició tratamiento rehabilitador y no precisó de soporte ventilatorio puesto que no presentó afectación de la musculatura respiratoria.

Así mismo, respecto a la clínica disautonómica, el paciente revertió espontáneamente a ritmo sinusal y está en seguimiento por la consulta de cardiología.

## DISCUSIÓN DEL CASO.

El Síndrome de Guillain-Barré es la neuropatía periférica más frecuente y grave, con una incidencia de 100.000 casos nuevos cada año en el mundo.

Bien conocida es la clínica de parálisis distal progresiva ascendente así como la afectación de la musculatura respiratoria (20-30% casos).

El interés de este caso clínico radica en expresar la importancia de la clínica disautonómica que frecuentemente pueden presentar los pacientes con este

síndrome, siendo la segunda causa de muerte después de la afectación de la musculatura respiratoria.

Principalmente la clínica disautonómica cardíaca se suele expresar en forma de bradicardia, taquicardia sinusal persistente, estados hipertensivos refractarios, hipotensión ortostática, fibrilación ventricular, asistolia o fibrilación auricular sin cardiopatía estructural previa.

Debido a la elevada incidencia y la gravedad de la disautonomía en estos pacientes, consideramos oportunos no menospreciar esta clínica y realizar un despistaje en los pacientes, principalmente en aquellos en los que la debilidad sea severa y presenten afectación de la musculatura respiratoria puesto que la incidencia de estos síntomas disautonómicos es mayor.

## BIBLIOGRAFÍA


1. Willison HJ, Bart CJ, van Doorn PA.Guillain-Barré syndrome. Lancet 2016;388:717-27.
2. Vriesendrop FJ. Guillain-Barré syndrome in adults:Clinical features and diagnosis. [Monografía en Internet]. Dashe JF: UpToDate; enero 2017[acceso 20 de febrero de 2017]. Disponible en: http://www.uptodate.com/
3. Longo DL, Fauci AS, Kasper DL, Hauser SL, Jameson JL, Loscalzo J, editores. Harrison principios de medicina interna. Vol 2. 18a ed. México: McGraw-Hill; 2012.
4. Aguilar FR, Bisbal OP, Gomez CC, Lagarde MS, Maestro GC, Pérez LO, et all, editores. Manual de diagnótico y terapéutica medica. 7nd ed.Madrid: Hospital universitario “12 de octubre”; 2012.
5. Planas F, Romero MC, Vazquez OG, Poblet T, Navarro LF. Historia natural y factores de riesgo de recurrencia de la fibrilación auricular primaria. Rev Esp Cardiol. 2006;59:1106-12

CASO CLÍNICO 35

# HIPERTENSIÓN ARTERIAL SECUNDARIA A AUTO-MEDICACIÓN CON SULPIRIDA.

Pedro Mesa Rodríguez
*MIR 4º año MFyC, CS Juncal, HUVR,*
*pemero85@gmail.com*

Sofía Vargas Iglesias
*MIR 4º año MFyC, CS Juncal, Hospital Universitario Virgen del Rocío - HUVR,*
*sofvarigl@hotmail.com.*

Cristina Amodeo Arahal
*MIR 4º año MFyC, CS el Porvenir, Hospital Universitario Virgen del Rocío - HUVR,*
*mcristina.amodeo@gmail.com.*

Joaquina Avellaneda Cortés
*FEA MFyC, CS Juncal, HUVR,*
*javellaneda@ono.com*

Alejandro Mesa Rodríguez
*Enfermero. Hospital Virgen del Rocío-HUVR.*
*amesarodriguez89@gmail.com*

Noelia Borja Santiago.
*Enfermera. Hospital Virgen Macarena-HUVM*
*mariposacanalla@hotmail.com*

## RESUMEN

En el presente caso clínico, en el ámbito del centro de salud rural una paciente de 63 años con múltiples factores de riesgo cardiovascular, en el contexto de cuadro vertiginoso ha tomado gran cantidad de sulpirida por cuenta propia. Nos consulta por un cuadro de malestar general, palpitaciones, temblor de manos y cifras tensionales muy elevadas. Tras mantener a la paciente en observación del centro, administar tratamiento antihipertensivo y tras un periodo de espera, el cuadro de hipertensión y palpitaciones cede. Al retirar el fármaco no vuelve a presentar estos efectos.

## PALABRAS CLAVE

(MeSH): Sulpiride, Hypertension, Tachycardia

## INTRODUCCIÓN

Las causas de hipertensión que sí son curables y a menudo infravaloradas son las relacionadas con consumo de drogas (o medicación) y con la obesidad, entre otras.

Habitualmente, en las hipertensiones secundarias a fármacos, al suspender el fármaco o el agente, la presión arterial retorna a niveles normales. La prevalencia de este tipo de afección es muy baja, pero según el tipo de fármaco utilizado puede ser severa.

La sulpirida es un fármaco antipsicótico, derivado del grupo de las benzamidas sustituidas, es un antidopaminérgigo (especialmente de los receptores D2). Los fármacos que son antagonistas de los receptores dopaminérgicos periféricos (como la metoclopramida, sulpirida, domperidona,…) pueden al bloquear los receptores dopaminérgicos tipo DA-2 presinápticos, originar un aumento de la liberación de noaradrenalina de las terminales nerviosas periféricas. Normalmente, estos receptores DA-2 presinápticos actúan de forma semejante a los receptores alfa-2 adrenérgicos pre-sinápticos, disminuyendo la liberación exocítica de noradrenalina. Por tanto, el bloqueo de estos receptores, dopaminérgicos presinápticos, permitiría comprender entonces la fisiopatología de este tipo de hipertensiones[1].

La sulpirida es un fármaco usado como antivertiginoso de forma muy habitual, pero se puede usar como tratamiento de la psicosis o de las depresiones con síntomas psicóticos, entre otros. La dosis diaria máxima recomendada como antivertiginoso es de 300 mg al día.

## DESCRIPCCIÓN DEL CASO

AMBITO DEL CASO

Centro de salud rural.

MOTIVO DE CONSULTA

Malestar general, tensiones en domicilio de 200/120 mmHg y sensación de palpitaciones.

ANTECEDENTES

- No alergias medicamentosas. No hábitos tóxicos.
- Factores de riesgo cardiovascular: Diabetes Mellitus Tipo 2, Hipertensión arterial y Dislipemia.

- Fibromialgia y síndrome ansioso-depresivo. Osteoporosis.
- Tratamiento habitual: Simvastatina 20 mg/24h, Metformina 850 mg/8h, Amlodipino 5 mg, Ramipril 5mg/24h, Ácido acetil salicílico 100mg/24h, Omeprazol 20 mg/24h, Fluoxetina 20 mg/24h, Alprazolam 250 mcg/24h, Metamizol 575 mg/12h.

ENFERMEDAD ACTUAL

- Acude a nuestra consulta una mujer de 63 años obesa (IMC >30) e hipertensa muy bien controlada con medicación que acude a nuestra consulta por malestar general y palpitaciones.
- Se ha tomado la tensión en su domicilio presentando cifras de 200/120 mmHg, una cifra que según indica, nunca había presentado.
- Según nos refiere en el mismo día que consulta ha presentado un cuadro vertiginoso similar a otras ocasiones, para el que en alguna ocasión ha tomado sulpirida con buen resultado. Hoy ha acudido a su farmacia habitual y ha comprado por cuenta propia sulpirida y llegando a tomar en menos de 12 horas unos 300 mg de este medicamento (seis cápsulas).
- La paciente también refiere que desde hace una hora no para de tener temblor de ambas manos. Hay que tener en cuenta que la paciente está en tratamiento crónico con fluoxetina que puede desencadenar la presencia de síntomas neurológicos extrapiramidales.

*Figura 1. Sulpirida.*

EXPLORACION

- Buen estado general, consciente y orientada, colaboradora, Eupneica.
- Tensión arterial en consulta: 200/120 mmHg
- Auscultación cardio-pulmonar: tonos rítmicos a alta frecuencia, 120 latidos/minuto, sin soplos, buen murmullo vesicular sin ruidos sobreañadidos.
- Resto de exploración: sin hallazgos.
- Pruebas complementarias en el centro de salud.
- ECG: Ritmo sinusal a 103 lpm, QRS 80 ms, PR 160 ms, eje normal, no trastornos de la repolarización.

EVOLUCIÓN EN CENTRO DE SALUD.

- Inicialmente damos 50 mg de Captopril oral y reevaluamos en 45 minutos: presentando cifras tensionales 180/120 mmHg.
- Posteriormente administramos 10 mg de Diazepam y 20 mg de Furosemida intramuscular: mejoran cifras tensionales a 160/100 mmHg. Mejora el temblor en manos y el malestar general.

## JUICIO CLÍNICO.

- Hipertensión arterial y palpitaciones secundarias a toma de sulpirida.
- Parkinsonimo asociado a la toma de sulpirida.

TRATAMIENTO

- Retiramos sulpirida.
- Damos consejos higiénico-dietéticos y explicamos signos de alarma.

## EVOLUCIÓN Y SEGUIMIENTO POSTERIOR EN CONSULTAS DE ATENCIÓN PRIMARIA.

La paciente no ha vuelto a presentar en 4 meses cifras superiores a 140/90 mmHg tras la retirada del fármaco. Tampoco refiere haber presentado otro episodio de taquicardia ni de temblor en manos.

- Analítica:
  - Hemograma: Leucocitos 6.36 x 10^3/µl, Hematocrito 0.41%, Hemoglobina 13.4 g/dl, VCM 90.1 fl

- Bioquímica: Glucemia 120 mg/dl, Urea 49 mg/dl, Creatinina 1.07 mg/dl, FG 55,05 ml/min/1.73m2 (Anterior FG 58ml/min), Colesterol total 193 mg/dl, TG 119 mg/dl, Hemoglobina glicosilada 6.8%, iones en rango, TSH 3 µU/ml, PTH y Vit D en rango resto de parámetros sin interés.
- Esta analítica es prácticamente normal, no obstante la leve alteración del FG tiene trascendencia para el caso. En caso de tener un FG comprendido entre 30-60 ml/min debe implicar una reducción de dosis de sulpirida comprendida entre un 50-70% respecto a un paciente sin alteraciones en la función renal, según la ficha técnica del producto.

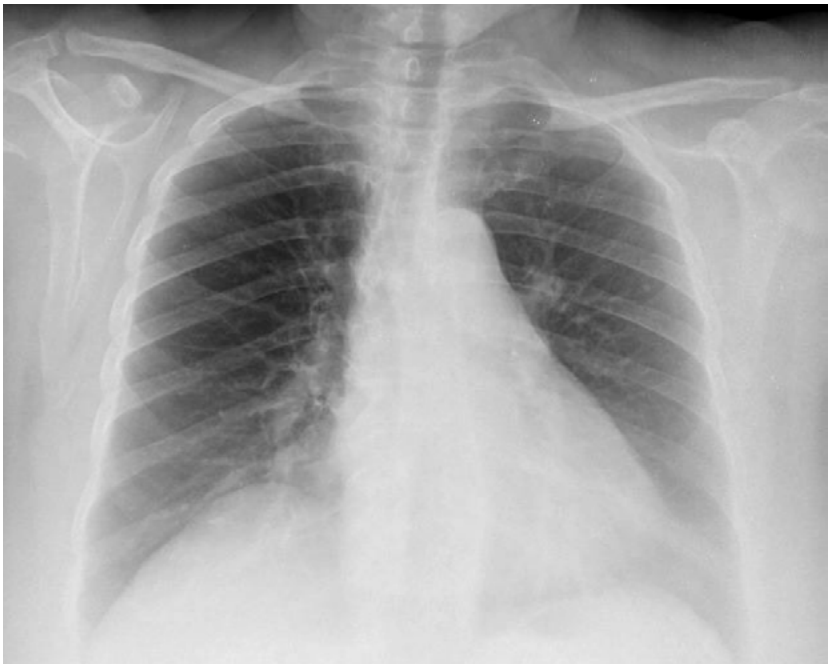

*Figura 2. Radiografía Posteroanterior de tórax: Índice cardiotorácico normal o levemente aumentado, sin signos de pinzamiento ni hallazgos de condensación evidentes, no signos de hipertensión pulmonar. Se puede apreciar una posible imagen de condensación a nivel del hilio izquierdo de aspecto vascular.*

| TABLA 1. DIAGNÓSTICO DIFERENCIAL: Otras posibles causas de hipertensión secundaria. | |
|---|---|
| **Enfermedades hipertensivas tratables mediante métodos quirúrgicos y/o intervencionales.** | **Enfermedades hipertensivas tratables mediante tratamiento específico y potencialmente corregibles.** |
| 1. Estenosis de la arteria renal.<br>2. Nefropatía unilateral secundaria a una hidronefrosis o pielonefritis crónica.<br>3. Adenomas productores de aldosterona.<br>4. Sindrome de Cushing.<br>5. Coartación de la aorta.<br>6. Feocromocitoma.<br>7. Hiperparatiroidismo primario.<br>8. Acromegalia. | 1. Hiperaldosteronismo por hiperplasia suprarrenal<br>2. Hiperaldosteronismo supresible por dexametasona.<br>3. Hipertiroidismo.<br>4. Hipotiroidismo.<br>5. Síndrome de apnea del sueño. |

## DISCUSIÓN Y/O TRASCENDENCIA CLÍNICA

El manejo en la zona rural de una crisis hipertensiva complicada es diferente al de la zona urbana, dado que el hospital no es tan accesible en esta zona para nuestros pacientes. En este caso esperamos varias horas y asociando medicación ansiolítica al tratamiento antihipertensivo con objeto de evitar la derivación hospitalaria.

Debemos de pensar siempre en un paciente con cifras tensionales elevadas las posibles causas de hipertensión secundaria.

No menospreciando nunca la toma de fármacos. Para lo que debemos, conocer o revisar las dosis máximas de cada fármaco y las posibles interacciones existentes. En el caso que nos ocupa pudimos comprobar con una adecuada anamnesis que la causa de la hipertensión de nuestra paciente era el consumo abusivo de sulpirida.

El seguimiento de nuestros pacientes en atención primaria debe de ser una de nuestras mejores armas para el diagnóstico y tratamiento de todo tipo de patologías. En este caso, la paciente ha tenido un seguimiento estrecho por su médico de familia y hemos comprobado que no ha vuelto a presentar ningún episodio similar.

## BIBLIOGRAFÍA.


1. Tagle V R, Acevedo B M. Las preguntas que el clínico debe hacerse en un paciente hipertenso al sospechar una Hipertensión Secundaria. Rev Chil Cardiol. Sociedad Chilena de Cardiología y Cirugía Cardiovascular; 2009 Aug;28(2):214–21.
2. Gallegos-Villalobos A, Ruiz-Criado J, Rodríguez A, Fernandez-Rodríguez F, Gascón A. Parkinsonismo severo con insuficiencia respiratoria en paciente de diálisis peritoneal. Nefrología. 2016 Nov;36(6):721–2.
3. Lozano Vidal JV. Hipertensión arterial por ingestión de sustancias exógenas. Hipertens y Riesgo Vasc. 2001 Jan;18(1):25–9.
4. Corvol P, Bisseliches F, Alexandre JM, Bohuon C, Heurtault JP, Ménard J, et al. [Hypertensive episodes initiated by sulpiride (Dogmatil)]. Ann Med Interne (Paris); 124(8):647–9.
5. PROSPECTO DOGMATIL 50 mg CAPSULAS DURAS [Internet]. [cited 2017 Apr 9]. Available from: https://www.aemps.gob.es/cima/dochtml/p/48556/Prospecto_48556.html

CASO CLÍNICO 36

# DISECCIÓN AÓRTICA. A PROPÓSITO DE UN CASO.

Sara Escalona Rodríguez
*MIR Medicina Intensiva y Cuidados Críticos. Hospital Universitario Virgen del Rocío. Sevilla.*
*sara.esc.rod@gmail.com*

Nora Palomo López
*MIR Medicina Intensiva y Cuidados Críticos. Hospital Universitario Virgen del Rocío. Sevilla.*
*norapalomolpz@gmail.com*

Liliana Charris Castro
*MIR Medicina Intensiva y Cuidados Críticos. Hospital Universitario Virgen del Rocío. Sevilla.*
*lcharrisc@yahoo.com*

Diego Cuenca Apolo
*MIR Medicina Intensiva y Cuidados Críticos. Hospital Universitario Virgen del Rocío. Sevilla.*
*diegoxavier83@yahoo.es*

Yael Corcia Palomo
*FEA Medicina Intensiva y Cuidados Críticos. Hospital Universitario Virgen del Rocío. Sevilla.*
*yaelcorcia@gmail.com*

## RESUMEN

Los síndromes aórticos agudos son un conjunto de patologías de la aorta cuyo pronóstico depende de un diagnóstico certero temprano y la instauración de un tratamiento precoz.

Presentamos a continuación un caso clínico de un paciente que consultó por dolor centrotorácico brusco irradiado a la espalda. Presentaba hipertensión de difícil control desde el ingreso. Fue diagnosticado de disección aórtica aguda tipo B mediante la angiografía por tomografía computerizada (Angio-TAC), con colocación de una endoprótesis intravascular. A los 6 días de ingreso evolucionó a disección aórtica tipo A, con rápida identificación del cuadro e instaurando tratamiento emergente.

## INTRODUCCIÓN

La disección aórtica (DA) es una patología, incluida en el síndrome aórtico agudo, que se caracteriza por la rotura de la capa media de la pared aórtica y la posterior formación de una luz verdadera y una luz falsa, generalmente

por un desgarro de la íntima, penetrando el flujo sanguíneo entre éstas disecando el vaso de forma anterógrada o retrógrada. La incidencia oscila entre 3,5-6/100000 personas-años. Según los datos recogidos en el International Registry of Acute Aortic Dissection (IRAD) afecta más a pacientes varones entre la quinta y séptima década de la vida.

Los tres factores clínicos más frecuentemente asociados a esta patología, que nos deben hacer sospecharla, son historia previa de hipertensión arterial, el comienzo súbito de dolor torácico intenso y la irradiación del dolor.

Describiremos los tres sistemas de clasificación más relevantes de las DA, que son: DeBakey, Stanford y la clasificación DISSECT, más reciente. Según la clasificación de DeBakey diferenciamos tres tipos en función de la parte de la aorta implicada en la disección: Tipo I involucradas la aorta torácica ascendente y descendente; tipo II sólo afecta la parte ascendente y tipo III dónde sólo afecta la descendente. En cuanto a la clasificación de Stanford, distinguimos dos tipos: Stanford tipo A si la aorta ascendente está dañada (constituyen el 67% de los casos) o Stanford tipo B si no lo está. Conocer también la clasificación de DISSECT, introducida por Dake en 2013, que es particularmente útil para la terapia endovascular Se clasifica según: duración (Duration), ubicación de la lágrima intimal (Intimal Tear), tamaño de la aorta (Size), extensión segmentaria de la disección (Segmental Extent of involment), complicaciones clínicas (Clinical complication) y trombosis de la luz falsa (Thrombosis of false lumen).

Las disecciones agudas que afectan a la aorta ascendente están consideradas como urgencias quirúrgicas. Por el contrario, las limitadas a la aorta descendente se tratan médicamente con control del dolor y la tensión arterial, a menos que existan complicaciones.

## DESCRIPCIÓN DEL CASO CLÍNICO

Presentamos el caso de un paciente varón de 63 años. Como antecedentes personales destaca fumador de 16 paquetes/año, sin otros factores de riesgo cardiovascular, hernia de hiato gastroesofágica e intervenido de hernia inguinal bilateral.

Consultó en su hospital local de referencia por cuadro de dolor torácico irradiado inicialmente a miembro superior izquierdo, cuello y mandíbula y posteriormente a espalda, con sudoración profusa asociada. Se administraron dos comprimidos de nitroglicerina sublingual, sin alivio del cuadro. Se decidió realizar Angio-TAC que evidenciaba un aneurisma disecante de aorta torácica que afectaba a todo el segmento de la aorta torácica descendente incluido en el estudio, hallazgos compatibles con disección aórtica tipo B según la clasifi-

cación de Stanford. Con esos resultados, se contactó con el equipo de Cirugía Vascular y de Cuidados Intensivos de nuestro hospital para traslado.

A su llegada a nuestra Unidad de Cuidados Intensivos (UCI) el paciente presentaba buen estado general, inicialmente con cifras de tensión arterial elevadas (TA 200/110 mmHg al ingreso) que lograron controlarse con perfusión de labetalol y 25 mg de urapidilo. A la exploración, presentaba presencia de pulsos en miembros inferiores a todos los niveles. En la analítica de ingreso, el paciente no presentaba alteraciones bioquímicas destacables, incluyendo las enzimas cardiacas.

Fue valorado por el equipo de Cirugía Vascular. Ante la estabilidad clínica del paciente se decidió adoptar una actitud conservadora.

A los 30 minutos de ingreso en UCI el paciente presentó un episodio brusco de dolor torácico irradiado a espalda, con disminución del nivel de conciencia e inestabilización hemodinámica (TA 80/60 mmHg), por lo que se retiró la medicación antihipertensiva. Se realizó TAC toracoabdominal urgente que evidenció datos sugestivos de disección aórtica tipo A de Stanford con afectación del cayado aórtico y existencia de fuga de contraste inmediatamente posterior a la salida de la arteria subclavia izquierda hasta la salida del tronco celiaco, sin llegar a afectarlo, y presencia de formación de hematoma mediastínico y hemopericardio (Ilustración 1 y 2).

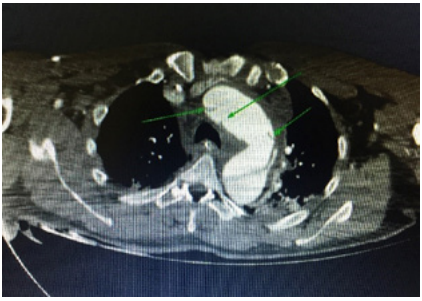

*Ilustración 1*

*Ilustración 2*

Se contactó de nuevo con Cirugía Vascular que indicó intervención quirúrgica emergente para implantación de prótesis de Bolton por vía femoral, sin relleno de la luz falsa distal a la subclavia en control arteriográfico posterior, ni fuga en cayado aórtico. Durante la intervención requirió apoyo vasoactivo con aminas (Noradrenalina 0,1 mcg/kg/min y Dobutamina 10 mcg/kg/min). Reingre-

só en UCI en el postoperatorio inmediato, con cierta inestabilidad hemonámica, sin otros hallazgos.

## JUICIO CLÍNICO Y/O DIAGNÓSTICO DIFERENCIAL

- Infarto agudo de miocardio.
- Tromboembolismo pulmonar.
- Pericarditis aguda.
- Síndrome aórtico agudo.

## EVOLUCIÓN Y DIAGNÓSTICO FINAL

A las 48 horas del implante de la prótesis se retiraron las aminas, presentando tendencia a la hipertensión de muy difícil control. Se manejó inicialmente con urapidilo y nitroglicerina en infusión continua, consiguiéndose cifras tensionales adecuadas. Posteriormente se retiraron para inicio de medicación oral (captopril, doxazosina y carvediol) para cifras en torno a 165/85 mmHg. En los siguientes días precisó aumento de dosis de las tres líneas farmacológicas y adicción de una cuarta (amlodipino).

Durante el quinto día del postoperatorio apareció nuevo episodio de dolor torácico punzante de 2-3 horas de evolución, sin otros síntomas acompañantes. A la exploración el paciente se encontraba muy ansioso, con TA 180/110 mmHg. Se administró captopril 25 mg sublingual y diazepam 5 mg y se solicitó nueva angioTAC en el que se apreció persistencia de la disección con endofuga de la prótesis a nivel proximal además de aparición de derrame pleural izquierdo y mínimo pericárdico. Se indicó reintervención quirúrgica endovascular para implante de extensión proximal endoprotésica cubriendo la salida de subclavia izquierda distal a carótida izquierda con sellado completo de la luz falsa con control arteriográfico. Reingresó en UCI tras el procedimiento.

En las 48 horas postoperatorias destacó un difícil control de cifras tensionales a pesar de tratamiento antihipertensivo intenso con los siguientes fármacos: amlodipino, losartán, hidroclorotiazida, carvedilol y doxazosina. Sin otras incidencias destacables y manteniendo cifras tensionales adecuadas se trasladó a planta de Cirugía Vascular

Tras tres días en la planta fue dado de alta al domicilio con cifras de TA 140/70 mmHg con 4 fármacos antihipertensivo. Se recomendó al alta toma de TA al menos tres veces al día para ajuste de tratamiento en una revisión en Consultas Externas.

## DISCUSIÓN Y/O TRANSCENDENCIA CLÍNICA

La DA representa una patología con elevada tasa de mortalidad. Según los datos del International Registry of Acute Aortic Dissection (IRAD), registro más importante sobre disección aórtica aguda, la mortalidad en ausencia de una reparación quirúrgica urgente, con tratamiento médico, se estima de casi el 24% en las primeras 24 horas y del 50% después de dos semanas. Incluso con reparación quirúrgica, las tasas de mortalidad intrahospitalarias son del 10% en las primeras 24 horas y de casi el 20% a las 2 semanas.

Existen factores que predisponen a la aparición de esta patología como pueden ser la edad, la hipertensión arterial, trastornos hereditarios del sistema conectivo o traumáticos. La hipertensión arterial es el factor de riesgo que se asocia con mayor frecuencia con la DA aunque no es tan frecuente en el momento de la presentación del cuadro, sobre todo en disecciones tipo A (36% frente al 70% en las tipo B).

En cuanto a la clínica típica destaca la aparición de dolor torácico o en espalda brusco, muy intenso, de características penetrantes, que no ceden con analgesia habitual. En los pacientes con disección aórtica tipo A se describe característicamente más frecuente el dolor torácico, mientras que el dolor en espalda o abdominal es más habitual en el tipo B.

En cuanto al diagnóstico, no existen pruebas de laboratorio específicas. La elevación del dímero D aumenta la sospecha de DA, aunque tiene mayor valor diagnóstico durante la primera hora y un valor negativo no excluye la DA. Están desarrollándose actualmente biomarcadores de daño endotelial vascular, de células musculares lisas o del intersticio vascular, que aún no están disponibles.

Con respecto a las pruebas de imagen, inicialmente son necesarias técnicas que valoren íntegramente la aorta, siendo de elección la angio-TAC. Sin embargo la ecocardiografía transesofágica (ETE) es superior para obtener imágenes del flujo a través de la rotura y valorar la localización de la misma, siendo especialmente útil para pacientes inestables o en el quirófano.

El objetivo principal consiste en normalizar la tensión arterial y la frecuencia cardiaca. En las DA agudas tipo A de Stanford la reparación aórtica mediante cirugía abierta es el tratamiento de elección. El objetivo de la cirugía será prevenir complicaciones (rotura, derrame pericárdico…) y consiste en la reconstrucción quirúrgica de la aorta ascendente con resección completa o parcial del segmento aórtico disecado. En casos muy seleccionados se han intentado estrategias endovasculares que consisten en la inserción de una endoprótesis vascular autoexpandible intravascular.

En cuando a los datos más recientes recogidos en el IRAD, los mortalidad de los pacientes intervenidos quirúrgicamente con disección tipo A descendió

de un %25 a un %18. Sin embargo, en los paciente no aptos para intervención quirúrgica abierta la mortalidad intrahospitalaria no se modificó. Por tanto la terapia endovascular podría ser una posible alternativa para este tipo de pacientes (%20-10 de los tipo A).

Los pacientes con DA tipo B inicialmente deben recibir tratamiento médico (control del dolor y cifras tensionales) y podría plantearse una reparación endovascular ya que, a pesar de no encontrar ningún beneficio clínico tras el procedimiento, se ha observado una menor mortalidad a los dos años de seguimiento (%6,9 frente al %19,3 del tratamiento médico) y menos avance de la enfermedad (%27 frente %46,1). Además la reparación endovascular se considera de elección para las DA agudas tipo B complicadas, siendo menos frecuente la cirugía abierta dado que presenta mayores complicaciones.

Como conclusiones finales, incidir en la importancia de establecer una sospecha clínica precoz ante este tipo de cuadros dada la importancia de un diagnóstico rápido y un tratamiento temprano. Es conocido que la instauración de un tratamiento adecuado de manera precoz disminuye la morbimortalidad de esta patología.

La hipertensión arterial es el factor de riesgo más frecuente asociado a la disección aórtica (65-75% de los pacientes), la mayoría mal controlados. Es imprescindible optimizar el control de las cifras tensionales en estos pacientes, sobre todo en las disecciones aórticas tipo B de Stanford.

Debemos plantear en aquellos pacientes no candidatos a cirugía abierta de reemplazo aórtico, la posibilidad de una reparación aórtica endovascular torácica. Esta técnica será mejor tolerada entre pacientes más ancianos y con mayor número de comorbilidades dada su menor invasividad, lo que evitaría una toracotomía. Por lo tanto, podría ser una opción válida para aquellos pacientes con disección aórtica aguda tipo A no subsidiarios de cirugía abierta.

## BIBLIOGRAFÍA


1. Bonaca, M.P. O'Gara, P.T. Diagnosis and management of acute aortic syndromes: dissection, intramural hematoma, and penetrating aortic ulcer. Curr Cardiol Rep, 2014 16(10):536.
2. Chou, Alan S. et al. Long-term behavior of aortic intramural hematomas and penetrating ulcers. The Journal of Thoracic and Cardiovascular Surgery. 2016; 151(2): 361-373.
3. José Luis Zamorano, Juan Mayordomo, Arturo Evangelista, José Alberto San Román, Camino Bañuelos, Manuel Gil Aguado. Guía de práctica clínica de la Sociedad Española de Cardiología en enfermedades de la aorta. 2000;4: 531-41.
4. Raimund Erbel, Victor Aboyans, Catherine Boileau, Eduardo Bossone, Roberto Di Bartolomeo, Holger Eggebrecht. Guidelines on the diagnosis and treatment of aortic diseases. 2014; 35: 2873-2926.

5. Chiu P, Miller DC. Evolution of surgical therapy for Stanford acute type A aortic dissection. Annals of Cardiothoracic Surgery.2016; 5 (4): 275-295.

6. Shah A, Khoynezhad A. Thoracic endovascular repair for acute type A aortic dissection: operative technique. Annals of Cardiothoracic Surgery. 2016; 5 (4): 389-396.

CASO CLÍNICO 37

# HIPERTENSIÓN ARTERIAL Y FRACASO RENAL RECURRENTE EN PACIENTE CON ANEURISMA DE AORTA ABDOMINAL

Miriam Barrales Iglesias
*MIR Nefrología. Unidad de Hipertensión Arterial. Complejo Hospitalario de Jaén.*
*miriambarrales89@gmail.com*

Rosario Martín Navarro
*MIR Medicina Interna. Complejo Hospitalario de Jaén*
*rosariomn_85@hotmail.com*

Manuel Polaina Rusillo
*FEA Nefrología. Unidad de Hipertensión Arterial. Complejo Hospitalario de Jaén*

Mª Carmen Sánchez Perales
*FEA Nefrología. Unidad de Hipertensión Arterial. Complejo Hospitalario de Jaén*

## RESUMEN

Paciente de 72 años con antecedentes de HTA bien controlada, obesidad, exfumador e hiperplasia benigna de próstata. Acude a urgencias por dolor abdominal, lumbar izquierdo y en fosa renal de dos meses de evolución con función renal normal. Se realiza radiografía simple de abdomen donde se aprecia calcificación lineal paravertebral izquierda por posible aneurisma de aorta abdominal (AAA) que se confirma por angio-TC AAA infrarrenal. Es valorado por cirugía vascular que coloca endoprótesis multirrama. Debido a dicha AAA el paciente presenta insuficiencia renal con hidronefrosis bilateral por compresión externa de los uréteres siendo también necesaria la colocación de un doble J bilateral, pudiendo ser retirados a los 5 meses por mejoría de función renal.

Posteriormente el paciente presenta hasta en tres ocasiones cuadro de dolor en fosa renal, anuria y deterioro de función renal; confirmándose en los tres casos por angio-TC fracaso renal agudo secundario a isquemia arterial renal aguda por trombosis de endoprótesis aórtica precisando recanalización de arterias renales, no consiguiéndose en la primera actuación la recanalización de la arteria renal derecha, quedando el paciente monorreno y en el último

episodio se realiza nuevo intento de trombectomía que resulta fallida por lo que el paciente inicia programa crónico de hemodiálisis en el que persiste hoy día.


## PALABRAS CLAVE

insuficiencia renal, nefropatía isquémica, trombosis arteria renal, hipertensión renovascular, trombosis.


## INTRODUCCIÓN

La nefropatía isquémica es la entidad clínica que cursa con reducción del filtrado glomerular causado por una obstrucción de la arteria renal que disminuye el flujo renal. La presión de perfusión renal debe descender por debajo de límites de autorregulación, lo que se produce con reducciones de la luz arterial superiores al 70%. La causa más frecuente es la estenosis ateromatosa bilateral o unilateral de riñón único funcionante [(1)], la segunda causa es la displasia fibromuscular y en menor frecuencia por trombos de la pared vascular ( sobre todo cuando hay patología embolígena como arritmias cardiacas, infarto de miocardio, endocarditis bacteriana), formación de émbolos de grasa o tumorales, traumatismos (por cirugía, angioplastia) sobre los vasos se pueden producir estenosis e incluso desgarros o rotura de aneurismas. La oclusión o estenosis puede ser total o parcial. Cuando se produce de forma total y en menos de dos horas, hay infarto; se produce una insuficiencia renal aguda. La oclusión debido a ateromatosis, lo que ocasiona es una atrofia renal y una insuficiencia renal crónica [(1)].

El aneurisma de la aorta abdominal (AAA) se define como el aumento del diámetro de la aorta en más del 50% de su tamaño original. Afecta de manera característica a varones a partir de la 7ª década de la vida. Su prevalencia aumenta paralelamente al incremento de la esperanza de vida y la disminución de la mortalidad cardiovascular. Su rotura es la mayor consecuencia clínica, tiene una mortalidad global cercana 90%. El tabaquismo y la arteriopatía periférica se han relacionado con una mayor prevalencia de AAA, que oscila entre el 15 y el 30%. La localización infrarrenal es la más frecuente. Cuando las vías urinarias están afectadas puede haber dolor lumbar, con síntomas urológicos.

Histológicamente, hay una degeneración de los elementos estructurales y un remodelado de la media de origen multifactorial, con evidencia de inflamación crónica, destrucción de la lámina elástica y depleción de músculo liso.

## DESCRIPCIÓN DEL CASO CLÍNICO

Motivo de consulta: Dolor lumbar izquierdo y dolor abdominal de dos meses de evolución.

Antecedentes personales: No alergias medicamentosas. HTA de 3 años de evolución bien controlada. Obesidad. Exfumador de 40 cigarrillos/día desde hace 8-9 años. HBP. Tratamiento domiciliario: Losartán 50 mg/Hidroclorotiazida 12,5 mg.

Enfermedad actual: Paciente que desde hace dos meses presenta dolor lumbar y abdominal, su médico le realiza radiografía simple de abdomen donde se aprecia calcificación lineal paravertebral izquierda por posible aneurisma de aorta abdominal (AAA) (Figura 1) por lo que deriva a urgencias, ante dicha sospecha se realiza angio- TC con contraste que confirma AAA infrarrenal (Figura 2). Es valorado por cirugía vascular que coloca endoprótesis aórtica multirrama. Debido a dicha AAA el paciente presenta insuficiencia renal (Crp 2,3 mg/dl) con hidronefrosis bilateral por compresión externa de los uréteres siendo también necesaria la colocación de un doble J bilateral, pudiendo ser retirados a los 5 meses por mejoría de función renal (Crp 1,7 mg/dl) (Figura 3). Como tratamiento domiciliario se indica: Manidipino 10 mg, Losartán 50 mg, ácido acetilsalicílico 100 mg, atorvastatina 80 mg, omeprazol 20 mg, tamsulosina 0,4 mg.

*Figura 1. Rx abdomen: Calcificación lineal paravertebral izquierda*

*Figura 2. Angio-tc: Aneurisma de aorta abdominal infrarrenal con engrosamiento parietal por material ligeramente hiperdenso que podrían corresponder a aneurisma inflamatorio, sin poder descartar hematoma mural.*

*Figura 3. Angio-tc: Ureterohidronefrosis bilateral con dilatación de uréteres hasta que contactan con pared de aorta a nivel de bifurcaciónl.*

EXPLORACIÓN FÍSICA

buen estado general, TA: 140/90 mmHg. Auscultación cardíaca y respiratoria: normal. Abdomen: se palpa dilatación aneurismática prevertebral. Miembros inferiores: sin edemas, pulsos simétricos bilaterales.

PRUEBAS COMPLEMENTARIAS

- Analítica: Hemograma normal. Glucemia 95 mg/dl, urea 48 mg/dl, creatinina 0.97 mg/dl, ácido úrico 5.8 mg/dl, perfil hepático normal. Na 141 mEq/L, K

4.5 mEq/L, fósforo 3.6 mg/dl. Colesterol 221 mg/dl, LDL 145 mg/dl, triglicéridos 160 mg/dl. Sedimento urinario normal.

- Radiografía de abdomen: calcificación lineal paravertebral izquierda.

- AngioTC aorta abdominal con contraste iv: Aneurisma de aorta abdominal infrarrenal con engrosamiento parietal por material ligeramente hiperdenso que podrían corresponder a aneurisma inflamatorio, sin poder descartar hematoma mural.

## JUICIO CLÍNICO

ERC estadio G2A1 secundaria a uropatía obstructiva de origen ureteral debido a aneurisma aórtico inflamatorio con colocación de prótesis endoaórtica.

Evolución y diagnóstico final

Nuestro paciente presenta 2 años después cuadro de anuria, dolor de comienzo brusco en fosar renal izquierda y deterioro de función renal (Cr 5 mg/dl, siendo su basal de 1 mg/dl 5 meses antes). Tras historia clínica detallada y realización de pruebas complementarias se confirma el diagnóstico de fracaso renal agudo secundario a isquemia arterial renal aguda por trombosis de endoprótesis aórtica a nivel de ambas arterias renales; precisando de forma urgente realización, vía endovascular humeral, de una recanalización de arteria renal, no consiguiendo recanalizar la arteria renal derecha, quedando el paciente monorreno funcional; al alta se le añade tratamiento anticoagulante con bemiparina y posterior paso a Simtrom; a pesar de lo cual 3 meses después el paciente presenta nuevo cuadro de suboclusión de stent renal izquierdo con deterioro de función renal (Crp 3,5 mg/dl) con necesidad de recanalización y nuevo stent recubierto. 8 meses después nuevo cuadro de dolor en fosa renal izquierda, en analítica presenta nuevo deterioro de función renal (Cr 2,6 mg/dl) y con los antecedentes previos y sospecha de nueva trombosis de stent se realiza angioTC con hallazgos que sugieren nueva obstrucción de endoprótesis (Figura 4); se realiza nuevo intento de trombectomía que resulta fallida por lo que el paciente presenta una enfermedad renal crónica estadío 5 con necesidad de iniciar programa crónico de hemodiálisis en el que persiste hoy día.

*Figura 4.Angio-tc: Retraso y disminución del realce del riñón izquierdo en comparación con riñón contralateral, apreciándose paso filiforme de contraste en la endoprótesis de la arteria renal izquierda. Estos hallazgos sugieren obstrucción hemodinámicamente significativa de la endoprótesis de la arteria renal izquierda.*

## DISCUSIÓN

En el tratamiento de la AAA en la práctica precoz de técnicas quirúrgicas de resección y sustitución protésica se evita la rotura. Sin embargo, la mortalidad del tratamiento electivo se sitúa en torno al 5%. Más recientemente, la incorporación del tratamiento endovascular permite el tratamiento electivo y urgente, con resultados iniciales más esperanzadores debido a la menor agresividad de la técnica. El tratamiento intervencionista endovascular está sustituyendo con éxito a los tratamientos de reparación quirúrgica convencionales. Todo ello abre la posibilidad de mejorar el pronóstico actuaciones efectivas y poco cruentas.

El bloqueo farmacológico del SRAA, la utilización de estatinas y el tratamiento antiagregante son fundamentales para el manejo clínico de la enfermedad aterosclerótica, así como el control del metabolismo hidrocarbonado y abandono del tabaquismo.

El tratamiento quirúrgico debería reservarse para aquellos casos de enfermedad aórtica y renal combinadas que lo requieran, ante fracaso de la endoprótesis, o cuando sea necesaria la nefrectomía.

La reparación endovascular de aneurismas (REVA) presenta un riesgo potencial de complicaciones renales postoperatorias por diversos mecanismos: toxicidad por contraste, embolismo de trombo mural y cobertura de una o ambas arterias renales por la endoprótesis. Estos efectos pueden ser más acusados en pacientes con insuficiencia renal previa, incluso al precio de una mortali-

dad post-REVA elevada, si bien otros autores estiman que con las protecciones adecuadas el riesgo postoperatorio no es significativamente superior [2].

La oclusión de una o de ambas arterias renales al desplegar la endoprótesis se recoge con una incidencia del 1,12%. Pocos son los trabajos que reconocen esta complicación, que en caso de ser bilateral comporta una elevada mortalidad y necesidad de diálisis, mientras que cuando es unilateral puede incluso transcurrir de forma subclínica. En caso de cubrir una o dos arterias renales, es útil realizar una maniobra de desplazamiento de la prótesis hacia abajo (pull back). La endoprótesis puede trombosarse total o parcialmente, sobre todo en los casos en que no se despliega por completo o queda claramente acodada.

La trombosis de la endoprótesis puede ser precoz más frecuentemente secundaria a defecto técnico, otras causas son pobre salida del injerto, hipotensión mantenida, obstrucción del territorio venoso y menos frecuentemente estados de hipercoagulabilidad. Evitar la hipotensión mediante una estrecha monitorización hemodinámica y valorar la posibilidad de anticoagulación en casos seleccionados pueden evitar o disminuir la presentación del cuadro. Ante la sospecha clínica es de elección realizar ecografia-doppler. El tratamiento en la mayoría de los casos es la trombectomía y corrección de posibles defectos técnicos en cada caso. La trombosis tardía está relacionada con la hiperplasia neointimal (poco frecuente en vasos de gran diámetro); con arterioesclerosis acelerada (menos probable cuanto mayor es el diámetro del vaso) y con pobre salida del injerto que favorece la trombogenicidad. En estos casos el tratamiento varía según la severidad del cuadro, desde tratamiento conservador con anticoagulación y antiagregación que ha demostrado una disminución de hiperplasia de la íntima; fibrinolisis local con catéter, sustitución de la prótesis o cirugía.

## BIBLIOGRAFÍA


1. A.L. Martín de Francisco. Nefropatía isquémica y enfermedad ateroembólica. En: L. Hernando. Nefrología clínica.2ª ed. Madrid: Panamericana; 2003. p. 233-40.

2. F. Gómez Palonés, C. Vaquero Puerta, R. Gesto Castromil, F.J. Serrano Hernando, J. Maeso Lebrun, R. Vila Coll, A. Clará Velasco, J.R. Escudero Román, V. Riambau Alonso. Tratamiento endovascular del aneurisma de aorta abdominal. Angiología 2011;63:205-28

3. A. Oliveras Serrano. Hipertensión arterial vasculorrenal de origen aterosclerótico. Diagnóstico y manejo terapéutico. NefroPlus 2009;2:34-44. http://www.revistanefrologia.com/es-publicacion-nefroplus-articulo-hipertension-arterial-vasculorrenal-origen-aterosclerotico-diagnostico-manejo-terapeutico.

4. A. BoteyPuig, E. Poch López de Briñas, R. Marín Iranzo, M. Gorostidi Pérez. Nefropatías de origen vascular. En. C. Rozman, director. Medicina Interna. 16ª ed. Barcelona: Elsevier; 2010. P 926-927

5. P. Van der Niepen, P. Rossignol, JP Lengelé, E. Berra, P. Sarafidis. A. Persus. Renal Artery Stenosis in patients with resistant hypertension: stent it or not? Curr Hypertens Rep. 2017 Jan; 19(1):5

6. Bradaric C[1], Eser K, Preuss S, Dommasch M, Wustrow I, Langwieser N, Haller B, Ott I, Fusaro M, Heemann U, Laugwitz KL, Kastrati A, Ibrahim T. Drug-eluting stents versus bare-metal stents for the prevention of restenosis in patients with renovascular disease. EuroIntervention. 2017 Jan 3;12(13).

CASO CLÍNICO 38

# EPIGASTRALGIA, SINTOMA DE GRAVEDAD EN LA GESTACIÓN CON HIPERTENSIÓN

Sara Herrera Herrera
*Médico Interno Residente de 3º año en Medicina Familiar y Comunitaria, Centro de Salud El Valle, Jaén.*
*herreraherrerasara@gmail.com.*

Sandra Martínez García
*Médico Interno Residente de 3º año en Medicina Familiar y Comunitaria, Centro de Salud Federico del Castillo, Jaén.*
*sandramartinezgarcia89@gmail.com*

Antonio Carballo García
*Facultativo especialista del Área de Ginecología y Obstetricia, Hospital Materno-Infantil de Jaén.*
*antonio.gine@gmail.com*

Pilar Segura Torres
*Facultativo especialista del Área de Nefrología, Hospital Médico-Quirúrgico de Jaén.*
*pilarseguratorres@hotmail.com.*

## RESUMEN

Paciente de 31 años, gestante por fecundación in vitro de 22+1 semanas, que acude al servicio de urgencias, por epigastralgia con irradiación a hipocondrio derecho de 3 horas de evolución, sin otra sintomatología acompañante.

Como antecedentes personales destaca espondiloartritis autoinmune en tratamiento con prednisona y lornoxicam, HTA esencial bien controlada con metildopa y enfermedad renal crónica con proteinuria oscilante. En la última revisión hay sospecha de CIR precoz. En la exploración destaca presión arterial (PA) 160/100 mmHg, peso 52 kg y Talla 146 cm (IMC 24.39 Kg/m$^2$). En la exploración abdominal presenta dolor a la palpación en epigastrio. Resto de la exploración física normal. Se realiza ecografía obstétrica abdominal y registro cardiotocográfico que son normales. En la analítica destaca hemoglobina de 10.8g/dl, hematocrito 30.2%, plaquetas 95000/mcl, GOT 442U/L, GPT 376 U/L, creatinina 1.23 mg/dl, filtrado glomerular estimado (CKD-EPI) 75.01cc/min/1.73m$^2$, cociente albúmina/creatinina 2700mg/g, proteinuria 380mg/dl, coagulación y resto de parámetros dentro de la normalidad. Se realiza frotis de

sangre periférica, que descarta hemólisis; test de Coombs negativo; y ecografía abdominal normal.

Se diagnostica de Preeclampsia sobreañadida a hipertensión crónica.

Entre los principales diagnósticos diferenciales se descartó colelitiasis biliar y Síndrome Hellp.

La mala evolución de parámetros analíticos con descenso de hemoglobina y plaquetas, el mal control tensional y el diagnóstico mediante nueva biometría y Eco Doppler de CIR severo, conllevó a finalizar la gestación.

Tras la finalización de la gestación, la paciente se mantiene asintomática, con cifras de PA bien controladas y en seguimiento para prevención y control de enfermedades cardiovasculares.


## PALABRAS CLAVE

Hipertensión crónica. Preeclampsia. Riesgo cardiovascular.


## INTRODUCCIÓN

La hipertensión arterial (HTA) es la complicación médica más frecuente durante el embarazo y puede presentarse hasta en el 10 % de todas las gestaciones; siendo la causa más frecuente de morbimortalidad perinatal y la principal causa de mortalidad materna en el todo mundo[1]. Por otra parte, la HTA crónica se define como TA sistólica ≥ 140 mmHg y/o TA diastólica ≥ 90mmHg en un paciente de menos de 20 semanas de gestación en al menos 2 tomas separadas por 6 horas, puede complicarse con una preeclampsia sobreañadida y su diagnóstico se establece, más allá de la 20 semanas de gestación, cuando una gestante con hipertensión crónica presenta alguno de estos criterios[2]:

TAS ≥ 160 mmHg y/o TAD ≥ 110 mmHg, proteinuria > 1,9 gr en orina 24 h, oliguria < 499 ml de orina en 24 horas, creatinina sérica > 1,2 mg/dl, alteraciones cerebrales (cefalea intensa) o visuales, edema de pulmón, cianosis, epigastralgia, dolor en hipocondrio derecho, alteración en pruebas funcionales hepáticas, trombopenia < 100.000 / mcl, CID, hemólisis, disfunción útero-placentaria o crecimiento fetal intrauterino restringido (CIR).

Entre los factores de riesgo más importantes destacan antecedentes de HTA crónica, preeclampsia o hipertensión gestacional, enfermedad renal autoinmune, obesidad, diabetes (tipo 1 o tipo 2), gestación por técnicas de reproducción asistida, sobredistensión uterina, enfermedad trofoblástica así como padecer alguna enfermedad autoinmune[2].

Generalmente las pacientes están asintomáticas, aunque pueden presentar edema en los sitios no declive o un aumento importante del peso. La preeclampsia grave puede causar daño orgánico apareciendo síntomas por afectación hepática, renal, neurológica y alteraciones hematológicas, pudiendo manifestarse también como síndrome HELLP. Las complicaciones fetales más frecuentes incluyen: CIR, muerte prenatal, neonatal y complicaciones asociadas al parto pretérmino[2.]

Una vez realizado el diagnóstico de preeclampsia, la monitorización de estas pacientes se basa en la valoración de parámetros hematológicos (hemoglobina, recuento plaquetario) y bioquímicos (función hepática y renal), con el objeto de estimar la progresión hacia una enfermedad severa y diagnosticar el deterioro de la enfermedad de forma temprana. De esta forma, el manejo de la preeclampsia siempre debe incluir el control de la PA con tratamiento farmacológico, la prevención de las convulsiones y la finalización de la gestación, que es el tratamiento definitivo; lo que se realizará en aquellos casos con grave afectación materno-fetal, y en cualquier caso a partir de las 37 semanas[2].

Actualmente la prevención de la preeclampsia y CIR en gestantes con HTA crónica se hace pautando ácido acetilsalicílico (AAS) antes de las 16 semanas, pues se asocia con un efecto beneficioso dosis-respuesta, por lo que su utilización en estas pacientes es inexcusable[3].

La HTA en el embarazo selecciona a un grupo de pacientes con elevado riesgo de desarrollar enfermedades cardiovasculares a lo largo de su vida y por tanto se considera como un factor de riesgo mayor de enfermedad cardiovascular, presentando estas mujeres el doble de riesgo de cardiopatía isquémica, ictus y complicaciones tromboembólicas venosas, en un plazo de 5-15 años tras el embarazo el riesgo de HTA se multiplica por 4[4].

## DESCRIPCIÓN DEL CASO CLÍNICO

MOTIVO DE CONSULTA Y ANAMNESIS:

Paciente de 31 años, gestante por fecundación in vitro de 22+1 semanas, que acude al servicio de urgencias, por epigastralgia que se irradia a hipocondrio derecho de 3 horas de evolución. Sin otra sintomatología acompañante. Como antecedentes personales la paciente presenta: menarquia a los 13 años, un aborto previo (espontáneo de 8 semanas) donde hubo buenas cifras de presión arterial (PA), espondiloartritis autoinmune en tratamiento con prednisona 10 mg, 1 comprimido diario y lornoxicam 8 mg, 1 comprimido diario, HTA esencial con buen control de 5 años de evolución en tratamiento con enalapril 10 mg, siendo su médico de familia en la última revisión pregestacional, quién cambió de tratamiento a metildopa 500mg, 1 comprimido cada 8 horas, y la paciente continúa

con buen control de PA. También presenta enfermedad renal crónica leve con proteinuria oscilante (proteinuria en torno a 25-75mg/dl y creatinina en torno a 1.1-1.2 mg/dl). Durante el seguimiento del embarazo presenta PA bien controlada, en la última revisión obstétrica, la ecografía de las 20 semanas muestra un decalaje en la biometría fetal de 10 días con sospecha de CIR precoz.

EXPLORACIÓN FÍSICA Y PRUEBAS COMPLEMENTARIAS

Presión arterial 160/100 mmHg (controles de presión arterial con cifras en torno 150/98 mmHg- 162/104 mmHg), peso 52 kg, Talla 146cm (IMC 24.39 Kg/$m^2$). En la exploración abdominal destaca dolor a la palpación en epigastrio. El resto de la exploración física fue estrictamente normal. Se realiza ecografía obstétrica abdominal que muestra una gestación única con presentación de nalgas, actividad cardiaca positiva, líquido amniótico normal y placenta normoinserta. En el registro cardiotocográfico la frecuencia cardiaca fetal es normal y no se aprecia dinámica uterina. En la analítica destaca una hemoglobina (Hb) de 10.8g/dl, hematocrito (Hto) 30.2%, plaquetas 95000/mcl, GOT 442U/L, GPT 376 U/L, filtrado glomerular estimado (CKD-EPI) 75.01cc/min/1.73$m^2$, cociente albúmina/creatinina 2700mg/g, coagulación y resto de parámetros dentro de la normalidad. En el sistemático de orina destaca una proteinuria de 380 mg/dl. Se realiza frotis de sangre periférica, que descarta hemólisis; test de Coombs que resulta negativo; y ecografía abdominal que se informa como normal.

## JUICIO CLÍNICO

Preeclampsia sobreañadida a hipertensión crónica según la clasificación actual de los procesos hipertensivos del embarazo de la Sociedad Española de Ginecología y Obstetricia (SEGO) de 2006.

## DIAGNÓSTICO DIFERENCIAL

Entre los principales diagnósticos diferenciales se descartó colelitiasis biliar ( se realizó interconsulta al Servicio de Digestivo, que lo descarta por ecografía abdominal y parámetros analíticos normales) y Síndrome Hellp ( se realiza interconsulta al Servicio de Hematología que lo descarta por la ausencia de hemólisis en frotis de sangre periférica).

## EVOLUCIÓN

En las 72 horas siguientes al ingreso las cifras de presión arterial no fueron controladas pese al tratamiento con perfusión de labetalol. Los parámetros analíticos siguieron la evolución mostrada en la Tabla 1.

| **Tabla 1.** *Evolución de parámetros analíticos y cifras de PA* | | | | | | | | | |
|---|---|---|---|---|---|---|---|---|---|
| | PA | Hb | Hto | Plaquetas | GOT | GPT | Creatinina | Proteinuria | Bilirrubina |
| Control urgencias | 160/100 mmHg | 10.8 g/dl | 30.2% | 95000/ µl | 442 U/L | 376 U/L | 1.23 mg/dl | 380mg/dl | 0.50 mg/dl |
| Control a las 24 horas | 150/100 mmHg | 9.2 g/dl | 26.2% | 94200/µl | 395 U/L | 332 U/L | 1.30 mg/dl | No registro | 0.60 mg/dl |
| Control a las 72 horas | 162/104 mmHg | 9.1 g/dl | 26.1% | 93000/µl | 311 U/L | 306 U/L | 1.03 mg/dl | No registro | 0.80 mg/dl |
| Control posaborto | 140/70 mmHg | 9.4 g/dl | 27.2 % | 123000/µl | 72 U/L | 131 U/L | 1.06 mg/dl | 100mg/dl | 0.50 mg/dl |

Se realiza nueva biometría fetal, en la que se determina que el peso fetal se encuentra en un percentil <5 y la existencia de un oligoamnios. Por otra parte en el estudio de ECO-Doppler, se objetiva aumento del índice de resistencia, ausencia de flujo diastólico en arteria umbilical, así como una disminución de la resistencia al flujo de la arteria cerebral media. Por todo ello se establece el diagnóstico de CIR severo con redistribución significativa (CIR tipo III de la clasificación de la SEGO). Dada la evolución clínica a preeclampsia grave y la afectación severa del feto, se decide por el bienestar materno, de acuerdo con la paciente, la finalización de la gestación, que se realiza vía vaginal mediante inducción con prostaglandinas locales. Tras la finalización de la gestación, la paciente se mantiene asintomática, con cifras de PA bien controladas, sigue revisiones para prevención y control de otras enfermedades cardiovasculares.

## DISCUSIÓN

Cada vez son más mujeres con HTA crónica las que se quedan embarazadas, como es nuestro caso, estas pacientes necesitan consejo acerca de los riesgos de la HTA crónica en el embarazo, sobre todo el importante riesgo de evolución a preeclampsia, así como el ajuste de su tratamiento antihipertensivo antes, durante y después del embarazo5. Entre los principales factores de riesgo para desarrollar preeclampsia nuestra paciente presenta: HTA crónica, gestación por técnicas de reproducción asistida y enfermedad autoinmune (la espondiloartritis no siempre produce efectos nocivos sobre el embarazo, aunque sí están descritos, sin embargo en otras enfermedades sistémicas como el LES, vasculitis o la esclerosis sistémica el riesgo es mayor). Además la paciente presenta enfermedad renal crónica leve con proteinuria oscilante, sin que se pueda descartar que sea por enfermedad renal autoinmune y por tanto sería otro factor de riesgo sobreañadido.

Un hecho importante de la preeclampsia es su presentación clínica, puede manifestarse con cefalea, alteraciones visuales o epigastralgia, en nuestro caso, se manifiesta exclusivamente con epigastralgia, un síntoma muy inespecífico y por tanto resulta esencial el conocimiento de éste síntoma como criterio de gravedad en la gestación, pues está claramente descrito en la preeclampsia.

En la evolución de la paciente, la grave afectación materno-fetal, fue criterio indiscutible para finalizar la gestación, ya que es el único tratamiento definitivo de la preeclampsia.

A la paciente se le recomendó la toma de AAS en la semana 9 de gestación, sin una indicación clara de su pauta.

La HTA en el embarazo se considera un marcador precoz de HTA esencial y de enfermedad cardiovascular en el futuro[4], por tanto se aconseja un seguimiento anual de presión arterial, perfil lipídico y glucemia así como cambios en el estilo de vida, en mujeres que han tenido una hipertensión durante el embarazo. No obstante, se necesitan más investigaciones para identificar estrategias eficaces de prevención[4].

## BIBLIOGRAFÍA


1. Marín R. Hipertensión.Elsevier 2006;23(7):222-31.
2. Ben W J Mol, Claire T Roberts, Shakila Thangaratinam, Laura A Magee, Christianne J M de Groot, G Justus Hofmeyr. Preeclampsia.Lancet 2016; 387: 999–1011.
3. Roberge S, Nicolaides K, Demers S, Hyett J, Chaillet N, Bujold E. The role of aspirin dose on the prevention of preeclampsia and fetal growth restriction: systematic review and meta-analysis. Am J Obstet Gynecol. 2017 Feb;2016(2):110-120.
4. Guía de práctica clínica de la ESH/ESC para el manejo de la hipertensión arterial. Rev Esp Cardiol. 2013;66(10):880.e1-880.e64.
5. Ellen W. Seely, M.D., and Jeffrey Ecker, M.D. Chronic Hypertension in Pregnancy. N Engl J Med 2011;365:439-46.

CASO CLÍNICO 39

# CEFALEA EN TRUENO: HEMORRAGIA SUBARACNOIDEA

Alejandro Martínez Quesada
*MIR Medicina Familiar y Comunitaria. Hospital Torrecárdenas. Almería.*
*alejandromartinezquesada7@gmail.com*

Marta Fuentes Jiménez
*MIR Medicina Familiar y Comunitaria. Hospital Torrecárdenas. Almería.*
*martafuentesjimenez@hotmail.com*

Julia Hernández Moratalla.
*MIR Medicina Familiar y Comunitaria. Hospital Torrecárdenas. Almería.*
*yuli-hermor@hotmail.com*

Juan Manuel García Torrecillas.
*Médico de Familia en Servicio de Urgencias. Hospital Torrecárdenas. Almería.*
*garcia.torrec@yahoo.es*

Marina Martin Álvarez.
*MIR Medicina Familiar y Comunitaria. Hospital Torrecárdenas. Almería.*
*marinamaral15@gmail.com*

## RESUMEN

Se presenta el caso de un varón de 67 años, con hipertensión arterial sistémica, diabetes mellitus tipo 2 e hiperplasia benigna de próstata. Consulta en el servicio de urgencias por presentar náuseas y cefalea que van en aumento, llegando a producirse oscilaciones en el nivel de consciencia lo que hace sospechar una hemorragia subaracnoidea por lo que se deriva a urgencias hospitalarias para continuar estudio y tratamiento.

## PALABRAS CLAVE

Cefalea. Vómitos. Hipertensión arterial. Hemorragia subaracnoidea.

## INTRODUCCIÓN

La cefalea en trueno se puede definir como aquella cefalea de inicio ictal y de gran intensidad. Es similar al inicio de la ruptura de un aneurisma cerebral. No existe patología intracraneal.

Fue descrita por primera vez en 1986 por Day quien denominó así a las cefaleas de los aneurismas intactos[1].

Los criterios diagnósticos, según la 3ª edición de la Clasificación internacional de Cefaleas son los siguientes: cefalea severa, inicio repentino (alcanzando máxima intensidad en menos de 1 minuto), de duración igual o mayor a 5 minutos (criterio nuevo en la 3ª edición de esta clasificación), y que no se atribuya a otros trastornos[2].

## DESCRIPCIÓN DEL CASO CLÍNICO

Paciente de 67 años que acude a urgencias de centro de salud por náuseas y cefalea de media hora de evolución tras ingesta alimentaria. La acompañante refiere cena copiosa. Durante la entrevista clínica, el paciente comienza con vómitos.

Antecedentes personales: Hipertensión arterial, Diabetes Mellitus tipo 2, Hiperplasia Benigna de Próstata. No alergias medicamentosas conocidas.

Tratamiento habitual con enalapril 10mg cada 24 horas, metformina 850 mg cada 12 horas.

A su llegada todas las constantes eran rigurosamente normales, al igual que el electrocardiograma.

En el momento de la exploración, tenía buen estado general, se encontraba consciente y orientado, no presentaba focalidad neurológica, no rigidez de nuca. Auscultación cardiorrespiratoria sin hallazgos. Abdomen anodino. No edemas ni signos de trombosis venosa profunda en miembros inferiores.

Se instaura tratamiento analgésico (paracetamol) y antiémetico (metoclopramida) por vía venosa periférica. A los pocos minutos el nivel de consciencia empieza a disminuir, presentando oscilaciones de la misma, por lo que se decide traslado a hospital de referencia. Durante éste, las cifras tensionales ascienden a 210/120 mmHg, sin cambios electrocardiográficos ni en el resto de constantes vitales. Tras administrar captopril 50mg sublingual disminuye la tensión arterial a 160/100 mmHg.

Al llegar al centro hospitalario, el paciente presenta a la auscultación bradicardia, resistencia a la apertura ocular, pupilas isocóricas y normorreactivas a la luz y a la acomodación, moviliza los cuatro miembros, pero no responde a estímulos ni obedece órdenes.

Por tanto, se realiza TAC craneal de forma urgente ante focalidad neurológica incipiente que mostró signos de hemorragia subaracnoidea en cisternas de la base, cisterna perimesencefálica y cisuras de Silvio bilaterales;

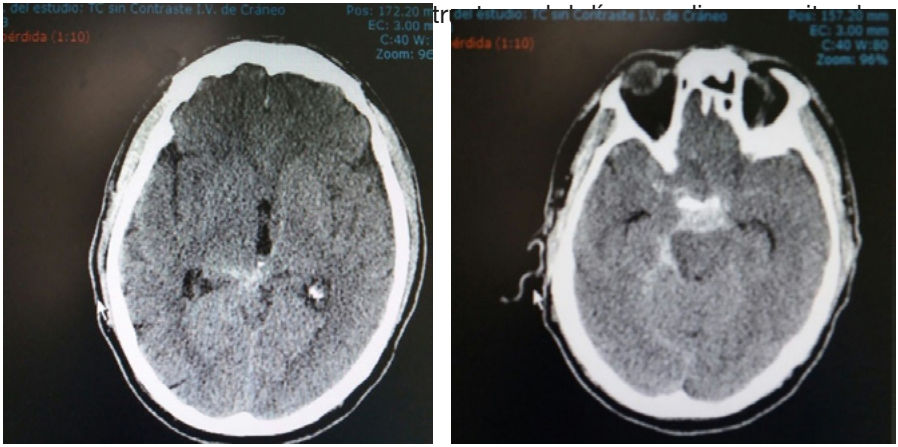


Se completa con angioTAC de polígono de Willis sin hallar formaciones aneurismáticas ni malformaciones arteriovenosas.

Hemograma, bioquímica y coagulación dentro de los valores de la normalidad.

## JUICIO CLÍNICO Y/O DIAGNÓSTICO DIFERENCIAL

Hemorragia subaracnoidea Hunt y Hess II- Fisher I.

En primer lugar, es necesario ante una cefalea en trueno descartar trastornos intracraneales vasculares graves, en particular la hemorragia subaracnoidea, hemorragia intracerebral, trombosis venosa cerebral, malformación vascular no rota (fundamentalmente aneurismas), disección arterial (intra y extracraneal), angeítis del sistema nervioso central (SNC), angiopatía del SNC benigna reversible y apoplejía pituitaria2.

Otras causas orgánicas de la cefalea en trueno son: quiste coloidal del tercer ventrículo, hipotensión líquido cefalorraquídeo y sinusitis aguda (particularmente con barotrauma)2.

## EVOLUCIÓN Y DIAGNÓSTICO FINAL

Posteriormente ingresó a la Unidad de Cuidados Intensivos donde se mantuvo estable, por lo que fue trasladado a planta de Neurocirugía. Sufrió deterioro motor con hemiparesia izquierda, realizándose TAC craneal que mostró

zonas de infarto a nivel de tronco y cerebelo. Al mismo tiempo comenzó con tratamiento por parte de Rehabilitación.

Durante su estancia fue valorado por Urología por cuadro de retención urinaria aconsejándose toma de tamsulosina 0.4mg una vez al día durante un mes y retirar sonda vesical en tres días.

Fue dado de alta y ha sido revisado en consultas externas de Neurocirugía, Urología y Rehabilitación recibiendo sesiones de fisioterapia.

Al diagnóstico inicial de hemorragia subaracnoidea Hunt y Hess II- Fisher I hay que añadir déficit motor izquierdo y retención urinaria aguda.

Actualmente deambula con andador.

## DISCUSIÓN Y/O TRANSCENDENCIA CLÍNICA

La hemorragia subaracnoidea (HSA) es una de las enfermedades neurológicas más temidas por su elevada mortalidad y generación de dependencia, con un impacto económico superior al doble del estimado para el ictus isquémico6. La HSA representa un 5% de los ictus3,4. Esta cifra ha experimentado un leve incremento en los últimos 30 años debido al descenso en la incidencia de los otros subtipos de ictus asociado al mejor control de los factores de riesgo vascular (FRV), pero que no repercute de la misma manera en la HSA cuya incidencia permanece invariable5 en 9 casos/100.000 habitantes-año, según el estudio European Registers of Stroke (EROS)3. La causa más frecuente de hemorragia subaracnoidea espontánea es la rotura de un aneurisma cerebral.

Los principales factores de riesgo vascular (FRV) modificables siguen siendo la hipertensión arterial (HTA)7, que duplica el riesgo para la presión arterial sistólica (PAS) > 130mm Hg y lo triplica para PAS > 170mm Hg8, el tabaco y el alcohol. Por otro lado, la diabetes mellitus se relaciona solo con el subtipo de HSA perimesencefálica9. Los principales FRV no modificables son el antecedente familiar de primer grado, que multiplica hasta 4 veces la incidencia10, y las enfermedades del tejido conjuntivo: poliquistosis renal, síndrome de Ehlers-Danlos tipo IV, telangiectasia hemorrágica hereditaria, seudoxantoma elástico, neoplasia endocrina múltiple tipo 1 y neurofibromatosis tipo 1. La corrección de los FRV modificables es necesaria para toda la población y especialmente en los pacientes con HSA11, no solo por la relación causal previamente descrita, sino por la mayor incidencia de enfermedades vasculares presentes tras el diagnóstico de HSA, que alcanza un riesgo de casi el doble de la población normal.

Se ha de realizar el tratamiento en centros especializados. Se debe considerar el ingreso en unidades de ictus de aquellos pacientes con HSA y buena

situación clínica inicial (grados I y II en la escala de Hunt y Hess). Se recomienda la exclusión precoz de la circulación del aneurisma. El estudio diagnóstico de elección es la tomografía computarizada (TC) craneal sin contraste. Si esta es negativa y persiste la sospecha clínica se aconseja realizar una punción lumbar. Los estudios de elección para identificar la fuente de sangrado son la resonancia magnética y la angiografía. Se recomienda el nimodipino para la prevención de la isquemia cerebral diferida. La terapia hipertensiva y el intervencionismo neurovascular pueden plantearse para tratar el vasoespasmo establecido.

## BIBLIOGRAFÍA


1. Day JW, Raskin NH. Thunderclap Headache: symptom of unruptured cerebral aneurysm. Lancet.1986;2:1247-1248.
2. Cephalalgia. An International Journal of Headache. The International Classification of Headache Disorders, 3rd edition beta version. International Headache Society 2013.
3. Heuschmann PU, Di Carlo A, Bejot Y, Rastenyte D, Ryglewicz D, Sarti C, et al., European Registers of Stroke (EROS) Investigators. Incidence of stroke in Europe at the beginning of the 21st century. Stroke. 2009;40:1557—63.
4. Lovelock CE, Rinkel GJ, Rothwell PM. Time trends in outcome of subarachnoid hemorrhage: population-based study and systematic review. Neurology. 2010;74:1494—501.
5. Feigin VL, Lawes CM, Bennett DA, Barker-Collo SL, Parag V. Worldwide stroke incidence and early case fatality reported in 56 population-based studies: a systematic review. Lancet Neurol. 2009;8:355—69.
6. Taylor TN, Davis PH, Torner JC, Holmes J, Meyer JW, Jacobson MF. Lifetime cost of stroke in the United States. Stroke. 1996;9:1459—66.
7. Feigin VL, Rinkel GJ, Lawes CM, Algra A, Bennett DA, van Gijn J, et al. Risk factors for subarachnoid hemorrhage: an updated systematic review of epidemiological studies. Stroke. 2005;36:2773—80.
8. Sandvei MS, Romundstad PR, Müller TB, Vatten L, Vik A. Risk factors for aneurysmal subarachnoid hemorrhage in a prospective population study: the HUNT study in Norway. Stroke. 2009;40:1958—62.
9. Sarabia R, Lagares A, Fernández-Alén JA, Arikan F, Vilalta J, Ibá˜nez J, et al. Idiopathic subarachnoid hemorrhage: a multicentre series of 220 patients. Neurocirugia (Astur). 2010;21:441—51.
10. Okamoto K, Horisawa R, Kawamura T, Asai A, Ogino M, Takagi T, et al. Family history and risk of subarachnoid hemorrhage: a case control study in Nagoya, Japan. Stroke. 2003;34: 422—6.
11. Risselada R, Straatman H, van Kooten F, Dippel DW, van der Lugt A, Niessen WJ, et al. Withdrawal of statins and risk of subarachnoid hemorrhage. Stroke. 2009;40:2887—92.

CASO CLÍNICO 40

# DISAUTONOMÍA SECUNDARIA A EPENDIMOMA INFLILTRATIVO: RARO FACTOR DE RIESGO CARDIOVASCULAR

Rosario Martín Navarro.
*MIR 4º año de Medicina Interna. Complejo Hospitalario de Jaén.*
*rosariomn_85@hotmail.com*

Miriam Barrales Iglesias
*MIR de Nefrología. Complejo Hospitalario de Jaén.*
*miriambarrales89@gmail.com*

Manuel Polaina Rusillo
*F.E.A. de Nefrología. Complejo Hospitalario de Jaén.*
*nefropolaina@yahoo.es*

Isabel María Mercado Montero
*MIR 5º año de Medicina Interna. Complejo Hospitalario de Jaén.*
*isabelmm81@hotmail.com*

Alba Gil Morillas
*MIR 2º año de Medicina Interna. Complejo Hospitalario de Jaén.*
*albagilm@hotmail.com*

Alvaro Campos Calero
*MIR 5º año de Medicina Interna. Complejo Hospitalario de Jaén.*
*alv86200@hotmail.com*

## RESUMEN

El Sistema Nervioso Autónomo a través del Simpático constituye el elemento fundamental en el control renal de la Presión Arterial, produciendo un ritmo circadiano con caída nocturna fisiológica de las cifras tensionales. La Disautonomía es un factor añadido de riesgo cardiovascular cuya característica principal es la elevación mantenida de la Presión Arterial nocturna secundaria a la desregulación del eje Renina-Angiostensina-Aldosterona y a cambios escleróticos de las paredes arteriales. Las lesiones medulares completas son causa frecuente de Disautonomía, sin embargo los Tumores intramedulares, especialmente el Ependimoma, se consideran en la actualidad causa rara de disfunción simpática.

Presentamos el caso de un paciente de 50 años intervenido por Ependimoma infiltrativo que en su evolución a largo plazo desarrolló Hipertensión Arterial de difícil manejo treparéutico a pesar de múltiples pautas de 3 y 4 fármacos y con afectación de órganos dianas. El estudio MAPA permitió la identificación de un patrón "NON-DIPPING" nocturno que responde favorablemente a tratamiento con Doxazosina en monetarapia o en combinación con dosis mínimas de Nevibolol.

## PALABRAS CLAVE

Hipertensión Nocturna; Riesgo Cardiovascular; Disautonomía; MAPA; Patrón " Non- Dipping"; Ependimoma; Insuficiencia Renal Cónica.

## INTRODUCCIÓN

El control renal de la Presión Arterial (PA) está predominantemente influenciado por el estímulo simpático aferente procedente de núcleos medulares a nivel de T11 y L3, cuya activación induce cambios hemodinámicos dependientes del Sistema Renina-Angiostensina-Aldosterona (SRAA) [1]. Este control autonómico Simpático-dependiente regula en modo circadiano los niveles de PA, con un patrón fisiológico caracterizado por la disminución nocturna de sus cifras en torno a los 10-15 mmHg en comparación con los valores diurnos. La alteración del ritmo circadiano, demostrado en series de pacientes hipertensos, parece guardar estrecha relación con situaciones de isquemia silente e hi-poperfusión en el caso de caídas nocturnas mayores a 20 mmHG ó Accidentes cerebro-vasculares (ACV) hemorrágicos en pacientes que mantienen cifras normales-altas du-rante el sueño [2].

Los cambios en la pared arterial y la posterior esclerosis pueden ser las primeras mani-festaciones de un patrón disautonómico donde predomine la hipertensión nocturna, cambios hemodinámicos con gran valor predictivo de evolución a daño orgánico y au-mento de riesgo cardiovascular, es por ello la importancia de la Monitorización Ambulato-ria de Presión Arterial (MAPA)[3].

En la literatura actual, los eventos cardiovasculares constituyen la primera causa de mor-talidad en pacientes con lesiones medulares, secundarios a arritmias cardíacas y disrre-flexia simpática expresada por hipotensión ortostática e hipertensión en posición supina, alteraciones autonómicas que aparecen en 25-30% de las lesiones medulares incomple-tas[4]. Los tumores intramedulares son una rara causa (<5%) de lesión de Sistema Ner-vioso Central y aún menos común en población adulta. De todos ellos, el Ependimoma abarca el 60% aproximadamente, generando secuelas neurológicas a largo plazo, siendo la Disrreflexia ó Disautonomía de las menos frecuente[5].

Por ello, presentamos el caso de un paciente de alto riesgo cardiovascular con historia de Hipertensión Arterial de difícil manejo e Insuficiencia Renal Crónica secundaria a Nefro-angioesclerosis por Disautonomía post Ependimoma.

## CASO CLÍNICO

Varón, de 45 años, sin alergias medicamentosas conocidas, ex-fumador desde hace 20 años, con índice acumulado de 24 paquetes/años; obesidad troncular con índice de ma-sa corporal de (IMC) 21%, cifras de tensión arterial (TA) elevadas en los últimos años sin tratamiento debido a sospecha de hipertensión de bata blanca. En 2007 presentó acci-dente cerebrovascular isquémico de tipo lacunar secundario a emergencia hipertensiva con hemiparesia izquierda leve como secuela neurológica. Dado el debut temprano de HTA con afectación de órgano diana fue derivado a consultas de nefrología para filiación de causa secundaria. Durante el proceso se instaura tratamiento con enalapri-lo/nitrendipino, Doxazosina, Ácido Acetilsalicílico, Omeprazol, Somazina y Simvastatina, que sin embargo no alcanza el objetivo de cifras de presión arterial, requiriendo diferen-tes pautas terapéuticas hasta conseguir el objetivo con Telmisartan 80 mg/24h y Espiro-nolactona 25 mg/Altizina 15mg.

En la Exploración física por sistemas y aparatos se objetivó hemiparesia izquierda leve y soplo sistólico II/VI en foco mitral. En las pruebas complementarias se detectó Insuficien-cia renal crónica con filtrado glomerular de 69.5cc/minuto según escala de Modification of Diet in Renal Disease Study Group (MDRD); Creatinina sérica: 1,2mg/dl, Urea: 52mg/dl; resto de parámetros bioquímicos sin alteraciones significativas incluyendo pro-teinograma, perfil tiroideo, Cortisol, Catecolaminas y Metanefrinas en orina. En el eco-cardiograma se evidenciaron signos de cardiopatía hipertensiva con hipertrofia septal y alteración en la relajación. Electrocardiograma y radiografía de tórax sin hallazgos signifi-cativos. En el fondo de ojo se objetivaron signos de cruce con pequeños exudados bilate-rales, hallazgos sugerentes de afectación de órgano diana secundario a HTA mal controlada. La ecografía renal describe ambos riñones de configuración, tamaño y es-tructura normales, con imágenes sugerentes de pequeños quistes sinusales y un quiste cortical en porción inferior de forma bilateral, con próstata y vejiga sin alteraciones.

En 2011 se diagnostica de ependimoma grado III/IV del IV ventrículo con secuelas de infiltración del tronco cerebral con pseudomeningocele de la fosa posterior, interviniendo en Julio 2011 y con posterior mal control de cifras tensionales, por lo que es de nuevo derivado a consultas para estudio de HTA secundaria y seguimiento. Se realiza de nuevo pruebas complementarias sin cambios con respecto a las previas salvo la Monitorización Ambulatoria de la

Presiónn Arterial (MAPA) que mostró variabilidad con patrón “Non-Dipping”: PAS Diurna Media 114 mmHg, PAD Diurna Media 86 mmHg, PAS Nocturna Media 141 mmHg, PAD nocturna Media 99 mmHg (ver Tabla  y Figura 1).

| Tabla 1. | | | |
|---|---|---|---|
| PAS Diurna | PAD Diurna | PAS Nocturna | PAD Nocturna |
| 118 | 89 | 145 | 103 |
| 127 | 101 | 164 | 104 |
| 122 | 82 | 163 | 114 |
| 123 | 95 | 148 | 108 |
| 108 | 86 | 145 | 105 |
| 100 | 80 | 113 | 87 |
| 108 | 88 | 118 | 84 |
| 110 | 72 | 136 | 92 |

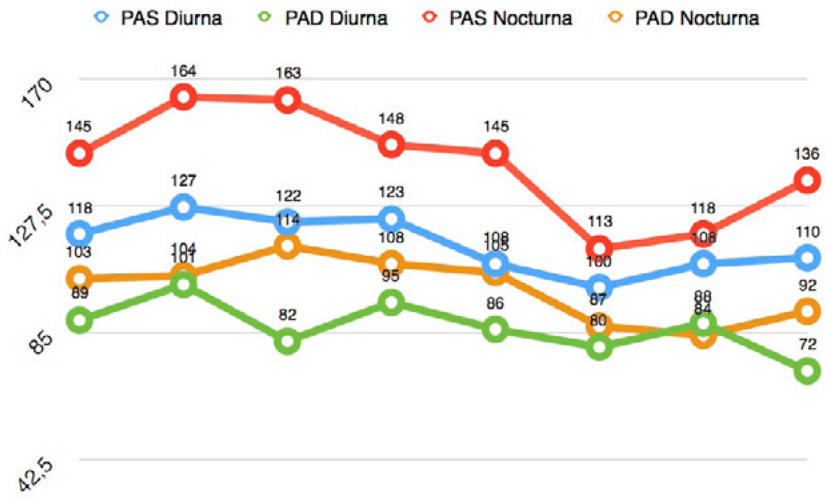


**Fig 1:** *Valores de Presión Arterial en mmHg.*

## JUICIO CLÍNICO Y/O DIAGNÓSTICO DIFERENCIAL

- Hipertensión Arterial esencial
- Feocromocitoma
- Hipertensión renovascular
- Disautonomía o Disreflexia Autonómica

## DIAGNÓSTICO FINAL Y EVOLUCIÓN

Hipertensión Arterial secundaria a Disreflexia Autonómica. Control de presión arterial diurna y nocturna con Doxazosina 8mg cada 12 horas en combinación con Nevibolol 2,5mg diarios.

## DISCUSIÓN

La Disautonomía o Disreflexia Autonómica es un factor de Riesgo cardiovascular inde-pendiente caracterizado por hiperfunción simpática con alteración del barorreflejo que mantiene estable la PA , la frecuencia cardiaca y la resistencia arterial periférica. La pér-dida de ésta actividad simpático/vagal reguladora puede aparecer en el contexto de le-siones centrales córtico-subcorticales y periféricas por lesiones medulares[6]. De las le-siones intramedulares el Ependimoma es una causa infrecuente de Disautonomía, de la que desconocemos si resulta como complicación del propio tumor o post cirugía resectiva "causante" de atrofia Medular[5]. En cualquiera de los casos, el patrón de hipertensión conocido como "NON- DIPPER" dificulta un diagnóstico temprano y por tanto retrasa la instauración de tratamiento antihipertensivo precoz que frenara la progresión de lesiones de órganos diana cómo la Nefroangioesclerosis, además de disminuir el riesgo cardio-vascular inherente. De aquí la importancia de la Medida Ambulatoria de Presión Arterial que permite la identificación de pacientes con patrón "NON- DIPPING" asociado a una mayor incidencia de aparición de eventos cardiovasculares adversos[3].

5Este perfil de pacientes presentan con frecuencia resistencia a terapia antihipertensiva combinada. En nuestro caso, el control óptimo se logró con el uso simultáneo de Do-xazosina, un antagonista de receptores alpha, junto con Nevibolol a dosis mínima. La Doxazosina ha demostrado ser eficaz en cuadros hipertensos secundarios, resistentes a diuréticos, calciantagonistas, betabloqueantes o IECAS con el mínimo efecto sobre la función renal, que frecuentemente se encuentra alterada en estos pacientes[7].

## BIBLIOGRAFÍA


1. Johns EJ. The neural regulation of the kidney in hypertension and renal failure. Experimental physiology. 2014 Feb;99(2):289-94. PubMed PMID: 23955311.
2. Wong LH, Ting P, Kerins D. Seasonal variations in nocturnal changes in blood pressure between Ireland and Singapore. Clinical trials and regulatory science in cardiol-ogy. 2015 Dec;12:12-7. PubMed PMID: 26677460. Pubmed Central PMCID: 4677789.

3. Oh J, Lee CJ, Kim IC, Lee SH, Kang SM, Choi D, et al. Association of Morning Hy-pertension Subtype With Vascular Target Organ Damage and Central Hemodynamics. Journal of the American Heart Association. 2017 Feb 14;6(2). PubMed PMID: 28196818.

4. Sweis R, Biller J. Systemic Complications of Spinal Cord Injury. Current neurology and neuroscience reports. 2017 Feb;17(2):8. PubMed PMID: 28188542.

5. Behmanesh B, Gessler F, Quick-Weller J, Spyrantis A, Imohl L, Seifert V, et al. Re-gional spinal cord atrophy is associated with poor outcome after surgery on intramedul-lary spinal cord ependymoma: a new aspect of delayed neurological deterioration. World neurosurgery. 2017 Jan 16. PubMed PMID: 28104525.

6. Palamarchuk I, Kimpinski K, Lippert C, Hachinski V. Nocturnal deterioration after ischemic stroke and autonomic dysfunction: hypothesis and implications. Cerebrovascu-lar diseases. 2013;36(5-6):454-61. PubMed PMID: 24296873.

7. Wolak T, Toledano R, Novack V, Sharon A, Shalev A, Wolak A. Doxazosin to treat hypertension: it's time to take it personally--a retrospective analysis of 19, 495 patients. Journal of hypertension. 2014 May;32(5):1132-7; discussion 7. PubMed PMID: 24509125.

CASO CLÍNICO 41

# RIESGO CARDIOVASCULAR ¿ES SIEMPRE EL CULPABLE?

José María Márquez Moreno
*MIR 2º año de Cardiología. C.H. Jaén.*
*jmmarquez2000@gmail.com*

Miriam Padilla Pérez
*FEA de Cardiología. C.H. Jaén.*
*miriam_panarea@yahoo.com*

Miriam Martín Toro
*MIR 3º año de Cardiología. C.H. Jaén.*
*mir.martoro@gmail.com*

Daniel Salas Bravo
*MIR 5º año de Cardiología. C.H. Jaén.*
*daniel.salasbravo@gmail.com*

Ignacio Sánchez Molina
*MIR 2º año de Nefrología. C.H. Jaén.*
*ignaciosanchezmolina90@gmail.com*

Juan Carlos Fernández Guerrero
*FEA de Cardiología. C.H. Jaén.*
*juanc.fernandez.guerrero.sspa@juntadeandalucia.es*

## RESUMEN

Varón de 51 años con factores de riesgo cardiovascular, que desarrolla disfunción ventricular izquierda de data indeterminada, detectada hace 2 años, sin clínica previa y con cateterismo cardíaco sin lesiones coronarias angiográficamente significativas, que desarrolla progresión a disfunción biventricular, con componente izquierdo severo, e insuficiencia cardíaca con hipertensión arterial no controlada.

## PALABRAS CLAVE

Riesgo cardiovascular. Hipertensión arterial. Insuficiencia cardíaca. Fibrilación auricular. Miocardiopatía.

## INTRODUCCIÓN

La insuficiencia cardíaca se define como una serie de síntomas y signos debidos a una alteración cardíaca estructural y/o funcional, que resulta en un gasto cardíaco disminuido y/o que para mantenerse, precisa de elevadas presiones en reposo o durante el estrés [1].

Habitualmente se clasifica según la fracción de eyección del ventrículo izquierdo, (FEVI) como conservada, moderada y deprimida. Esta clasificación se traduce en diferencias respecto al pronóstico, y especialmente, el tratamiento.

Puede ser desencadenada por fibrilación auricular, que afecta a un 1-2% de la población general [2], o aparecer ésta u otras taquiarritmias, debido a la progresión de la insuficiencia. También puede verse facilitada por otras enfermedades cardiovasculares, como la hipertensión arterial [3], capaz de producir una lesión del ventrículo izquierdo, caracterizada inicialmente por hipertrofia y disfunción diastólica y progresivamente dilatación de cavidades y depresión de la FEVI, o por cardiopatía isquémica, íntimamente relacionada con factores de riesgo cardiovascular; como el hábito tabáquico, la hipertensión arterial, diabetes o dislipemia; causa de enfermedad aterosclerótica, que puede producir eventos cardiovasculares, como el infarto agudo de miocardio o los accidentes cerebrovasculares [4].

Aunque la cardiopatía isquémica es una de las causas más frecuentes de la insuficiencia cardíaca con FEVI deprimida, cuyo diagnóstico, habitualmente culmina con objetivación de lesiones coronarias obstructivas en la realización de un cateterismo cardíaco, existen otras, como las miocardiopatías, especialmente la dilatada.

El término miocardiopatía dilatada, se refiere a un espectro heterogéneo de patologías, que se caracterizan por dilatación ventricular y depresión de la función sistólica, en ausencia de una causa hipertensiva, valvular, congénita o isquémica, que la justifique [5]. La causa más frecuente de miocardiopatía dilatada, es actualmente la idiopática, pero es importante mantener un alto grado de sospecha, para descartar otras etiologías potencialmente tratables, como las de causa tóxica, infecciosa, autoinmune o por metabolopatías.

Uno de los tipos de miocardiopatías dilatadas más frecuente, y de gran importancia por su potencial reversibilidad, es la de etiología alcohólica, que se produce por acción tóxica del alcohol en el músculo miocárdico. Es de muy buen pronóstico en caso de abstinencia total, combinando terapia para la insuficiencia cardíaca. Esto contrasta con una mortalidad del 50%, entre 3-6 años, en el seguimiento de pacientes no cumplidores.

La aparición de la miocardiopatía dilatada, se ha relacionado también con el consumo de cocaína o anfetaminas. Se ha constatado, que entre el 4-18% de los consumidores de cocaína asintomáticos, y sin evidencia de cardiopatía isquémica, padecen depresión de la función sistólica del ventrículo izquierdo.

La taquimiocardiopatía, es otra causa de miocardiopatía dilatada derivada de altas frecuencias ventriculares, relacionadas con taquiarritmias, que ponen en marcha mecanismos neurohormonales, propios de la insuficiencia cardíaca, siendo la más habitual debida a fibrilación auricular y potencialmente reversible, con un adecuado control de frecuencia.

La miocarditis puede ser causa de miocardiopatía dilatada, siendo la mayoría de causa infecciosa. Requiere para el diagnóstico definitivo, una biopsia endomiocárdica, pero en ausencia de ésta se puede recurrir a criterios diagnósticos de sospecha.

## DESCRIPCIÓN DEL CASO CLÍNICO

MOTIVO DE CONSULTA:

Varón de 51 años que consulta por disnea de esfuerzo, derivado de Atención Primaria.

ANTECEDENTES:

No alergias medicamentosas conocidas, ni familiares de cardiopatía isquémica, ni de muerte súbita. Factores de riesgo cardiovascular: Obesidad, hipertensión arterial, dislipemia, hiperuricemia con crisis gotosas, fumador 4 cigarros/día, no hábitos tóxicos, con un SCORE de riesgo moderado (2-4%). Disfunción ventricular izquierda moderada no isquémica, de larga evolución (arterias coronarias sin lesiones angiográficamente significativas, en 2014). Fibrilación auricular persistente de data indeterminada. Tratamiento actual: Dabigatrán 150mg/12h, asociación bisoprolol 5mg/12h con hidroclorotiazida 12,5mg/12h, atorvastatina 80mg/24h, pantoprazol 20mg/24h, lanirapid.

Enfermedad actual: El paciente refiere que en 2014, acude a cardiólogo privado, que lo diagnostica de fibrilación auricular e insuficiencia cardíaca, con fracción de eyección del ventrículo izquierdo (FEVI) deprimida, por lo que se practica cateterismo cardíaco ése mismo año, para descartar etiología isquémica, con resultado de arterias coronarias sin lesiones angiográficamente significativas. Tras dos años de estabilidad clínica, comenta progresión con disnea y fatigabilidad, al subir cuestas, ortopnea de 2 almohadas y ocasionales crisis de disnea paroxística nocturna.

EXPLORACIÓN FÍSICA

Tensión arterial 150/105mmHg. Auscultación cardíaca: Arrítmico a 80-85 latidos por minuto. No edemas en miembros inferiores.

PRUEBAS COMPLEMENTARIAS

- Electrocardiograma: Fibrilación auricular con respuesta ventricular, a 85 latidos por minuto, extrasistolia ventricular monomorfa, QRS estrecho, eje normal, no alteraciones de la repolarización.
- Ecocardiografía transtorácica (figuras I y II): Aurícula izquierda dilatada (49 mm). Ventrículo izquierdo dilatado (Diámetro telediastólico del VI 72 mm, volumen telediastólico 254 ml) con disfunción sistólica severamente deprimida (FEVI biplano 28%). Llenado mitral monofásico, con cociente E/é elevado. Insuficiencia mitral moderada funcional. Baja probabilidad de hipertensión pulmonar. Ventrículo derecho no dilatado, aunque con disfunción sistólica (excursión sistólica del anillo tricuspídeo 15 mm).
- Ergoespirometría: 11 minutos en Protocolo de Bruce modificado, 7.1 METS, frecuencia cardíaca máxima 102%, Volumen pico Oxigeno 17,9 ml/kg/min (74% del predicho), RER 0.98, Pet CO2 4,9, VE/VCO2 37,59. Compatible con clase funcional II-III.
- Cateterismo cardíaco 2015: Sin lesiones coronarias angiográficamente significativas.
- Analítica: Hemoglobina 17g/dL, Creatinina 0.94, filtrado glomerular 89 ml/min/sup, colesterol LDL 122mg/dL, potasio 5.1mEq/L, ferritina 252µg/L, índice de saturación de transferrina 40%, TSH 0,450mUI/mL, NT-proBNP 1.118ng/dL.

## JUICIO CLÍNICO

- Disfunción sistólica del ventrículo izquierdo.
- Insuficiencia cardíaca.
- Fibrilación auricular persistente de data indeterminada.

## DIAGNÓSTICO DIFERENCIAL

- Cardiopatía hipertensiva en fase dilatada. Miocardiopatía dilatada por alcohol o
- drogas de abuso, miocarditis, taquimiocardiopatía.

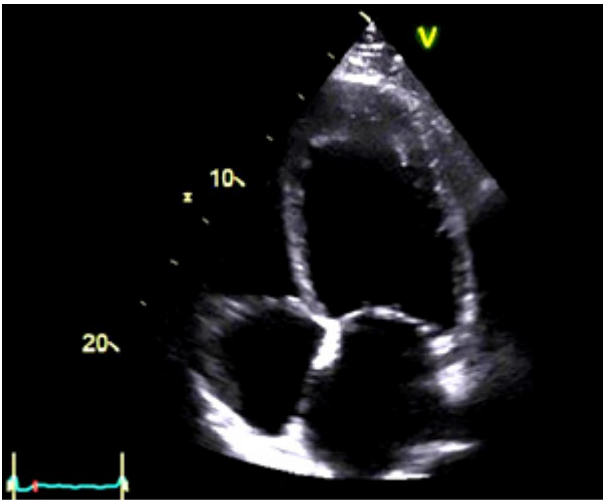


**Fig 1:** *Ecocardiografia transtorácica.*

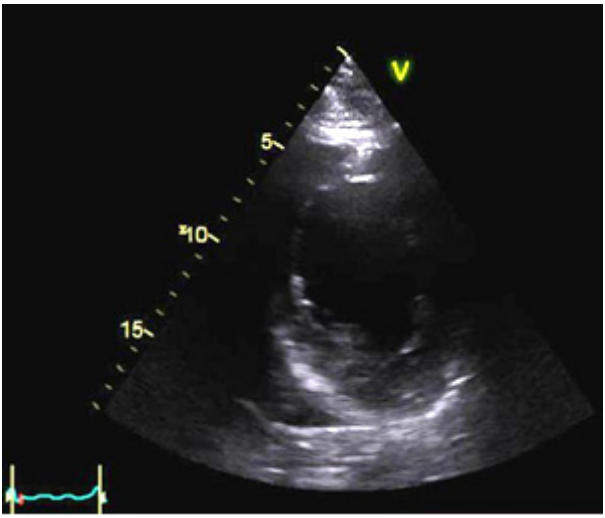


**Fig 2:** *Ecocardiografia transtorácica.*

EVOLUCIÓN:

- Durante la revisión, se añade olmesartán y furosemida al tratamiento y se deriva a la Unidad de Insuficiencia Cardíaca, donde se constata mejoría de las cifras tensionales (134/106mmHg) y se realizan analítica y ergoespirometría.
- Valorado por Unidad de Arritmias bajo indicación de prevención primaria de muerte súbita, donde se propone implante de desfibrilador automático implantable (que el paciente rechaza) y se programa cardioversión eléctrica y estrategia de control de ritmo.
- Reevaluado en la Unidad de Insuficiencia Cardíaca, se sustituye olmesartán por asociación sacubitrilo/valsartán y se incide en medidas higiénico-dietéticas y signos de alarma de descompensación de insuficiencia cardíaca.

**DIAGNÓSTICO FINAL:**

- Miocardiopatía dilatada con disfunción biventricular (izquierda severa), no isquémica.
- Insuficiencia cardíaca. Clase funcional II-III de la NYHA.
- Fibrilación auricular persistente de data indeterminada, no valvular, con cardiopatía estructural.
- Insuficiencia mitral funcional moderada.
- Obesidad, hipertensión arterial grado I-II, dislipemia, hiperuricemia sintomática.

**DISCUSIÓN:**

El paciente presenta factores de riesgo cardiovascular (fumador, obesidad, hipertensión arterial, dislipemia, hiperuricemia sintomática) para cardiopatía isquémica y clínica compatible con insuficiencia cardíaca, agravada por su fibrilación auricular. Cabría esperar, que en la etiología de la insuficiencia cardíaca, jugasen un papel principal estos factores de riesgo cardiovascular, especialmente la hipertensión arterial. Sin embargo, la coronariografía realizada, descarta la etiología isquémica. Del mismo modo, la edad y el grado de hipertensión arterial mal controlada inicialmente y la afectación del ventrículo derecho, no parecen justificarse por la presencia de una cardiopatía hipertensiva en fase dilatada. Tampoco por su valvulopatía mitral, secundaria a la dilatación del ventrículo izquierdo. Esto se traduce en el juicio clínico, de miocardiopatía dilatada y nos obliga a seguir investigando la etiología, con el objetivo de instaurar un tratamiento dirigido, descartando causas como el abuso de alcohol y tóxicos,

taquimiocardiopatía (frecuencia cardíaca controlada), trastornos tiroideos (que quedan descartados por el análisis bioquímico normal), o hemocromatosis (también descartada por analítica). La miocarditis también puede ser una causa frecuente de miocardiopatía dilatada, con un patrón por resonancia magnética, de fibrosis miocárdica específico, que lo diferencia de la isquemia.

Actualmente la etiología permanece como causa idiopática, (como sucede en la mayoría de las miocardiopatías dilatadas no isquémicas, en las que habitualmente no se descubre el desencadenante), y el paciente mantiene una terapia optimizada, bajo anticoagulación, betabloqueo, asociación de antagonista del receptor de angiotensina y sacubitrilo, (que además de bloquear el eje renina-angiotensina-aldosterona y la enzima neperilisina, tiene efecto hipotensor, que mejora el control tensional), digital (con efecto inotropo positivo, adicional a su efecto potencial frenador de la frecuencia cardíaca), furosemida (control volémico y tensional) y atorvastatina (probablemente requerirá modificación, ya que tras recomendaciones dietéticas y bajo dosis máximas, no se mantiene en cifra objetivo <115mg/dL).

Inicialmente no se prescribió alopurinol al paciente, ya que presentó una crisis gotosa en la última revisión y se encuentra a la espera de su resolución con colchicina. Se mantiene la recomendación de evitar antiinflamatorios no esteroideos, ante una potencial descompensación de la insuficiencia cardíaca e hipertensión arterial. Finalmente cabe reseñar que; aunque el riesgo cardiovascular es una causa muy importante de morbimortalidad, y la principal causa de insuficiencia cardíaca con FEVI deprimida es isquémica, existe todo un abanico de etiologías, que pueden incidir paralelamente, con un efecto igualmente devastador, siendo complicado su diagnóstico y el grado de sospecha requerido alto, pero es necesario en los pacientes que presentan insuficiencia cardíaca por causas no isquémicas, el manejo exquisito de las comorbilidades y los factores de riesgo cardiovascular.

## BIBLIOGRAFÍA Y WEBGRAFÍA:


1. Ponikowski P et al. 2016 ESC Guidelines for the diagnosis and treatment of acute and chronic heart failure. European Heart Journal (2016) 37, 2129–2200.
2. Mancia G et al. Guía de práctica clínica de la ESH/ESC 2013 para el manejo de la hipertensión arterial. Rev Esp Cardiol. 2013;66(10):880.e1-880.e64.
3. Kirchhof P et al.. 2016 ESC Guidelines for the management of atrial fibrillation developed in collaboration with EACTS. European Heart Journal 2016 Nov; 50(5):e1-e88.
4. Piepoli MF, et al. Guía ESC 2016 sobre prevención de la enfermedad cardiovascular en la práctica clínica. Rev Esp Cardiol. 2016;69(10):939.e1-e87.
5. MD Bozkurt et al. Current Diagnostic and Treatment Strategies for Specific Dilated Cardiomyopathies. A Scientific Statement From the American Heart Association. Circulation. 2016;134:e579–e646.

CASO CLÍNICO 42

# CUANDO SE COMPLICA LA HIPERTENSIÓN…

Esperanza Miranda Sancho
*Médico Residente. Medicina Interna.*
*esperanzamiranda_3@hotmail.com.*

Ylenia Avellaneda López
*Médico Residente. Medicina Interna.*
*ain3ly@gmail.com*

Esther Romero Ramírez
*Médico Especialista. Nefrología.*
*eromeroramirez@gmail.com*

## INTRODUCCIÓN

La Hipertensión Arterial (HTA) es una elevación continua de la presión arterial por encima de unos límites establecidos, identificados desde un punto de vista epidemiológico como un importante factor de riesgo cardiovascular para la población general.

La prevalencia de la HTA se sitúa alrededor de un 30-45% de la población general, con un marcado aumento a edades más avanzadas

La fisiopatología de la HTA esencial es compleja y no completamente conocida, ya que no hay una única causa que dé lugar a la HTA, sino que son múltiples las vías y mecanismos por los que ésta puede establecerse.[1]

A pesar de la prevalencia de la hipertensión y de sus complicaciones, el control de la enfermedad aun no es suficiente. Aunque las tasas de conocimiento de la hipertensión, el tratamiento y el control han mejorado en las últimas décadas, los datos del NHANES 2005-2008 muestran que sólo el 50,1 por ciento de las personas con hipertensión están controlados.[2]

Aunque la HTA secundaria tiene una prevalencia baja (5-15%), su importancia consiste en la posibilidad de su erradicación, puesto que sus causas y mecanismos fisiopatológicos se conocen.[3]

## DESCRIPCIÓN DEL CASO CLÍNICO

- Mujer de 72 años que acude por HTA severa de difícil control.
- Antecedentes personales:

- Madre fallecida por ACV, tres hermanos con HTA, un hermano con IAM y trasplante cardiaco

ANTECEDENTES PERSONALES

- Intolerancia a Nifedipino y Amlodipino.
- No hábitos tóxicos.
- DM tipo 2 desde 1993 sin afectación de órgano diana, HTA desde el 2002, hipertensión vasculo-renal con estenosis de arteria renal derecha sobre la que se realizó angioplastia y stent en 2007, Dislipemia mixta.
- Rinitis alérgica
- Gastritis fúndica. Dispepsia.
- Fibromialgia
- Cardiopatía hipertensiva con normofunción ventricular. Hipertensión pulmonar ligera
- Hipotiroidismo

Intervenciones quirúrgicas: tiroidectomía subtotal, apendicetomía, amigdalectomía, histerectomía, colecistectomía.

Tratamiento habitual: Omeprazol 20mg/24h, Clopidogrel 75mg/24h, Glicazida 30mg, Metformina 850mg/24h, Irbesartan 300mg/hidroclorotiazida 12.5mg/24h, Doxazosina 8mg/12h, Levotiroxina 50mcg/24h, Simvastatina 20mg/24h.

Enfermedad actual: Mujer de 72 años que acude por cifras de tensión arterial elevadas a pesar de tratamiento antihipertensivo (3 fármacos) desde hace 3 semanas. Ha tenido que acudir a urgencias en varias ocasiones por cifras de TAS superiores a 200mmHg. Sin otros síntomas asociados.

EXPLORACIÓN

- Buen estado general, Consciente, orientada y colaboradora. Eupneica en reposo. Normocoloreada. Afebril, FC 80lpm, TA 171/86mmHg.
- Auscultación cardiopulmonar: rítmico, no soplo. Murmullo cardiopulmonar conservado sin ruidos añadidos
- Abdomen: blando, depresible, no dolor a la palpación. No masas ni megalias. No signos de irritación peritoneal
- Extremidades: no edemas ni signos de trombosis venosa profunda.

PRUEBAS COMPLEMENTARIAS

- Hemograma: Hb 15.4g/dl, Leucocitos 3,68 x109/L con fórmula normal. Plaquetas 198x109/L
- Bioquímica: glucemia 127mg/dl, urea 45 mg/dl, creatinina 1.19 mg/dl, Colesterol total 240 mg/dl, Triglicéridos 164 mg/dl, LDL 156 mg/dl, HbA1c 5.7%, resto normal.
- Sistemático orina: normal.

## JUICIO CLÍNICO Y/O DIAGNÓSTICO DIFERENCIAL

Se trata de una paciente con HTA vasculo-renal bien controlada hasta hacia 2-3 semanas; ante este caso se sospecha reestenosis de arteria renal como primera posibilidad debido a los antecedentes de la paciente.

## EVOLUCIÓN Y DIAGNÓSTICO FINAL.

Se solicitó una ecografía doppler renal con el siguiente resultado: ambos riñones de forma, tamaño y ecoestructura conservada, sin signos de hidronefrosis. RD IR 0.55, RI IR 0.66.

La paciente persistió con crisis hipertensivas precisando de medicación intravenosa en urgencias por lo que se añadió al tratamiento minoxidino 5mg/24h y carvedilol 25mg/24h. Solicitándose AngioTc de arterias renales.

Angio-Tc: estenosis parcial de arteria renal derecha con placas de ateroma calcificadas en la salida del tronco de arteria renal principal derecha a nivel de la aorta abdominal. Pequeña placa de ateroma calcificada en la salida de la arteria renal izquierda con obstrucción parcial de la misma.

Se solicitó nueva prueba de imagen al persistir el mal control de TA, Arteriografía: lesiones arteriomatosas en aorta abdominal, tronco celiaco y arteria renal izquierda que condicionan estenosis moderada en estas arterias y una estenosis significativa en el origen de la arteria mesentérica superior. Se coloca stent a nivel del origen de arteria mesentérica superior, con buena permeabilidad posterior. Quedando la paciente con doble antiagregación durante tres meses, pasando posteriormente a aspirina de por vida, realizando dicho tratamiento de forma correcta.

A pesar de llego a los 3 meses sigue persistiendo mal control de tensión arterial por lo que procedemos a derivación de hospital de referencia, donde solicitan Angio-Tc renal presentando 4 estenosis (arteria renal bilateral, mesentérica superior y tronco celiaco), se procede ingreso para angioplastia transluminal percutánea de estenosis intrastent de arteria renal derecha, las estenosis

de arteria mesentérica, renal izquierda y tronco celiaco fueron no significativas, con modificación de tratamiento: Doxazosina 4mg/12h, Irbesartan 300/hidroclorotiazida 12.5mg/24h, Atenolol 50mg: /12h y Atorvastatina 40mg/24h. Manteniéndose en las posteriores revisiones con TA controlada (AMPA de 120-140/50-70mmHg).

Evoluciona bien con controles analíticos dentro de los rangos de normalidad incluido perfil lipídico, pero en las últimas revisiones comienza con elevación de cifras de TA en torno a 160/95mmHg a pesar de tratamiento, solicitándose nuevo angioTc de aorta abdominal: ateromatosis aorto-iliaca. Stent en arteria renal derecha y arteria mesentérica superior, que presenta trombo distal repermeabilizándose por colaterales de la mesentérica inferior. Se deriva a Cirugía vascular que indica anticoagulación oral, al no existir indicación quirúrgica.

Desde entonces AMPA con buen control y asintomática, actualmente persiste con tratamiento anticoagulante. Se realizó estudio de trombofilia por parte de Hematología, presentando negatividad en los resultados obtenidos.

## DISCUSIÓN Y/O TRANSCENDENCIA CLÍNICA

La estenosis de la arteria renal (EAR) es una enfermedad que en el 90% de los casos es secundaria a la arteriosclerosis. En cuanto al diagnóstico de la estenosis en la arteria renal, la ecografía doppler es la primera prueba de screning. La angioplastia percutánea con implante de stent es un procedimiento seguro, con baja morbilidad y alta tasa de éxito en pacientes seleccionados, siendo la mortalidad hospitalaria del 0,5%, pero su tasa de reestenosis sigue siendo una desventaja (11% al 23% a los 5 años).[4]

Se ha presentado caso clínico de tórpida evolución en una hipertensión secundaria de causa vasculo-renal, tratada inicialmente con stent. Nuestra paciente presentó inicialmente una reestenosis tratada con angioplastia transluminal percutánea después de 8 años de haber sido implantado stent.

Independientemente del tipo de revascularización, una hipertensión recurrente después de una mejoría inicial es inusual, pero si se produce puede ser debido a la reestenosis o la aterosclerosis.[5]

La angioplastia percutánea de arteria renal y colocación de stent se ha convertido en el método más común de la intervención de la arteria renal. Por desgracia, el riesgo estimado de reestenosis ha sido de 17% a 44% de las arterias después de dicha tecnica y puede estar asociado con síntomas clínicos recurrentes a pesar de tener una respuesta buena al tratamiento inicialmente.

En uno de los estudios sobre la angioplastia con colocación de stent el riesgo de reestenosis fue del 50% a los 12 meses y el 60% a los 18 meses. Las

manifestaciones clínicas incluían: empeoramiento de la hipertensión, la disminución del FGe. Fueron tratados con terapia endovascular de repetición. En el análisis multivariante el uso de estatinas y la PAD antes de la intervención se asociaron con un menor riesgo de reestenosis.

El uso de estatinas se ha asociado con una reducción significativa en el riesgo de reestenosis (los pacientes no tratados con estatinas tuvieron un aumento de casi tres veces en el riesgo de reestenosis). Los posibles mecanismos a través de los cuales el uso de estatinas puede haber reducido el riesgo de reestenosis incluyen efectos sobre el colesterol en suero o la composición y la morfología de las placas de ateroma.[6]

Por otro lado, tras la angioplastia del stent se mantuvo asintomática durante 1 año volviendo a empeorar cifras de TA y diagnosticándose trombosis del stent renal así como de arteria mesentérica. El estudio de trombofilia fue negativo y nuestra paciente permanece actualmente con cifras de TA contraladas y con tratamiento anticoagulante oral.

## BIBLIOGRAFÍA


1. Alcázar JM, Oliveras A, Orte LM, Jiménez S, Segura J. Hipertensión arterial esencial. En: Lorenzo V, López Gómez JM (Eds) Nefrología al Día. http://www.revistanefrologia.com/es-monografias-nefrologia-dia-articulo-hipertension-arterial-esencial-23

2. Uptodate. Jan Basile, MD, Michael J Bloch, MD, FACP, FASH, FSVM, FNLA. Overview of hypertension in adults. https://ws003.juntadeandalucia.es:2250/contents/overview-of-hypertension-in adults?source=search_result&search=hipertension%20arterial&selectedTitle=1~150

3. Orte Martínez LM, Alcázar de la Ossa JM. Hipertensión arterial secundaria. En: Lorenzo V, López Gómez JM (Eds) Nefrología al Día. http://dev.nefro.elsevier.es/es-monografias-nefrologia-dia-articulo-hipertensin-arterial-secundaria-24

4. Johanna Marcela Vasquez Veloza, José Luis Abades Vázquez y José Luis Cordero Castro. Angioplastia con stent en la estenosis de la arteria renal: nuestra experiencia. Rev Chil Rad. 2016;22(1):13---19

5. Safian D, Textor S. Renal artery stenosis. N Engl J Med.2001;344:431---42.

6. Corriere MA, Edwards MS, Pearce JD, Andrews JS, Geary RL,Hansen KJ. Restenosis after renal artery angioplasty and stenting:Incidence and risk factors. J Vasc Surg. 2009;50:813---9.